가철성 국소의치의 장착

단국대학교 치과대학 보철학교실

신수연

가철성 국소의치의 장착시 조정의 목적은 가장 좋은 보철물을 환자에게 제공하여 환자로 하여금 새 의치에 잘 적응하도록 하는 것이다. 이 과정에서는 다음과 같은 것들이 포함된다: (1) 완성된 보철물의 검사, (2) 국소의치의 구강내 안착, (3) 의치상 적합도의 평가, (4) 의치상 변연의 평가, (5) 교합조정, (6) 진료실 재부착, (7) 환자교육
(**구강회복응용과학지** 2013:29(3):299 - 307)

주요어: 가철성 보철물, 국소의치, 장착, 조정, 환자교육

서 론

국소의치의 치료는 진단 및 치료계획 수립, 지대치 형성 및 인상 채득, 금속 구조물 시적, 악간관계 채득, 납의치 시적 그리고 장착 및 환자교육을 거쳐야 비로소 완성되는 복잡한 과정이다. 그 중에서도 국소의치 장착과 조정은 국소의치 제작 과정 중에 중요한 마지막 단계이다. 그러나 장착 과정을 서둘러 마치고 아프거나 불편하면 내원하도록 교육하는 것으로 그치는 일이 많다. 비록 새 의치에 적응하는 것이 반드시 필요한 과정이기는 하지만, 많은 다른 요소들도 관여한다.[1] 환자가 가철성 보철물과 연관된 기계적 생물학적 문제들에 대해 얼마나 잘 알고 있는가와 완성된 보철물에 대해 얼마나 많은 신뢰를 갖고 있는가도 중요하다. 모든 단계들에 대해 주의 깊게 미리 계획을 세우고 능숙하게 수행되었다는 것을 환자들이 알고 치과의사와 보철물 모두 신뢰할 수 있다면, 보철물을 장착하는 법을 배우는 데 있어서 적응하는 기간이 반드시 필요하고 거쳐야 하는 과정이라는 것을 더 쉽게 받아들일 수 있을 것이다. 만일 치과의사가 장착 및 조정과정을 중요하게 여기지 않는다면 이러한 신뢰를 잃어 치료의 성공이 어려울 수도 있다.

1. 완성된 보철물의 검사

국소의치의 장착과정은 완성된 보철물의 검사로 시작한다. 보통 기공소에서 국소의치를 완성해서 보내올 때에는 물로 채운 비닐백에 담아오는 것이 좋은데 이렇게 하면 수분이 유지되기 때문에 레진 의치상의 건조나 변형을 막을 수 있다

교신저자: 신수연
단국대학교 치과대학 보철학교실
충청남도 천안시 동남구 단대로 119, 330-714, 대한민국
Tel: +82-41-550-1973, E-mail: syshin@dankook.ac.kr
원고접수일: 2013년 6월 5일, 원고수정일: 2013년 8월 21일, 원고채택일: 2013년 9월 25일

(Fig. 1). 국소의치를 꺼내서 의치상에 날카로운 부위나, 기포, 또는 파절되거나 손상된 부위가 있는지 살펴 본다. 보철물의 조직면 위를 손가락으로 만져보면 의치상 돌출부위를 찾기 쉽고, 찾게 되면 표시한 뒤에 저속 핸드피스를 이용하여 제거한다. 제거 후에는 내면을 연마하지 말고 주모형에서 중합된대로 표면을 그대로 두도록 한다. 의치상 표면이 다공성일 경우에는 치태 없이 유지하기가 어려우므로 의치상의 개상이나 재제작이 추천된다.



Fig. 1. Store the denture until the insertion appointment in a plastic bag partly filled with water and then heat sealed. This will keep the prosthesis moist to prevent dehydration and possible distortion of the acrylic resin base until the prosthesis is inserted.

또한 레진의치상과 인공치아, 그리고 레진의치상과 금속구조물간의 연결부위도 검사하여야 한다. 만일 이 부위가 매끈하게 연결되지 못하거나 금속구조물과 의치상이 butt type joint가 아니라 금속구조물 위로 레진이 덮고 있게 되면, 변색의 원인이 되고 이 부위에 남아 있는 틈 사이로 음식물이 침착될 수 있어서 결국 오염된 의치상이 금속구조물에서 탈락될 수 있다(Fig. 2). 마지막으로 전체적으로 마무리나 연마가 적절한지 확인하도록 한다. 보철물의 마무리와 연마를 제대로 하지 않으면 환자의 치과의사에 대한 신뢰와 관계에 좋지 않은 영향을 미칠 수 있다. 연마된 표면은 매끈하고 고광택 형태이어야 하고 표면에 흠집이 없어야 하지만, 변연적합도가 상실되면 국소의치 하방으로 음식물의 침착을 유발할 수도 있으므로 이 부위를 너무 과도하게 다듬거나 연마하지 말고 정확하게 주모형에 기록된 변연대로 의치 변연은 복제되어야 한다.

2. 국소의치의 구강내 안착

완성된 보철물을 검사한 후에는 구강내에 안착시켜 보아야 한다. 물론 금속구조물의 시적과정이 적절히 수행되었다면 탐침으로 확인해 보았을 때 레스트가 레스트시트에 긴밀하게 적합되면서 안착에 문제가 없을 것이다. 그러나, 만일 안착에 저항이 심하면 삽입을 멈추고 금속구조물의 적합도를 다시 확인하여 필요한 부위를 조

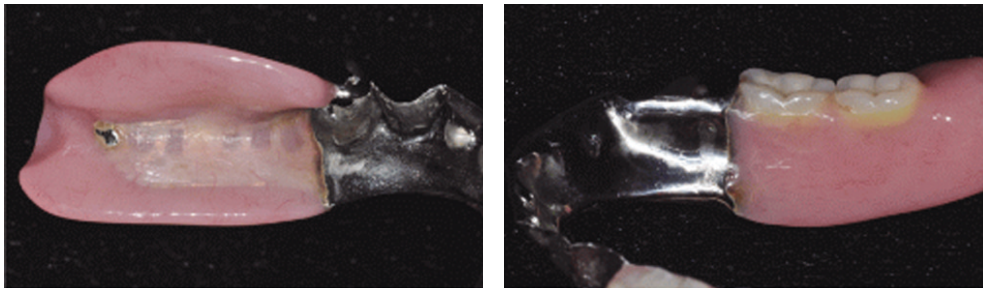

Fig. 2. Examine the acrylic resin/metal frame- work junction. The junction should be a butt (90°) joint with no overlap of the acrylic resin onto the metal framework.

정해야 하는데 유도면이나 레스트 또는 금속구조물의 조직면 위로 레진이 덮고 있어서 안착에 방해되는 것은 아닌지 확인해야 한다. 그러나 여전히 완전하게 안착되지 않는다면 클라스프나 금속구조물의 다른 구성요소들이 휘어졌거나 변형되었을 수 있고, 레진 중합이 잘못된 것일 수도 있으므로 재제작이 필요하다.

3. 의치상 적합도의 평가

의치상에 의해 조직이 과도하게 압박되면 통증, 연조직 손상, 불편감 등을 야기할 수 있으므로 정확하게 적합되는 레진 의치상은 국소의치를 편안하게 사용하기 위해 아주 중요하다. 그러나 아무리 정확하게 인상을 채득했다 하더라도 의치의 중합과정 동안 아크릴릭 레진의 체적변화가 발생하기 때문에 압박되는 부위가 발생하게 된다.[2,3] 하악에서는 retromylohyoid ridge나 retromylohyoid space, 그리고 distobuccal border등이 흔히 압박되는 부위이고, 상악에서는 tuberosity 피개부위의 buccal flange 안쪽, pterygomaxillary notch 부위 등이 조정이 필요하며,[1] 이러한 압박부위는 PIP (pressure indicator paste)를 이용하면 쉽게 찾을 수 있다(Fig. 3a). 먼저 의치상의 조직면 전체를 건조시키고(Fig. 3b), 붓으로 조직면에 PIP를 도포한다. 이 때 빳빳하고 거친 붓을 사용해야 붓자국이 선명히 남고 나중에 압박에 표시될 수 있으며, 너무 두껍게 바르면 압박부위가 나타나지 않을 수 있으므로 주의해야 한다(Fig. 3c). 또 구강내에 위치시키기 전에 찬물에 담가 주면 구강내 조직에 재료가 달라붙는 것을 막을 수 있다. 국소의치 삽입 후에는 손가락으로 압력을 가하거나 cotton roll을 살짝 물고 있도록 하는 것이 좋은데, 교합간섭에 의한 압박부위가 아닌 기능부하에 의한 연조직 압박부위를 찾을 수 있기 때문이다(Fig. 3d). 압박부위는 삭제하여 조정하고 이러한 조정은 일차하중부담부위에만 PIP가 압박될 때까지 여러 번 시행한다.

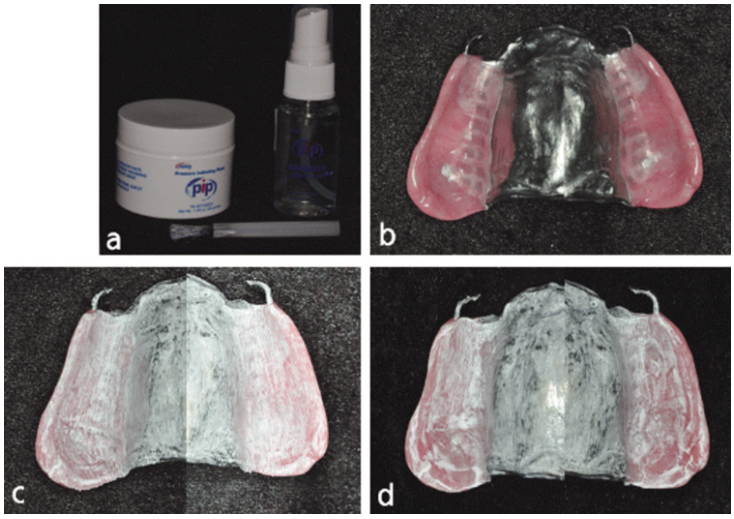

Fig. 3. Apply PIP (a) evenly on the tissue surface of the prosthesis (b) with a stiff, coarse brush. A coarse brush will leave thin brush marks on the acrylic resin surface that displace under pressure. Apply an even, thin layer of PIP to register pressure areas. Striations should appear prior to insertion (c). After the RPD is inserted, the displacement of PIP appears upon seating of the RPD which indicates an area to be relieved using an acrylic bur (d).

4. 의치상 변연의 평가

의치상 변연부는 유지, 안정, 그리고 환자의 편안함과 직접적으로 연관된다. 보통 총의치에서는 조직이 약간 긴장된 상태로 인상을 채득하지만, 국소의치에서는 의치상이 과연장되면 기능시 근육과 소대는 국소의치에 탈락력을 가하고 이 힘은 클라스프를 통해서 지대치로 전달되게 된다. 이러한 힘은 특히 양측성 후방연장 국소의치의 변연이 과연장시 더 파괴적이다. 또한 의치상의 과연장으로 전정조직의 궤양, 동통과 부종이 일어날 수 있고 저작근을 눌러 저작이나 발음시 근육의 기능에 장애를 줄 수 있다. 추가결손부위의 의치상 과연장은 국소의치가 완전히 안착되는 것을 방해할 수 있다. 반대로 국소의치의 의치상이 저연장되면 저작력의 분산이 어렵고 의치상 하방으로 음식물이 침착될 수 있으며 측방이나 수평적인 힘에 대한 저항이 떨어져 의치의 안정성 또한 떨어지게 된다.[2,4)]

의치상 변연을 평가하기 위해서는 환자로 하여금 입을 충분히 크게 벌리도록 하여 구강내에서 관찰하면 찾을 수 있는데, 과연장되었을 경우 의치 변연이 연조직을 압박하여 점막조직이 변위되고, 저연장은 조직을 손가락으로 아주 약하게 이동시켰다가 천천히 안정된 상태로 돌아가도록 하여 찾을 수 있다. 또 external oblique ridge부위는 안면부 밖으로 촉진을 통해 하악 국소의치 협측 flange의 과연장을 확인할 수 있다.

이러한 관찰들이 어려울 경우에는 PIP나 fit checker를 이용하여 평가할 수 있는데, 재료를 의치상 변연까지 적용하고 구강내에 위치시킨 후 기능운동을 시행하여 표시된 부위를 조정하도록 한다(Fig. 4). 전치 상실부의 국소의치 수복시 의치상을 적절하게 형성하기 위해서는 입술을 당겨서 좌우측으로 움직이면서 소대가 움직이는 것을 관찰하도록 하고 환자의 안모를 정면과 측면에서 검사하여 입술이 적절하게 지지되고 있는지를 확인해야 한다. 특히 전치부 의치상에 언더컷이 존재할 경우 하방조직의 자극 없이 삽입철거가 가능할 때까지 의치상의 조직면을 선택

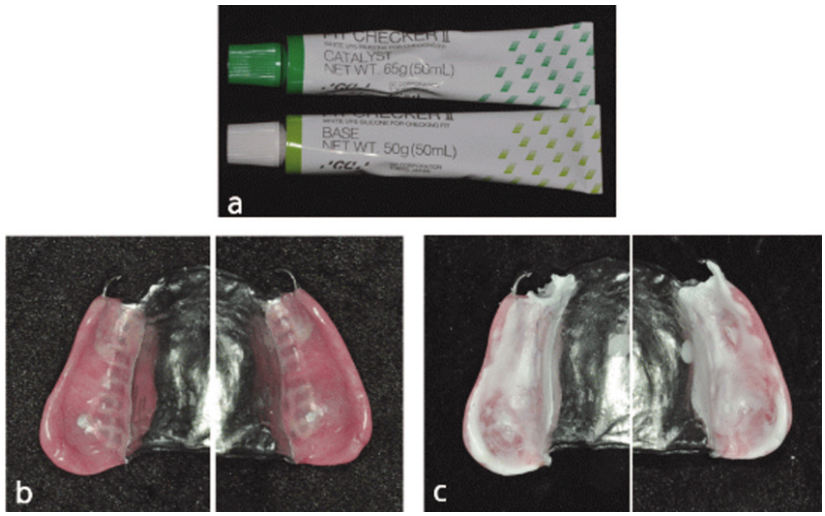

Fig. 4. Apply fit checker to the denture base periphery prior to evaluating denture border extension (a, b). The areas that demonstrate fit checker being displaced during function will require border extension reduction (c).

적으로 삭제한다. 필요할 경우 수직적으로도 삭제할 수 있으나 적절한 높이와 두께가 되도록 주의한다.

5. 교합조정

이전단계인 금속구조물 시적시에 교합간섭 부위를 제거하고, 납의치 시적시 적절한 상하악 관계를 형성했었다면 의치상 중합후 교합조정에서는 중합시 일어나는 작은 오차만을 수정하면 된다. 인공치아는 최대감합위에서 양측성으로 동시에 접촉하도록 하고(Fig. 5), 잔존 자연치아와 인공치아 모두에서 동시에 균형접촉을 이루도록 교합지를 이용하여 선택 삭제한다(Fig. 6). 교합조정 후에는 저작효율을 높여주기 위해 인공치아의 해부학적 형태를 부여한다. 그러나 더 많은 교합조정이 필요하다면 재부착이 바람직하다.

6. 진료실 재부착

만일 조기접촉부위가 광범위하다면 중심위에서 악간관계기록을 다시 채득하여 국소의치를 교합기에 재부착하고 선택삭제를 통해 교합조정을 시행한다. 이러한 진료실 재부착은 조정과정동안 직접 볼 수 있기 때문에 효과적이다. 치아지지 국소의치는 구강내에서도 정확한 교합조정이 가능하나, 특히 후방연장 국소의치는 후방

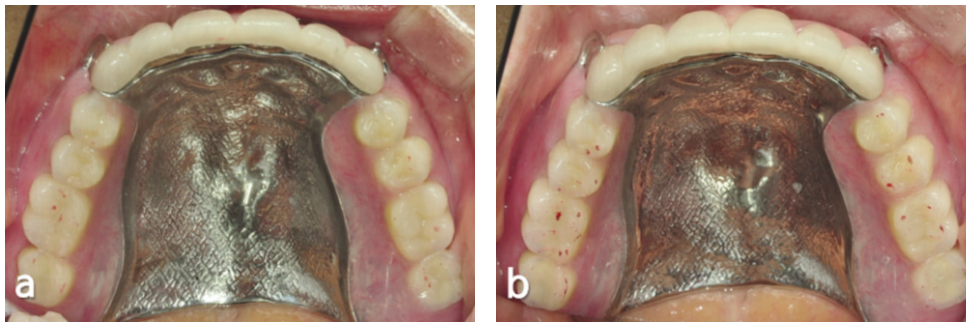

Fig. 5. Occlusal adjustment for the prosthesis should be accomplished to provide bilateral simultaneous contact at the maximal intercuspal position. Occlusal views before (a) and after (b) selective grinding.

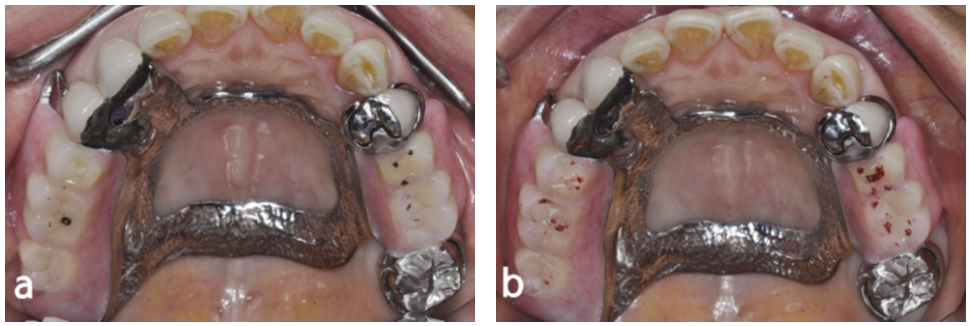

Fig. 6. Selective grinding of premature contacts should be carried out until a harmonious relationship of the natural and artificial dentition has been established. Occlusal views before (a) and after (b) occlusal correction.

연장 의치상이 폐구력 하에서 약간 움직이기 때문에 구강내에서 간섭부위를 찾기 어렵다.[1)]

국소의치 중합 후에는 대개 주모형이 파손되므로 새로운 재부착 모형이 필요하다. 먼저 악간관계를 채득하고, 국소의치를 지지조직에 정확하게 위치시킨 채 알지네이트로 pickup impression을 채득한다. 이렇게 하면 국소의치가 인상체 내에 남아있게 되는데, 클라스프나 인접판 그리고 모든 언더컷이나 평행한 면은 블록아웃하고 모형재를 붓는다. 채득한 악간관계 기록을 이용하여 교합기에 부착한 뒤에 교합조정을 시행하고 구강내에 삽입하여 최종적으로 교합조정을 하고 연마하고 마무리한다(Fig. 7). 교합간섭이 큰 부위에서는 의치에서 인공치를 제거하여 같은

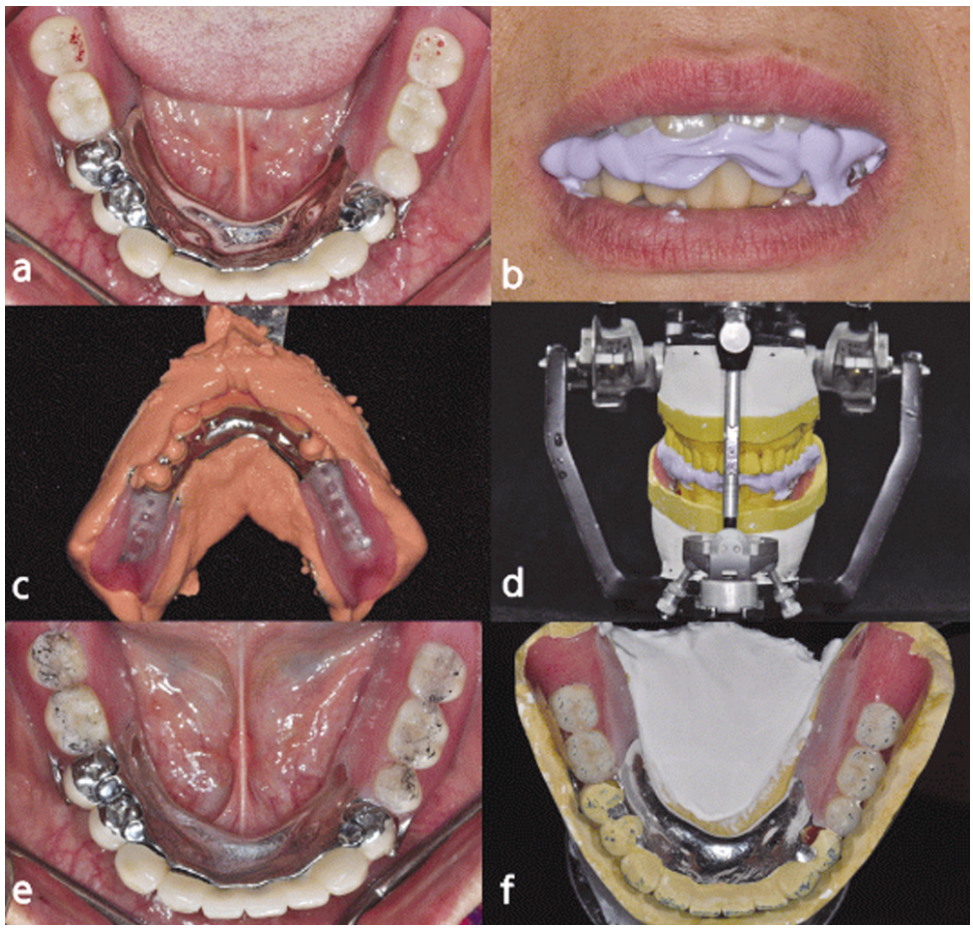

Fig. 7. The arch with the prosthesi (a) will require a new record to provide occlusal correction (b). To provide a cast for use in correction the occlusion on the articulator, a pick-up impression of the madibular prosthesis is made (c). The remount cast that is formed is then positioned with the use of an interocclusal record (d). The record is removed and occlusal correction accomplished (e). The final intraoral occlusal adjustment is accomplished (f).

또는 새로운 인공치아로 다시 배열하고 추가로 시적과정과 국소의치의 재중합이 필요할 수도 있다.

7. 환자교육

장착 과정의 마지막 단계는 새의치에 관한 환자교육으로 환자 혼자서 의치를 삽입철거할 수 있어야 한다. 이 때 클라스프가 파절되지 않도록 클라스프 끝을 이용하거나 의치를 깨물어서 장착하지 않도록 한다.

의치를 장착하면 의치의 부피 때문에 처음에는 불편하고 아플 수 있으며 환자들이 불편감을 견디는 능력은 아주 다양하고 거의 모든 환자들에게 조정이 필요하다는 것을 설명해야 한다.

국소의치를 장착하고 구역질이 나거나 이물감을 느끼는 경우가 많지는 않으나, 의치의 부피가 너무 크거나 의치의 위치가 부적절하다면 의치 장착시 수정하도록 해야 하고, 전체적인 모습이나 발음 그리고 저작 등이 편해지고 적응하기 위해서는 시간이 필요하다 것을 이해시키도록 한다.

구강조직의 보호와 생리적인 관점에서 볼 때 일반적으로 밤에는 의치를 제거하여 구강조직의 휴식 및 자정작용을 원활하게 해야 하지만 취침시 의치의 장착여부는 환자의 상태에 따라 결정해야 한다. 이갈이 환자의 경우에는 교합압이 소수치아에 집중되어 파괴적으로 될 수 있으므로 밤에도 의치를 장착하는 것이 권장되며 이갈이의 원인이 제거될 때까지 스플린트를 장착하는 것이 좋다. 또한 환자가 심미적 이유나 편안함을 위해 상악 총의치를 장착하는 것을 고집할 경우가 있다. 그러나 상악이 무치악이고 하악은 전방부에만 소수 잔존치가 있는 경우에 취침시 하악 국소의치를 제거하고 상악 총의치만 장착하게 되면 하악 전방소수잔존치가 상악 총의치를 지지하는 치조정에 파괴적으로 작용할 수 있으므로 하악 국소의치도 장착하도록 하여야 한다. 취침시 의치를 장착하지 않는 경우에는 의치의 건조와 그에 따른 체적변화를 방지하기 위해 물을 채운 보관함에 담가 두는 것이 좋다.[1)]

그리고 지대치와 의치 모두 깨끗하게 관리되어야 한다는 것을 설명해야 한다. 특히 지대치 주위와 부연결장치 하방에 가능하면 음식물 침착을 피하도록 하고 의치금속구조물로 피개 되는 부위 치은의 염증은 잇솔질로 예방할 수 있다 (Fig. 8). 가정용 세척제와 치약은 아크릴릭 레진 표면 마모가 크기 때문에 사용하지 말아야 한다. 의치 세척시 고령이거나 움직이기 불편한 환자들은 의치를 잘못해서 떨어뜨려도 충격이 덜하기 위해서 물을 반쯤 채운 대야 위에서 세척하도록 한다.

잇솔질 이외에도 추가로 의치세정용액을 사용할 수도 있다. 치약으로 잇솔질 후에 하루에 한번 15분 동안 의치를 용액에 담가두도록 하며 hypochlorite 용액은 크롬-코발트 금속구조물을 변색시키는 경향이 있으므로 사용하지 말아야 한다. 어떤 경우에는 치석이 의치에 침착 되어 제거해야 하기도 한다. 매일 의치를 세척하면 치석 침착을 예방할 수 있으나, 침착이 있으면 반드시 내원하여 제거하도록 하며, 초음파세척기로 쉽고 빠르게 할 수 있다.



Fig. 8. Removable partial dentures may be effectively cleaned with the use of small, soft-bristle brushes.

환자가 집에 돌아가기 전에 반드시 조정 약속을 정해야 하고, 의치를 처음 장착하고 24시간 이내에 이루어져야 한다. 장착 과정 중에 모르고 지나쳤던 문제점들이나 장착 이후의 구강내 변화로 생긴 문제점들을 찾고 보철물에 대한 구강조직의 반응을 평가하기 위해서인데, 예약 없이 아무 때나 잠깐 들르는 것보다는 확실히 약속을 잡아주는 것이 좋다. 이렇게 함으로써 환자는 앞으로 조정이 필요하고, 조정을 할 것이라는 것을 알 수 있으며, 치과의사도 환자가 보철물에 적응하는 것을 평가할 기회를 갖게 된다. 그리고 이후 단기적으로는 일주일까지, 필요하다면 추가로 더 조정할 수도 있고, 그 후에는 1년쯤 후에 내원하도록 한다.

요 약

국소의치 제작과정의 마지막 단계인 국소의치의 장착은 완성된 보철물의 검사, 국소의치의 구강내 안착, 의치상 적합도의 평가, 의치상 변연의 평가, 교합조정, 진료실 재부착, 환자교육 등이 포함된다.

연구비 지원 및 사의

이 연구는 2012년 단국대학교 교내연구비의 지원으로 연구되었음.

REFERENCES

1. Carr AB, Brown DT. Removable partial prosthodontics. 12thed. St.Louis: ElsevierMosby;2011. pp.289-97.
2. Jones JD, García LT. Removable partial dentures. Ames: Blackwell publishing;2009.pp.105-35.
3. Johnson W, Grant AA. Removable denture prosthodontics. New York: Churchill livingstone; 1992.pp.169-171.
4. Basker RM, Davenport JC, Thomason JM. Prosthetic treatment of the edentulous patient. 5thed. Oxford: Blackwell publishing; 2011.

Initial Placement of Removable Partial Dentures

Soo-Yeon Shin

Department of Prosthodontics, College of Dentistry, Dankook University

The overall objective of fitting removable partial dentures at initial placement is to ensure that the patient is given the best possible start with the new prostheses. This may be achieved by checking that: (1) final inspection of the prosthesis, (2) seating of the RPD framework, (3) evaluation of denture base adaptation, (4) assessment of denture base peripheral extensions, (5) occlusal adjustment, (6) remounting the prosthesis, and (7) instructions to the patient. (J Dent Rehab App Sci 2013:29(3):299 - 307)

Key words: Adjustment, Delivery, Patient instructions, Removable partial denture, Removable prosthesis

Correspondence to: Soo-Yeon Shin
Department of Prosthodontics, College of Dentistry, Dankook University
119, Dandae-ro, Dongnam-gu, Cheonan, Chungnam, 330-714, Korea
Tel: +82-41-550-1973, E-mail: syshin@dankook.ac.kr
Received: June 5, 2013, Last Revision: August 21, 2013, Accepted: September 25, 2013