실패 증례 분석을 통한 국소의치 제작 시 주의사항

조선대학교 치의학전문대학원 보철학교실

이지영 · 이경록 · 허유리 · 손미경

부분 무치악 환자의 구강기능 회복을 위한 가철성 국소의치는 경조직인 잔존치아와 연조직인 구강 점막 모두를 고려해야 하는 복합치료이다. 가철성 국소의치의 제작 시 각 구성요소의 정확한 설계와 의치의 회전에 대한 고려가 이루어 지지 않은 경우 국소의치의 파절, 변형, 지대치의 소실 등의 실패가 발생될 수 있다. 임상에서 국소의치의 실패가 발생되었을 때 단지 재제작을 결정하기 보다는, 다양한 실패의 원인을 분석하고 그 결과를 향후 국소의치 제작에 적용해야 할 것이다. 실패증례 분석을 통한 문제의 해결은 환자가 오랫동안 편안하게 사용할 수 있고 잔존치아와 조직의 건강을 유지할 수 있는 국소의치를 제작하는데 도움이 될 것이다. (**구강회복응용과학지** 2013:29(3): 280 - 289)

주요어: 가철성 국소의치, 실패, 분석

서 론

가철성 국소의치는 잔존치를 발거하지 않고 보존할 수 있는 심리적 장점과, 총의치에 비해 움직임이 적은 기능적 장점, 임플란트 치료에 비해 치료비가 저렴한 경제적 장점 등을 환자에게 제공한다. 많은 임상가들에게 국소의치는 어려운 보철치료 분야로 인식되고 있다. 이는 증례가 너무나 다양하므로 단일화 된 치료방법을 제시하기 어렵고, 유사한 증례에서도 잔존치아나 조직의 상태에 따라 전혀 다른 설계가 필요하기 때문이다. 특히, 치아와 조직의 기능압 부담능력이 달라 의치의 움직임이 발생하므로, 국소의치는 지대치, 지지조직, 교합에 대한 고려뿐만 아니라 기능 시 발생되는 의치의 회전에 대한 고려도 함께 필요한 복합적인 치료라고 할 수 있다.

이처럼 복잡하고 다양한 고려사항들로 인해 국소의치가 매우 어렵게 인식되고 있지만, 실제 임상에서는 오히려 쉽게 치료하는 경향이 있다. 이는 앞서 언급한 국소의치의 장점들로 인해 환자가 치료를 쉽게 받아들일 뿐 아니라, 잘못 제작된 경우에도 환자가 불편을 곧바로 인식하지 못하는 경우가 많아 술자가 이를 간과할 수 있기 때문이다. 잔존치아와 조직을 고려한 정확한 설계와 디자인, 사용에 있어서의 주의가 충분히 고려되지 않으면 장착 후 바로 문제가 발생되지 않더

교신저자: **손미경**
조선대학교 치의학전문대학원 보철학교실
광주광역시 동구 서석동 375, 510-825, 대한민국
Tel: +82-62-220-3825, Fax: +82-62-227-2363, E-mail: son0513@chosun.ac.kr
원고접수일: 2013년 7월 25일, 원고수정일: 2013년 8월 15일, 원고채택일: 2013년 9월 25일

라도 단기간 내 국소의치 구조물의 파절이나 변형, 잔존치아의 치주 질환이나 소실, 조직의 급격한 퇴축 등의 치료 실패를 초래할 수 있다. 가철성 국소의치를 장착한 환자들을 대상으로 만족도를 조사한 문헌들에 따르면, 5년 동안 개인치과에서 치료받은 의치 중 43%만이 임상적으로 허용할 만한 수준이었다.[1] 또한 가철성 의치를 장착한 환자의 50% 이상이 만족하지 않았으며, 국소의치 장착 8 - 9년 후 환자의 22%가 제작한 의치를 장착하지 않는다고 응답한 연구 결과도 있었다.[2]

이와 같이, 환자의 국소의치에 대한 불만족은 잘못된 진단과 제작, 부주의한 사용 등에 기인하므로 환자의 초진부터 주기적인 검사에 이르기까지 전체의 과정에 있어 실패가 발생되지 않도록 주의해야 한다. 또한, 기존의 증례를 통해 문제를 파악하고 개선하여 유사한 문제가 반복하여 발생되지 않도록 하는 것이 실패를 줄이는 방법이라 할 수 있다.

국소의치의 실패 유형은 국소의치 각 구성 요소의 파절 및 변형, 지대치의 손상 및 소실, 기타 치주조직 변화 등에 의한 국소의치의 부적합으로 나타난다.

본 연구에서는 이러한 실패 유형 중 국소의치 구성요소의 파절과 변형이 발생된 국소의치의 실패 증례를 분석하여 그 원인과 해결방안을 고찰해 보고, 다른 두 가지 실패유형에 대해도 간략히 정리해 봄으로서 올바른 국소의치 제작을 위해 지켜야할 사항들을 살펴보고자 한다.

1. 국소의치 각 구성 요소의 파절 및 변형

1) 주연결장치(Major Connector)의 파절 및 변형

다양한 원인에 의해 국소의치의 주연결장치의 파절이나 변형이 발생될 수 있다. 주연결장치는 의치에 가해지는 힘이 치아나 잔존 치조제에 효과적으로 분산될 수 있도록 견고해야 한다. 국소의치의 견고성은 적절한 디자인을 통해 얻어지므로 각 형태의 주연결장치는 파절저항을 위한 최소한의 넓이가 제시되고 있다. 예를 들면, 하악에서의 설측바(Lingual bar)의 경우 적어도 4 mm의 넓이가 필요하다. 파절이나 변형을 방지하고 장기간 견고성을 유지하기 위해서는 이중구조(double structure design)와 같은 변형된 디자인이 사용되기도 하지만,[3] 너무 큰 부피로 인해 불편감을 초래하거나 필요 이상의 조직을 덮지 않도록 주의해야 한다.

Fig. 1의 증례는 국소의치 장착 1년 만에 설측바가 파절되어 내원한 경우였다. 전방부의 긴 치아 결손부위는 양측의 치아에 의해 지지되고 있는 반면, 후방 편측 무치악 부분은 치아-조직 지지가 필요하다. 교합력 적용 시 치아-조직 지지가 필요한 후방연장 부분에서 치아와 조직의 피압축도 차이로 인해 응력이 집중되는 부위가 발생할 수 있고 이는 주연결장치의 파절로 이어질 수 있다. Craig 등[4]은 하악 후방 연장 의치상에 수직적 부하가 가해질 경우 유지격자의 전방부 및 후방부에 높은 응력이 가해져 파절을 유발할 수 있다고 보고한 바 있다. 본 증례에서도, 후방연장 국소의치의 무치악부로 연결되는 부위에서의 파절이 관찰되었으며 이러한 파절의 원인은 지지 부담력의 차이를 견딜 수 없을 만큼 주연결장치가 얇거나, 의치상과 조직 간의 적합이 불량하여 후방

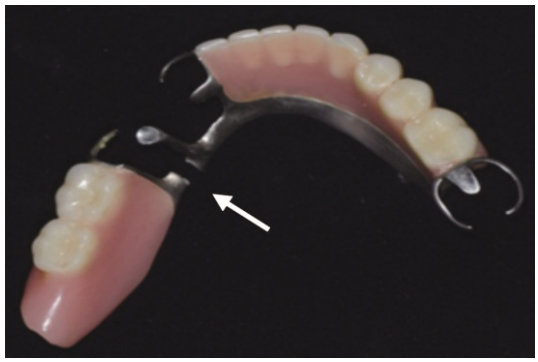

Fig. 1. Fracture of lingual bar in lower Kennedy Class II, modification 1 case.

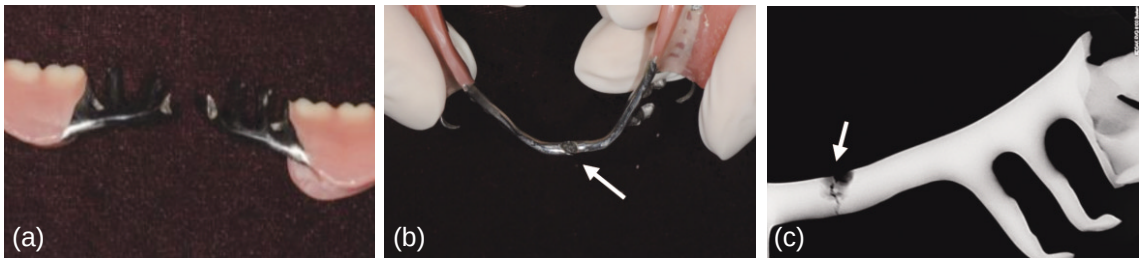

Fig. 2. Midline fracture of lingual bar in lower Kennedy class I case (a). Discontinuity of major connector by porosity, which was caused by trapped air during laboratory work (b). The internal porosity can be detected by x-ray (c).

으로의 회전이 크게 발생되었을 경우, 또는 대합치와의 교합관계에서 후방 무치악부로 교합력이 집중된 경우로 분석해 볼 수 있다. 따라서, 적절한 두께의 주연결장치 디자인, 정확한 인상채득과 적절한 첨상을 통한 의치상 적합도의 개선, 안정적인 교합형성이 매우 중요하다.

조직의 자극을 방지하기 위하여 주연결장치의 조직면을 지나치게 많이 삭제하여 금속의 약화를 야기하는 것도 주연결장치 파절의 원인이 될 수 있다. 특히 torus가 존재하는 하악 설측부나 상악의 구개부는 주연결장치 설계 시 미리 적절한 릴리프를 시행함으로서 주연결장치의 조직면 조정을 최소화 하도록 주의해야 한다.

또 다른 주연결장치 파절의 원인으로 주조결함을 들 수 있다. Ohkubo 등[3]은 주조결함으로 인한 체적변화와 파절에 대해 조사하였으며, 특히 주조 결함에 의한 파절의 경우 하악에서는 설측바나 설측판(linguoplate)의 중앙, 전치부 설면 간접유지장치 중앙에서 빈번하며 상악의 경우 전후방 구개측바, 구개측 바와 의치상 레진의 연결부위에서 빈번하게 발생한다고 하였다. Fig. 2의 증례는 국소의치 장착 후 2주 만에 설측바의 정중부가 파절되어 내원한 경우이다. 파절의 원인은 기포로 인한 주조결함이었다. 보철물의 주조 시 발생되는 표면의 기포는 연마 시 제거될 수 있지만, 내부에 발생된 기포는 발견되지 못하는 경우가 종종 있다. 이러한 기포 부위에서는 유효 횡단면이 좁고 응력이 집중됨으로써 파절이 유발될 수 있다. 따라서 고주파 주조기와 같이 기포가 덜 발생되도록 하는 주조기법이나 정확한 기공과정이 요구되며, 국소의치 금속구조물 제작 후 주조체 결함 유무를 방사선 사진 등을 이용하여 확인하는 방법도 추천된다. 주연결장치의 파절 원인과 해결책은 Table I에 요약하였다.

2) 부연결장치(Minor connector)의 파절 및 변형

부연결장치 파절의 가장 큰 원인으로는 충분하지 않은 두께와 잘못된 디자인 때문이다. Fig. 3의 증례는 주연결장치와 간접유지장치를 연결

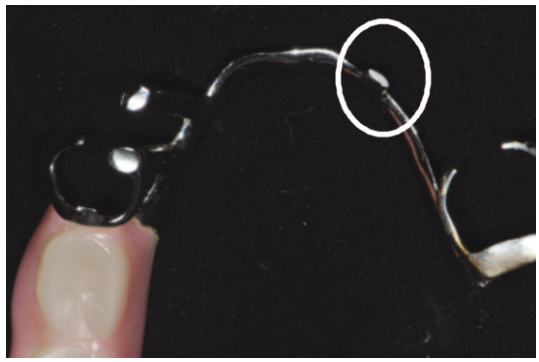

Fig. 3. Fracture of minor connector due to thin thickness.

Table Ⅰ. Causation and solution of fracture and deformation of major connector

Causation	Solution
Thin major connector	• Sufficient thickness of major connector • Avoid excessive grinding when inner surface adjustment
Occlusal load concentrated on posterior distal extension area	• Making a stable occlusion
Stress concentration due to the difference of compression between the soft tissue and hard teeth Localized stress concentration because of ill-fitted denture base	• Improvement of denture base fitness by accurate impression taking method • Prevention of stress concentration by periodic check and proper relining
Casting defects of major connector	• Use accurate casting technique • High-frequency casting method • Checking casting defects before try-in

Table Ⅱ. Causation and solution of fracture and deformation of minor connector

Causation	Solution
Thin thickness and inappropriate shape of minor connectors	• Making sufficient thickness of minor connectors by extension to the interdental embrasure space • Thickness reinforcement on connecting area of major and minor connector

하는 부연결장치가 파절된 경우이다. 파절 후 단면을 관찰한 결과 너무 얇게 제작된 것을 볼 수 있었다. 국소의치가 조직으로부터 들어 올려질 때 주연결장치는 조직쪽을 향해 움직이려고 하는 반면, 간접유지장치의 레스트는 이러한 움직임을 방지함으로서 국소의치의 탈락을 막는다. 이때 주연결장치와 간접유지장치를 연결하는 부연결장치로 힘이 가해진다. 부연결장치가 얇거나 직각으로 연결되어 있지 않으면 이러한 하중을 견디지 못해 부러질 수 있다. 하지만 파절을 방지하기 위해 너무 두꺼운 부연결장치를 설계한 경우에는 오히려 환자에게 불편감을 야기할 수 있으므로 치간 공극으로 연장하여 충분한 두께를 부여할 수 있도록 적절한 인접면을 형성하는 것이 필요하다. 또한 기공 단계에서는 주연결장치와 부연결장치 연결부위 왁스패턴의 충분한 두께 보강을 통해 파절을 예방할 수 있다. 부연결장치의 파절 원인과 해결책은 Table II에 요약하였다.

3) 직접유지장치(Direct retainer)의 파절 및 변형

국소의치의 구성요소의 파절 중 가장 흔하게 발생되는 것 중의 하나가 직접유지장치인 클라스프의 파절이다. 클라스프의 파절은 주로 반복된 탈착에 의한 피로파절의 형태로 발생되며(Fig. 4), 특히 너무 과도한 유지 언더컷을 부여한 경우에서 삽입 철거를 반복할 경우 파절이 발생할 수 있다. 지대치의 치주지지와 클라스프 암의 피로한계를 비교했을 때, 치주지지가 클라스프 암의 피로한계보다 더 큰 경우 금속 파절이 발생하며, 반대로 클라스프 암의 피로한계가 더 클 경우 지대치의 동요나 더 나아가 치아상실을 유발할 수 있다. 이러한 파절을 방지하기 위해서는 클라스프가 탄력성을 발휘할 수 있도록 증례에 따라 적절한 클라스프를 선택해야 하며, 정확한 써베잉을 통하여 클라스프가 위치되는 언더컷을 설계해야 한다. 또한, 클라스프의 설계 시 탄력성이 있는 유지암의 말단 1/3 부분만이 언더컷으로 위치되도록 해야 파절에 저항할 수 있으며, 기포가 유입되지 않도록 제작되어야 한다.

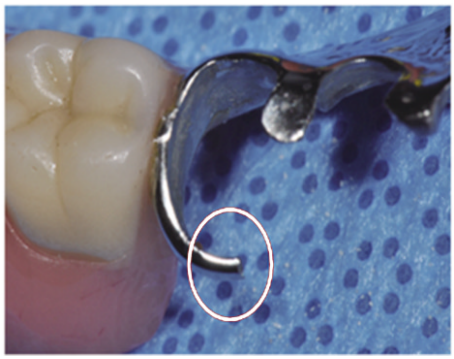

Fig. 4. Fracture of Aker's clasp by fatigue failure.

클라스프 파절의 또 다른 주 원인은 환자의 부주의한 취급이다. 국소의치를 손으로 장착하지 않고 물어서 장착하는 경우, 국소의치를 떨어뜨리거나 환자가 클라스프를 직접 조인 경우에서도 파절이 발생되므로 정확한 탈착과 유지관리를 위한 환자 교육이 동반되어야 한다. 직접유지장치의 파절 원인과 해결책은 Table III에 요약하였다.

4) 레스트(Rest)의 파절 및 변형

레스트는 국소의치의 수직적 지지를 부여하며 계획된 위치에 국소의치가 장착되도록 유도하는 역할을 한다. 따라서, 레스트가 파절되면 조직면을 향한 의치의 침하가 발생되고 다른 구성요

Table Ⅲ. Causation and solution of fracture and deformation of direct retainer

Causation	Solution
Fatigue failures due to repeated insertion and removal of dentures	• Designed by accurate surveying : degree and location of undercut, flexibility of clasp should be considered • Instruction of patient for proper placement and removal of the dentures
Careless use by patients	• Instruction to the patient
Structural defects of clasp arm	• Proper thickness and tapering of clasps • Properly designed sprue and accurate casting

Table Ⅳ. Causation and solution of fracture and deformation of rest

Causation	Solution
Making rest seats on occlusal contact area	• Making rests on no occluding area
Improper rest seats	• Making rest seats with accurate form and thickness

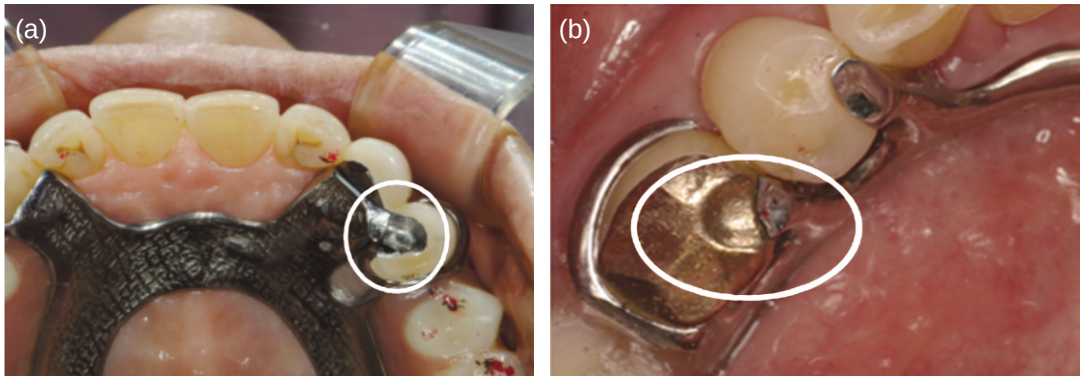

Fig. 5. Fracture of mesial rest by improper design of rest seat (a). Rest fracture by occlusal contact and thin thickness of rest at the marginal ridge area (b).

소들이 제 위치에 안착될 수 있는 기준이 상실된다. 이는 클래스프와 같은 유지 부분의 파절보다 더 큰 문제를 야기한다. 레스트의 파절은 다양한 원인에 기인하지만 대부분 부적절한 깊이와 크기의 레스트 시트의 형성이나 과도한 교합접촉에 의한다(Table IV).

Fig. 5는 근심 레스트가 파절된 증례로, 대합치와 교합 접촉이 이루어지는 부분에 레스트가 설계되어 있으며 레스트 두께가 얇아지기 쉬운 변연융선 부위에서 파절이 발생되었다. 레스트 시트의 형성 시 변연융선의 삭제가 충분하지 않은 경우 이러한 얇은 연결부위가 형성되고, 이 부위에 교합력이 집중되면 파절이 발생될 수 있다. 따라서, 적절한 레스트 시트의 형성을 위한 기준에 입각한 치아 삭제 및 교합 접촉점을 고려한 위치 설정이 필요하다. 교합면 레스트의 설계에 관한 논문 중 Yuuji 등[5]은 교합면 레스트의 크기와 형태가 항복강도에 미치는 영향을 평가하면서 부연결장치의 두께가 1.5 mm이고 치아 중앙을 향한 경사도가 90도일 때 항복강도가 가장 높았다고 보고한 바 있다. 실제 임상에서도 레스트의 적절한 두께는 1 - 1.5 mm이며, 두께가 증가할수록 레스트의 강도는 증가하나 이를 위해 레스트 시트의 깊이를 깊게 형성해야 하므로 상아질 노출의 위험성이 증가하여 추천하지 않는다.

레스트 시트가 형성된 표면 재질에 따른 레스트의 내구성을 평가한 논문에서는 아말감 표면에 형성된 레스트 시트가 기타 재질의 경우(레진, 법랑질 표면 등)보다 부적절한 표면 양상을 보이는 비율이 높았으나, 표면 재질에 따른 내구성의 유의적인 차이는 없다고 보고하였다.[6] 이는 또한 레스트가 형성되는 표면 재질보다는 구강 형성 시 적절한 레스트 및 레스트 시트를 형성하는 과정이 더 중요함을 의미한다.

5) 의치상(Denture base)의 파절 및 변형

Fig. 6의 증례는 환자 부주의로 인해 하악 순측 의치상이 파절된 경우이다. 의치상 파절은 심미적인 문제뿐만 아니라 잔존치조제의 피개 면적 감소로 인한 조직지지 감소를 야기하므로 주의가 필요하다. 의치상 파절의 다양한 원인 및 이를 예방하기 위한 방법들은 Table V에 요약하였다.

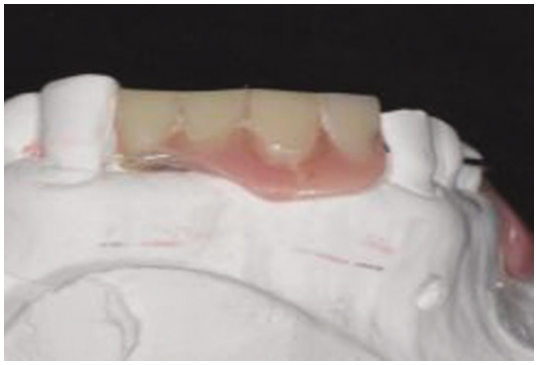

Fig. 6. Denture base fracture by dropping the denture.

2. 지대치의 손상 및 소실

가철성 국소의치는 치아지지와 치아-조직 지지 두 가지 유형으로 나눌 수 있다. 어떠한 유형이든 잔존치아의 지지가 필요하므로 지대치의 상태에 따라 국소의치의 예후가 영향을 받을 수 있다. 대표적인 지대치 실패로는 지대치를 피개하는 보철물의 파절, 치아 변위 및 파절, 지대치 우식 및 상실 등을 들 수 있다. 국소의치 지대치의 실패율에 대한 논문들을 살펴보면, Aquilino 등[7]은 후방 무치악부를 가철성 국소의치로 수복한 경우 최후방 치아의 10년 생존률이 56%라고 보고한 바 있으며, 특히 지대치의 근관치료를 시행했거나, 광범위한 수복치료를 받은 경우 더 높은 실패율을 보인다고 보고하였다. Saito 등[8]은 2년 내 지대치의 실패율이 다른 국소의치 구성요소의 실패보다 유의적으로 높았다고 보고한 바 있다. Ken-ichi 등[9]은 치주질환 및 치아우식, 치근파절이 치아상실의 주요 원인이라고 하였으며, 특히 가철성 국소의치의 지대치는 치근 파절로 인한 상실과 유의적인 관계를 갖는다고 보고하

Table Ⅴ. Causation and solution of fracture of denture base

Causation	Solution
Careless use of patients	• Patient education about proper placement, removal and maintenance of denture
Decrease of thickness due to excessive grinding of inner surface	• Sufficient thickness of denture base with minimum grinding of inner surface • Proper relief to minimize inner surface grinding
Over-extension of denture base without proper metal support	• Properly designed denture base with supplementary metal frame
Others (Strength of denture base material, laboratory defects)	• Use denture base resin with high fracture strength • Minimum influx of air bubbles when resin injection • Consideration of using metal denture base in case of insufficient intermaxillary space

였다. 이처럼 많은 논문들이 가철성 국소의치를 위한 지대치의 높은 실패율을 보고하고 있다. 지대치의 실패는 국소의치의 설계 시 너무 과도한 힘이 지대치에 가해졌거나 또는 환자의 유지관리의 문제로 인해 야기된다. 따라서, 지대치의 상태와 기능 시에 지대치에 가해지는 힘을 고려한 국소의치의 디자인과 설계, 지대치의 치주지지 및 기존 수복상태 등에 대한 고려, 그리고 환자의 유지 관리를 위한 노력이 중요하다.

3. 기타 치주조직의 변화에 의한 국소의치의 부적합

1) 치주질환에 의한 잔존 조직의 변화

일반적으로 국소의치 설계 시 유지, 지지, 안정, 기계적 내구성과 같은 측면에 주로 중점을 두었으나, 치태조절 용이성 및 구강조직의 보호 측면도 함께 고려하여야 한다. 국소의치가 치주조직의 건강에 미치는 영향에 대한 많은 연구가 진행되었다. Brill,[10] Schwalm,[11] Bates 등[12]은 국소의치가 치태 침착에 직접적인 영향을 준다고 하였으며, Rissin 등[13]은 국소의치가 치아 동요도를 증가시키는 원인이 될 수 있다고 주장하였다. 반면, Chandler 등[14]은 국소의치 피개 부위와 클라스프 암 하방부의 치은 염증과는 관계가 있지만 치주낭, 치아 동요, 치조골 소실과는 무관함으로써 국소의치가 치주질환 발생에 영향을 미치지 않는다고 하였다. 이와 같이, 국소의치가 치주조직의 건강에 어느 정도의 영향을 미치는 가에 대해서는 다양한 의견이 있지만, 제대로 관리 되지 않을 경우 치은염을 유발하며 이를 시작으로 치주조직의 파괴가 발생된 경우에는 의치 부적합을 야기할 수 있는 것에는 이견이 없다.

2) 비치주질환적 치주조직 변화에 의한 국소의치의 부적합

치주질환과 같은 병적 원인에 의한 치주조직의 변화 외에도, 치아 결손부의 생리적인 골흡수로 인한 조직의 변화도 의치 부적합의 원인이다. 특히, 후방연장 국소의치에서 결손부 치조골의 흡수는 의치의 회전을 야기하고 이는 조직 흡수를 심화시키고 지대치에 측방력을 가하여 국소의치의 부적합을 야기한다. Carlsson 등[15]은 후방연장 국소의치에서 클라스프가 장착되는 최후방 치아의 동요도가 유의적으로 증가한다고 보고하였는데, 이러한 지대치의 비염증성 동요는 국소의치의 부적합을 야기할 수 있다. 국소의치 구조물이 장착되지 않은 치아의 동요나 상실이 발생하는 경우에도 교합조정이나 적절한 수복적 처치가 행해지지 않는다면 결국에는 지대치에 과도한 교합력을 야기하여 국소의치 부적합의 원인이 될 수 있다. 따라서, 주기적인 내원관리를 통하여 이러한 이유로 인한 의치의 부적합을 확인하고 해결함으로서 국소의치의 문제를 줄일 수 있다.

결 론

국소의치의 각 구성요소들은 적절하게 디자인되고 위치되어야 한다. 이를 위해서는 환자의 증례별로 다양한 구강 내, 외적인 요소들을 고려한 치료계획이 수립되어야 하며 역학적인 운동을 고려한 설계와 디자인, 정확한 기공과정, 환자교육, 정기적인 검사가 매우 중요하다. 또한, 국소의치를 사용한 환자들에서 발견되는 문제점들을 바탕으로 원인과 해결방법을 분석하고 이를 국소의치의 재제작시나 또는 새로운 국소의치 환자의 치료 시 고려함으로써 국소의치의 성공적인 치료에 도움이 될 수 있다.

REFERENCES

1. Frank RP, Brudvik JS, Leroux B et al. Relationship between the standards of removable partial denture construction, clinical acceptability, and patient satisfaction. J Prosthet Dent 2000;83:521-527.

2. Devlin H. Replacement of missing molar teeth - a prosthodontic dilemma. BR Dent J 1994;176:31-33.
3. Ohkubo C, Abe M, Miyata T et al. Comparative strengths of metal framework structures for removable partial dentures. J Prosthet Dent 1997;78: 302-308.
4. Craig RG, Peyton FA. Strain on the framework of a mandibular free end saddle partial denture under load. J Biomed Master Research 1967;1:263-274.
5. Yuuji S, Nobuaki S, Katsunori K et al. The effect of occlusal rest size and shape on yield strength. J Prosthet Dent 2003;89:503-507.
6. Ana R, Alessandra O, Luana M et al. Longitudinal clinical evaluation of undercut areas and rest seats of abutment teeth in removable partial denture treatment. J of Prosthodontics 2011;20:639-642.
7. Aquilino SA, Shuqars DA, Bader JD et al. Ten-year survival rates of teeth adjacent to treated and untreated posterior bounded edentulous spaces. J Prosthet Dent 2001;85:455-460.
8. Saito M, Notani K, Miura Y et al. Complications and failures in removable partial dentures : a clinical evaluation. J of Oral Rehabilitation 2002;29:627-633.
9. Ken-ichi M, Kazunori I, Kaori E et al. Incidence and association of root fracture after prosthetic treatment. J of Prosthodontic research 2011;55:137-140.
10. Brill N, Tryde G, Stoltze K et al. Ecologic changes in the oral cavity caused by removable partial dentures. J Prosthet Dent 1977;38:138-148.
11. Schwalm CA, Smith DE, Erickson JD. A clinical study of patients 1 to 2 years after placement of removable partial dentures. J prosthet Dent 1977;3: 380-391.
12. Bates JF, Addy M. Partial dentures and plaque accumulation. J of Dentistry 1978;6:285-293.
13. Rissin L, House JE, Conway C. et al. Effect of age and removable partial dentures on gingivitis and periodontal disease. J Prosthet Dent1979;42:217-223.
14. Chandler JA, Brudvik JS. Clinical evaluation of patients eight to nine years after placement of removable partial dentures. J of Prosthetic Dentistry 1984;51:736-743.
15. Carlsson GE, Hedegard B, Koivumaa KK. Studies in partial denture prosthesis, III- A longitudinal study of mandibular partial dentures with double extension saddles. Acta Odontol Scand 1962;20:95-119.

The Fabrication of Accurate Removable Partial Denture by Analyzing the Failed Cases

Ji-Young Lee, Kyoung-Lok Lee, Yu-Ri Heo, Mee-Kyoung Son

Department of Prosthodontics, School of Dentistry, Chosun University

Removable partial denture for oral function recovery of partial edentulous patients is a complicated treatment because the dentist should consider both hard tissue and soft tissue. Removable partial denture produced without consideration of precise design for each component and rotation of denture may cause fracture, deformation or loss of abutment teeth. In case of failure to achieve a proper denture, the reason of failure should be analyzed and the result must be applied to later RPD cases. Finding the solutions through the failed denture cases will help patients use their dentures more comfortably and keep their sound residual teeth and tissue longer. (J Dent Rehab App Sci 2013:29(3):280 - 289)

Key words: Analysis, Failure, Removable partial denture

Correspondence to: Mee-Kyoung Son
Department of Prosthodontics, School of Dentistry, Chosun University
375 Seosuk-dong, Dong-gu, Gwangju, 501-759, Korea
Tel: +82-62-220-3825, Fax: +82-62-227-2363: E-mail: son0513@chosun.ac.kr
Received: July 25, 2013, Last Revision: August 15, 2013, Accepted: September 25, 2013