교합이 악구강계 및 전신에 미치는 영향 (Ⅳ)

- Myodontics Theory와 전신과 교합의 관계에 관하여 -

[1]서울성모병원 치과보철과, [2]연세 크리스마스 치과, [3]이화여대 의학전문대학원 치과보철과

배은경[1] · 최병갑[2] · 박은진[3]

본 연구는 앞서 발표된 '교합이 악구강계 및 전신에 미치는 영향 (I), (II), (Ⅲ)'에 이어지는 네 번째 논문으로 교합과 악구강계 및 전신 증상과의 관계를 다루고 있는 다섯 가지 주요 이론 중 Myodontics theory 에 관한 내용이다. 이번 논문에서는 Myodontics theory에 대한 기본 개념과 치료방법 및 그 한계에 대하여 정리하였다.

주요어: myodontics, 자연교모교합, HIP plane, 구개수-설 부정자세 증후군, freeway zone, myodontic wedge, anatomic cast

(구강회복응용과학지 2011:27(1):15~23)

Myodontics theory

1934년 이비인후과의사 Costen은 현기증, 이명, 이통, 귀의 충만감, 구강건조증, 혀와 목의 작열감, 두통 등의 일련의 증상을 동반하는 증후군을 Costen Syndrome이라고 명명하고, 그 원인은 하악의 과도한 폐구와 그로 인한 하악 과두의 후방 전위라고 주장하였지만, 그 후 그의 주장은 여러 반론에 의하여 부정되었다.

한편, 1977년 Harry N. Cooperman은 Costen 증후군의 원인으로 악관절의 기능이상을 포함한 구강의 3차원적인 붕괴가 구개수(uvula)와 혀의 부정자세(malposture)를 초래하고 그로 인하여 증상이 나타난다고 주장하고, 새로이 발견된 호흡기계의 질환, 신경내과적 질환으로 이루어진 증후를 포함하여 구개수-설 부정자세 증후군(Uvula-Tongue-Malposture-Syndrome, U.T.M.S.)이라는 이름으로 발표하였다.

구개수-설 부정자세 증후군(U.T.M.S.)은 구개수와 혀의 부정자세에 의하여 발생하며, 구강의 교합 고경의 감소에 의한 교합의 저위와 더불어 하악이 후방으로 이동하여 압박을 가함으로서 설배가 구개수와 충돌하게 되면서 과민증을 일으켜 인두 · 후두부에 호흡, 연하를 위한 공간을 좁게 만들어, 호흡, 연하, 부비강 이관에 대하여 생리적, 해부학적인 문제를 일으킨다고 주장한다. 또한, Myodontics학파에서는 하악의 자세가 부정하게 되면 전신의 자세가 불량해지므로, 구개수-설 부정자세 증후군(U.T.M.S.)을 단지 구강이나 그 주위 조직에 머물지 않고, 전신적인 병

교신저자: 최병갑
158-806 서울 양천구 목1동 406-202 양지타운 3층
Tel: 02-2645-5040, Fax: 02-2645-5525, E-mail: wonjuchoibg@yahoo.co.kr
원고접수일: 2011년 02월 10일, 원고수정일: 2011년 02월 21일, 원고채택일: 2011년 03월 25일

태를 유발하는 증후군으로 파악한다. 따라서, 구개수-설 부정자세 증후군(U.T.M.S.)의 치료법으로 교합의 거상과 동시에 하악을 전방으로 이동시켜 생리적인 위치를 찾아야 하며, 모든 증상이 해소되면, 바로 그 위치에서 교합 조정, 보철 치료 또는 교정 치료 등으로 하악의 위치를 안정시켜 치료를 마무리한다.

Myodontics의 이론적 배경

Myodontics의 창시자인 Harry N. Cooperman은 원시 인류(에스키모인, 멕시코 인디안, 오스트레일리아 원주민, 유럽인)등의 두개골 만여개 이상을 관찰한 결과, 자연적으로 교모가 일어난 이들의 교합면의 형태가 현대인과 현저히 다르고, Spee의 곡선(Curve of Spee)의 소실, 절치와 견치의 부상(shovel shape) 절단면이 소실되어, 과개교합이 없이 절단교합을 보이고, 하악은 전방에 나오고, 치밀골로 구성되며, 치주질환과 치아 우식, 그리고 부정치열이 없다는 사실을 발견하였다.

이러한 자연교모교합을 이상적인 교합 평면으로 선정하고, 인류가 진화를 거듭하는 과정에서 직립보행을 하게 되면서 자연적인 기능의 조절기구로 하악의 전방이동이 일어났다는 가설을 설정하였다. 저작 등의 구강의 기능에 의하여 얻어지는 상하 치아간의 자연교모와 더불어 하악이 생리적으로 전방으로 이동하여야 구협인후부가 확장되고, 관절와는 평탄하게 되며 자유로운 교합이 가능해진다고 한다. 한편, 현대인의 경우는 섭취하는 음식이 부드럽고 연하게 변화하면서 자연교모가 일어나지 않게 되고, 이로 인해 우식, 치주 질환 등으로 교합평면이 교란되고, 좌우 근육의 균형을 유지하지 못하게 되며, 교두가 잔존하여 하악의 자유성을 구속함으로서 생리적인 전방이동을 방해받게 되었다고 한다. 그 결과 두경부에서 전신에 걸쳐 부조화가 생기면서 전신적인 여러 증상을 나타내게 된다고 한다. 즉, 교합 평면의 교란과 교합의 붕괴에 의하여 구강용량이 감소하면 혀가 후방으로 침하하여 원래 좁아져 있는 인두 · 후두부를 더욱 좁게 만들고, 결국 상하치열의 수직 고경 감소의 결과로 악관절의 위치가 변화하고, 하악이 전방으로 나오지 못하는 결과로 구협인후부에 분포하는 신경 종말에 이상 자극을 주어 다양한 병태를 만들어 내게 된다고 한다.

1. 자연교모교합

원시 인류에서 볼 수 있는 자연교모교합의 특징으로는 다음을 들 수 있다.(Fig. 1.)

1. 우식이 없다.
2. 치주질환이 없다.
3. 치열부정이 없다.
4. 교두 대 와(cusp to fossa)의 관계의 소실.
5. curve of Spee의 소실
6. 견치 부상결절의 소실
7. 피개와 과개교합이 없고 절단교합을 보임.

현대인처럼 자연적인 교모현상을 볼 수 없는 턱은 소와열구 및 인접면 우식을 많이 발생시켜 치열궁이 확대되어, 고합고경의 저하를 야기하고, 그러한 힘의 패턴은 골의 첨가와 흡수의 한계를 넘어 치아가 탈락하고, 구강의 붕괴가 일어

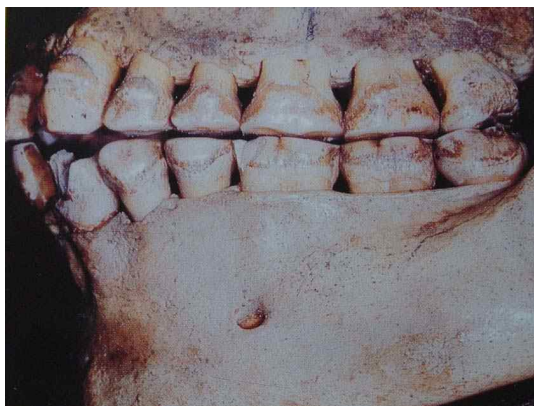

Fig. 1. Attrition in primitive natural dentition.

나고, 하악은 전방으로 이동할 수 없게 되어 인두와 두부를 중심으로 한 여러 가지 병태를 만들어 간다고 한다. 치아 우식의 조절이 가능한 경우라도 과개교합, 저위교합의 관계로 인해 아이에게서도 어른에서 볼 수 있는 병태를 만들게 된다. 하악두의 후상방 이동으로 인하여 구강용량이 부족하게 되고 혀가 후방으로 이동하여 턱의 변위가 일어난다. 이러한 붕괴는 치아 우식의 유무에 무관하게 일어난다. 그리고 이러한 징후는 구강 영역보다 오히려 구강영역외의 증상을 보이는 경우가 많고 보통은 치과 이외의 타과에 내원하게 되므로 악관절, 저작근등의 통증을 호소하는 경우에는 전신적으로 많은 문제를 포함하고 있는 경우가 많다고 한다.

2. HIP-Plane(hamular notch-Incisive papilla -Plane)

Harry N. Cooperman은 뉴욕의 로켄하임 연구실에서 인류학자인 H. 샤페이로와 자연교모교합이 만든, 병이 없는 교합 평면에 일치하는 해부학적인 지표를 찾아 본 결과 해부학적인 두 개와 교합평면을 연관짓는 평면으로, 상악골 좌우의 hamular notch와 incisive papilla를 잇는 HIP-Plane (hamular notch-Incisive papilla-Plane)을 발견하였다.(Fig. 2.)

3. 구개수-설 부정자세 증후군 (Uvula-Tongue-Malposture-Syndrome)

1977년 Harry N. Cooperman은 Costen증후군에 새로이 발견된 호흡기계의 질환, 신경내과, 신경이과적 질환으로 이루어진 증후를 포함하여 구개수-설 부정자세 증후군 (Uvula-Tongue-Malposture-Syndrome, U.T.M.S.)을 발표하였다.(Fig. 3.)

구개수와 혀의 부정자세에 의한 증후군의 발생 기전은 구강의 교합 고경의 감소에 의한 교합의 저위와 더불어 하악이 후방으로 이동하여 압박을 가함으로서 설배가 구개수와 충돌하게 되면서 과민증을 일으켜 인두·후두부에 호흡, 연하를 위한 공간을 좁게 만들어, 호흡, 연하, 부비강 이관에 대하여 생리적, 해부학적인 문제를 일으킨다고 한다.(Fig. 4.)

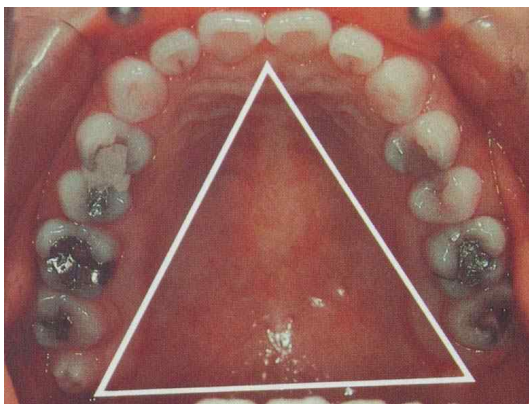

Fig. 2. HIP-Plane is a plane composed of a connecting line between incisive papilla and both hamular notches.(スプリントの實際에서 인용)

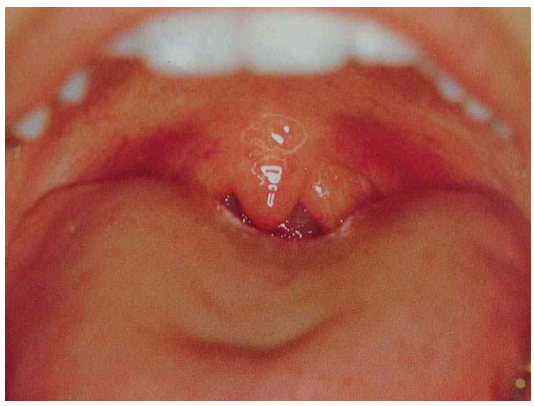

Fig. 3. Intraoral view showing Uvula-Tongue-Malposture-Syndrome.(スプリントの實際에서 인용)

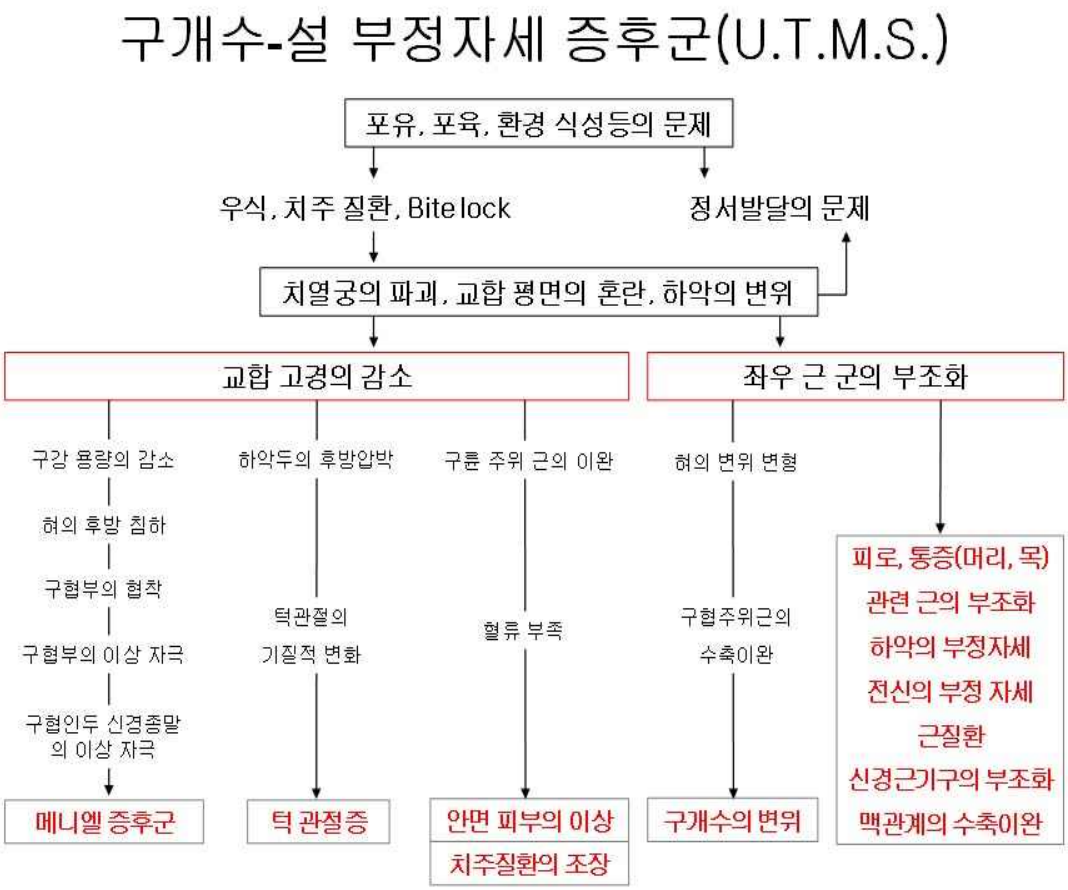

Fig. 4. Schematic flowchart of Uvula-Tongue-Malposture-Syndrome.(スプリントの實際에서 인용)

Myodontics 이론에 의한 치료 방법

구개수-설 부정자세 증후군(U.T.M.S.)의 치료법은 단지 교합을 거상시키는 것뿐 만 아니라 하악을 생리적인 전방으로 이동시키는 장치가 필요하다. 하악을 올바르게 전방으로 유도하기위해서는 좌우의 대칭성이 필요하고, 기능평면으로서의 0° 평면이 필요하게 된다. 그리고 개체본래의 자세를 찾아내기 위한 술식으로 Freeway zone의 계측이 필요하게 된다.

Myodontics 이론은 자연 교모 교합을 정상으로 삼고 HIP-Plane을 기본이 되는 인체의 수평면으로 하여 현대인의 구강을 고찰한다. 올바르지 않은 교합평면이 두통, 목의 통증 등의 신경내과적인 증상과 관련이 있고, 교합 평면은 치아의 해부학적인 형태와 관련되어 있어 이를 개선하는 일이 중요한 의학적 테마이다.

기능에 의하여 형성된 0° 평면은 발육, 발달에 관여하여 특히, 하악을 전방으로 내어 구협 인두부를 넓히고, 좌우 근 군의 균형을 유지하는 자연의 조절기구이다.

구강 내에서 의학상의 병변을 야기하는 이상

한 교합이 존재하는지 정확하게 분석하고, 그에 연관된 광범위한 구강 병리의 원인을 제거할 수 있는지 Myodontic splint를 이용 하여 진단한다.

1. Myodontic Splint

Myodontic Splint는 본래 구강 내에서의 기능적인 장치(intra-oral functional appliance)로, 구협부를 개방하여 구강 인두의 용적을 증가시키기 위한 호흡을 위한 쐐기(Respiratory Wedge)의 역할을 한다.(Fig. 5.)

Myodontic Splint는 구강 구조를 새로 고쳐 세워 기도를 확보하고, 자세를 교정하며, 순환기계를 활성화하고, 반사기능을 부활시키며, 근 기능을 정상화하는 것이다. 왜곡된 구강구조를 정상적인 상태로 회복시키고, 그 구조를 영구적으로 유지시켜야 한다.

Myodontic Splint는 증상에 대한 대증요법이 아니라 본래의 올바른 정상 자세를 찾아내는 장치이며, 분석과 진단 뿐 만아니라 치료를 위하여 치과와 의과의 경계를 넘는 전신적인 치료 장치이다. Myodontic splint의 효과는 환자의 고통을 없애는 것 뿐 만아니라 자기 몸의 일부로서 볼 수 있는 건강유지 장치이다.

2. Freeway zone

Freeway zone이란 현재 개체가 가지고 있는 고유 구강 내에 존재하는 생활공간으로 하악이 HIP-Plane에 대하여 평행하게 움직일 수 있는 공간이다. 이 공간을 알게 됨으로서 구강의 붕괴 정도를 알 수 있다.

Freeway zone은 현재 그 개체가 갖고 있는 공간으로 근육에 문제가 생기거나 악관절에 품질적인 이상이 있으면 좁아지게 된다. 그러한 문제를 해결하면 양이 증가하여 다시 본래의 양을 확보하게 된다.

구강의 붕괴는 상당히 복잡한 3차원적인 왜곡으로 가로, 세로 및 높이로 구성된다. 구강의 붕괴는 상하악 치열 각각의 3차원적인 붕괴와 상하악이 서로 만나 형성하는 전체로서의 붕괴가 합쳐져 나타난다. 상악치열, 하악치열을 각각 2차원으로 정리하고 수평면으로서 HIP-Plane을 기준으로 하고, 높이에 관하여는 Freeway zone을 계측하여 구강의 붕괴를 진단한다.

Freeway zone의 측정은 상반신을 세운 자세에서 구강 내에 적정한 왁스블록을 넣어 하악이 HIP-Plane에 대하여 평행으로 움직일 수 있는 범



Fig. 5. Myodontic metal splint(removable type)(スプリントの實際에서 인용)

위를 측정하는 것으로 본래 갖고 있던 3차원적인 상하악의 위치 관계를 찾아내는 것이다. Freeway zone의 계측에 의하여 현재 하악의 변위 방향과 양, 즉 현재 구강이 잃어버린 전체적인 양과 하악의 변위의 방향과 양을 알 수 있다. Freeway zone은 치아의 유무에 전혀 관계없고, 평균치를 사용하여 각 개체에 적용할 수 없는 것이다.

3. Anatomic Casts

Anatomic Casts는 좌우의 hamular notch와 incisive papilla를 연결하는 HIP-Plane을 석고모형에 재현하고 Coop machine에 의하여 표준화한 모형이다. 기저면은 HIP-Plane과 평행하게 제작하므로 현재의 교합 평면이 수평면에 대하여 어느 정도 혼란되어 있는지 바로 진단이 가능하고, 상악과 교합하는 하악의 교합 평면의 변위를 객관적으로 진단 가능하다.

모형의 후방에는 HIP-plane에 대하여 orthopedic vertical line이라고 하는 수직선을 그려 하악의 변위를 후방에서 볼 수 있다.(Fig. 6.)

CG line은 crista galli에서 HIP-Plane에 수직으로 내린 수선으로 하악의 전후적인 변위를 진단한다. 이러한 변위의 방향과 양이 전신에 나타나는 증상, 징후에 어떤 관계가 있는지 고찰한다.

4. Myodontics 이론에 의한 치료의 순서

Myodontics학파에서는 하악의 자세가 부정하게 되면 전신의 자세가 불량해므로, 구개수-설부정자세 증후군(U.T.M.S.)을 단지 구강이나 그 주위 조직에 머물지 않고, 전신적인 병태를 유발하는 증후군으로 파악한다. 따라서 그 치료법으로 교합의 거상과 동시에 하악을 전방으로 이동시켜 생리적인 위치를 찾아야 하며, 모든 증상이 해소되면, 바로 그 위치에서 교합 조정, 보철 치료 또는 교정 치료 등으로 하악의 위치를 안정시키는 방법으로 치료를 진행한다.(Fig. 7.)

Myodontics 이론에 대한 고찰

Myodontics 이론은 교합 안정장치의 일종인 Myodontic splint를 사용하여 하악을 생리적인 위치로 유도하고 교합관계를 다시 형성하여 그 위치에서 하악이 안정되도록 하므로 치과의사의 입장에서는 접근하기 쉬운 방법이라 할 수 있다.

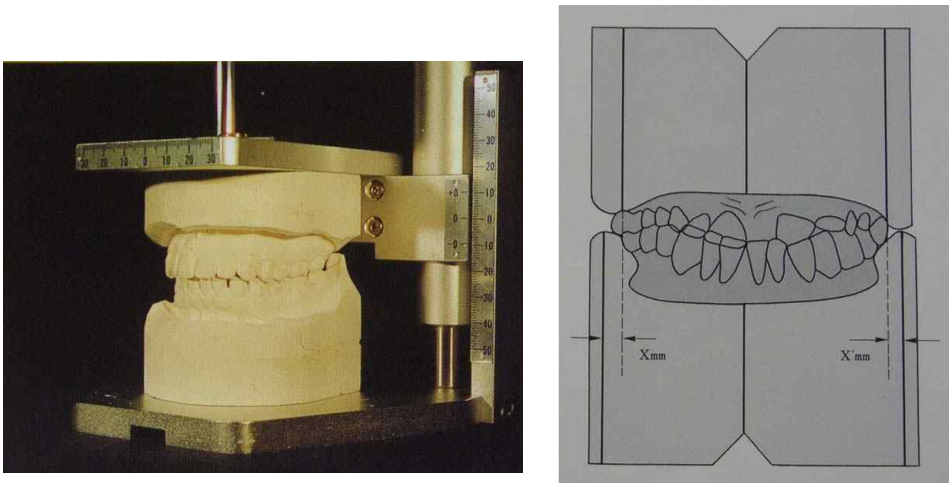

Fig. 6. Cooper machine and anatomic casts.(スプリントの實際에서 인용)

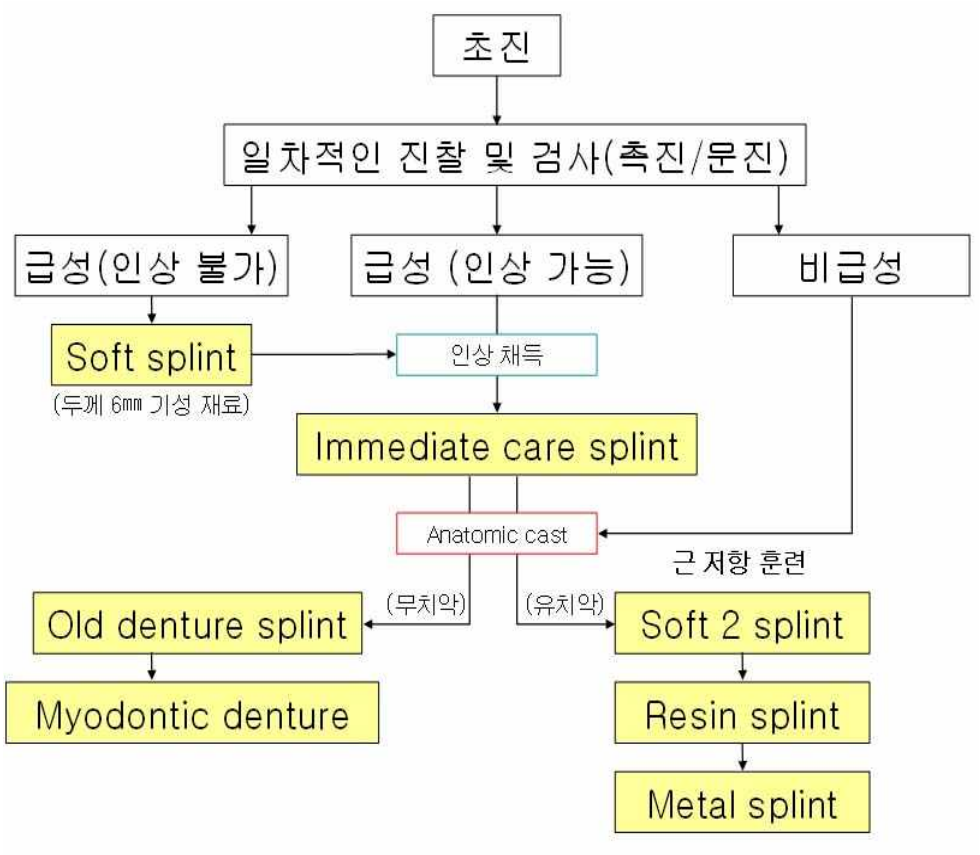

Fig. 7. Therapeutic flowchart by Myodontics theory.(スプリントの實際에서 인용)

그러나, 악관절증의 원인은 여러 가지로 다양하며, 교합 또는 하악의 위치가 직접적으로 연관이 되어 있는 증례는 상대적으로 적고, 각 치료 술식의 안정성이나 부작용에 대한 자료와 과학적으로 검증이 되어 있는 자료도 소수이므로, 이러한 술식을 뒷받침하기에는 근거가 부족한 실정이다. 따라서, 비가역적인 치료를 시행하는 술식을 임상에 적용하는 경우에는 좀더 조심스러운 접근이 필요하고, 앞으로 더욱 많은 임상 자료를 확보하고 검증을 거치야 하며, 각 시술의 효율성과 효능에 대한 임상적 연구도 중요할 것으로 생각된다.

연구비지원 및 사의

본 연구는 대한치과턱관절기능교합학회 2008년 연구과제비 지원으로 이루어졌음.

REFERENCES

1. Cooperman, H.N. : H.I.P. plane of Occlusion in Diagnosis. Dent. Survey,51(11):60-62, 1975
2. Cooperman, H.N. : New approaches to establishing the plane of occlusion and freeway space in complete dentures. Dental Digest, 71(5):202-207, 1965

3. Cooperman, H.N., Wallace, J.D., Norlinger, R.E. : Orthopedic Gait of the Mandible. Dental Digest, 77(4), 1971
4. Cooperman, H.N. : New approach to the Diagnosis and Treatment of Head and Neck Syndromes. Dental Digest, 62(6), 1956
5. Cooperman, H.N. : A Programmed Dental Computer. Part 1 : Use in Complete Denture Construction. Dental Digest, 74(1), 1968
6. Cooperman, H.N. : A Programmed Dental Computer. Part 2 : Use in Complete Denture Construction. Dental Digest, 74(2), 1968
7. Cooperman, H.N., 三浦 登, Dover S.V., Rich H. : Uvula-Tongue Malposture - Costen,s Syndromeへの新しい. Dental Diamond 2(8):127-129, 1977
8. Jankelson B., Swain C.W. : Physiological aspects of masticatory muscle stimulation. The Myo-monitor. Quientessence International 3(12):57-62, 1972
9. Rich H : Evaluation and registration of the HIP plane of occlusion. Aust Dent J 27:162-168 1982
10. James E. Carlson : Criteria used to establish the ideal plane of occlusion. Part 1. the Functional Orthodontist August/September/October 21-30, 1996
11. James E. Carlson : Criteria used to establish the ideal plane of occlusion. Part 2. the Functional Orthodontist May/June/July 18-28, 1996
12. 伊藤吉美(ITOH Yoshimi) : Myodontics 理論に基ついた臨床例(上) 歯界展望 38(6):984-992, 1971 大橋康男(OOHASHI Yasuo) : Myodontics 理論に基ついた臨床例(中) -Anatomic casts- 歯界展望 39(1):109-115, 1972
13. 三浦 登(MIURA Nonoru) : Myodontics 理論に基ついた臨床例(下) -下顎のに遊走ついて- 歯界展望 38(6):984-992, 1971
14. 唐澤次郎 : Myodonticsの歯科技工 QDT Vol.8:79-90, 1984
15. 唐澤次郎 : Myodonticsの歯科技工 QDT Vol.9: 91-98, 1984
16. 唐澤次郎 : Myodonticsの歯科技工 QDT Vol.10:77-84, 1984
17. 唐澤次郎 : Myodonticsの歯科技工 QDT Vol.11:85-89, 1984
18. 唐澤次郎 : Myodonticsの歯科技工 QDT Vol.12:99-105, 1984
19. 三浦 登 : 自然咬耗の考察. 日本歯技 187:4-15 1984
20. 三浦 登, 植野公雄 : Myodonticsの理論と臨床. Quientessence 1983
21. 財部 洋 : 模型の標準化と freeway zone. the Quientessence Vol.4:83-92
22. 財部 洋 : 模型の標準化と freeway zone. the Quientessence Vol. 5 :99-112
23. 財部 洋 : 模型の標準化と freeway zone. the Quientessence Vol.6:103-113
24. 三浦 登 : Myodontic Theory. The Myodontics 1:10-31, 1979
25. 三浦 登 : Myodontic Theory. The Myodontics 2:6-25, 1981
26. 渡邊 剛 : Myodontic Splintの理論と臨床. The Myodontics 2:26-35, 1981
27. 國際 マイオドンティクス學會アジア會編 : スプリントの實際

Dental Occlusion and Its Relationship to TMD and Systemic Symptoms (Ⅳ)
- Myodontics Theory

Eun-Jin Park[1], Byeong-Gap Choi[2], Hanna Eun Kyong Bae[3]

[1]Ewha Womans University, School of Medicine, Dept. of Dental Prostjodontics
[2]Yonsei Christmas Dental Clinic
[3]Catholic University of Korea, Seoul St. Mary's Dental Hospital, Department of Prosthodontics

This is the fourth series of article on dental occlusal relationship to TMD and systemic symptoms. In this part of the series, Myodontics theory is overviewed and its theoretical background, treatment sequence and methods are presented.

Key Words: myodonticsl, natural attrition of occlusion, HIP plane, Uvula-Tongue-Malposture-Syndrome, freeway zone, myodontic wedge, anatomic cast

Correspondence to : Byeong-Gap Choi
158-806, Yonsei Christmas Dental Clinic, Yangji-Town, Mok 1-Dong, Yangchun-Gu, Seoul, Republic of Korea
Phone No. 82-2-2645-5540 Fax. 82-2-2645-5525
E-mail :wonjuchoibg@yahoo.co.kr
Received: February 10, 2011, Last Revision: February 21, 2011, Accepted: March 25, 2011