다양한 골이식재료를 이용한 상악동 골이식 4개월 후 조직형태계측학적 평가

[1]분당서울대학교 병원 치과 구강악안면외과, [2]서울대학교 치의학대학원
[3]조선대학교 치의학전문대학원 구강악안면외과
[4]조선대학교 의학전문대학원 병리과

이지영[1] · 김영균[1,2] · 김수관[3] · 임성철[4]

본 연구는 상악동골이식술에 사용된 다양한 골이식재와 자가치아골이식재의 효율성을 비교하고 조직형태계측학적으로 평가하는 것이다. 2007년 10월부터 2009년 9월까지 분당서울대학교병원에서 상악동골이식술을 시행 받은 24명의 환자들을 대상으로 하였다. 환자들의 평균 나이는 52.51±11.86세였다. 모든 증례들은 사용된 골이식재의 종류에 따라 3그룹으로 분류되었다. 1군: 자가치아골이식재, 2군: OrthoblastII(integra lifescience corp. Irvine, US)+Biocera(Osscotec,seoul,korea), 3군: DBX(Synthes,USA)+BioOss(Geistlich Pharm AG,Wolhusen, Switzerland). 총 37개의 임프란트가 식립되었다(1군: 7, 2군: 10, 3군: 20). 신생골 형성, 직골과 층판골의 비율, 신생골과 골이식재의 비율을 조직형태계측학적으로 평가하였다. 통계처리는 SPSS Ver. 12.0을 사용하여 Kruskal-Wallis test 를 시행하였다. 신생골 형성 비율은 1군 52.5±10.7 %, 2군 52.0±23.4%, 3군 51.0±18.3%였고 통계적으로 유의성 있는 차이는 없었다. 직골과 층판골의 비율은 1군 82.8±15.3%, 2군 36.7 ±59.3%, 3군 31.0±51.2%였다. 신생골과 잔존골이식재의 비율은 1군 81.3±10.4%, 2군 72.5±28.8%, 3군 80.3±24.0%였다. 4개월의 치유기간 후에 모든 군에서 양호한 신생골 형성이 이루어졌다. 본 연구의 제한적인 범위 내에서 자가치아골이식재는 상악동골이식에 사용될 수 있는 새로운 골이식재료라고 사료된다.

주요어: 상악동골이식, 자가치아골이식재 (**구강회복응용과학지** 2011:27(2):141~147)

서 론

상악 구치부는 임프란트 식립 시 치조골의 흡수, 혹은 상악동 함기화 등으로 인해 잔존골이 부족한 경우가 많다. 상악동 골이식술은 상악 구치부의 부족한 치조골의 수직적 높이를 증가시킬 수 있으며, 이 때 다양한 골이식재들이 사용되고 있다. 자가골, 탈회 혹은 비탈회 냉동건조 동종골, 이종골, 합성골 등이 모두 양호한 결과를 보이고 있다. 자가골은 골형성 능력이 가장 우수하고 이상적인 골이식 재료로 알려져 있으나 채취량에 한계가 있고 공여부에 2차 수술이 필요하며 이식 후 흡수량이 많다는 단점이 있다. 동종골은 비싼 가격 및 감염 전파에 대한 막연한 불안감이 단점으로 제시되고 있지만 검증된 조직은행에서 만들어진 동종골은 매우 우수한 골

교신저자: **김영균**
경기도 성남시 분당구 구미동 300, 분당서울대학교병원 치과 구강악안면외과
Tel: 82-31-787-7541, Fax: 82-31-787-4068, E-mail: kyk0505@snubh.org
원고접수일: 2011년 04월 05일, 원고수정일: 2011년 05월 05일, 원고채택일: 2011년 06월 25일

유도 및 골전도 능력을 보이고 있다.[1-3] 한편 상악동은 발치창과 유사한 치유과정을 거치기 때문에 골전도 능력만을 가지고 있는 이종골 혹은 합성골을 사용하여도 좋은 결과들을 보인다고 보고되고 있다.[1]

최근 발치한 치아를 이용한 자가치아골이식재가 개발되었으며 임상 적용 및 조직학적 검사 결과 유리 자가골이식에 버금가는 치유를 보인다고 보고되었다. 김[4-5] 등은 자가치아골이식재 이식부위의 조직학적 치유과정을 살펴 볼 때 이식재가 서서히 흡수되면서 신생골로 대체되고 층판골이 풍부하게 관찰됨으로써 골개조가 잘 이루어진다는 결과를 보고하였고 골유도 및 골전도에 의한 골치유가 이루어지는 생체적합성이 있는 재료라고 언급하였다.

저자 등은 자가치아골이식재를 상악동 골이식에 사용하였을 때 치유과정을 조직형태계측학적 평가를 통해 다른 골이식재들의 치유과정과 비교해 보고자 본 연구를 시행하게 되었다.

연구재료 및 방법

본 연구는 분당서울대학교병원 생명연구윤리심의위원회의 승인(IRB B-0501-016-001) 하에 시행되었다. 2007년 10월부터 2009년 9월까지 분당서울대학교 병원 치과에서 1인의 구강악안면외과의사에 의해 측방 접근법으로 상악동 골이식술을 시행 받은 환자들이 연구대상에 포함되었다. 수술 4개월 후 측방접근법을 통해 조직시편이 채취된 환자들 중 골이식재의 종류에 따라 3군으로 분류하였다.

1군: 자가치아골이식재(autogenous tooth bone graft material: AutoBT, Korea Tooth Bank Co. Seoul, Korea)

2군: OrthoblastII(Integra lifescience corp. Irvine, US)+Biocera(Osscotec,Cheonan,korea)

3군: DBX (Synthes,Westchester, USA) + BioOss (Geistlich Pharm AG,Wolhusen, Switzerland)로 분류하였다.

24명의 환자(남자 18명, 여자 6명)들이 연구 대상에 포함되었으며 평균 연령은 52.51±11.86세였고 총 37개의 상악동에서 조직시편이 채취되었다 (Table Ⅰ). 상악동골이식 조직시편은 측방접근법을 통해 2mm trephine bur를 사용하여 실린더 형태의 시편을 채취하였다. 채취한 시편은 즉시 10% 포르말린 용액에 24시간 고정한 후 Calci-Clear Rapid™ (National Diagnostics, Atlanta, Georgia, USA)로 12시간 탈회하였다. 탈회된 조직은 흐르는 물에 세척한 후 자동조직가공기 (Hypercentre XP, Shandon, Cheshire, UK)를 이용하여 조직처리를 하여 파라핀 포매를 하였다. 파라핀 포매 후 4-5 μm 두께로 박절하여 Hematoxylin-Eosin 염색을 하여 광학 현미경하에 관찰하였다.

제작된 조직 절편을 MagnaFire digital camera system (Optronics, Goleta, CA, USA)으로 촬영한 후 관찰대상 부위를 Visus Image Analysis System (Image & Microscope Technology, Daejon, Korea)을 통하여 신생골 밀도, 직골(woven bone) 및 층판골(lamellar bone)의 비율, 신생골의 양상 등을 비교 분석하였다. 조직형태계측학적 측정은 광학현미경을 통해 직접적인 point counting을 시행하여 신생골, 직골, 층판골, 잔존골이식재의 비율(area fraction)을 계산하였다. 환자의 치료정보를 전혀 알지 못하는 병리과 의사가 각 조직 시편당 3회의 이미지 분석을 하여 평균치를 대표 값으로

Table Ⅰ. Distribution of subject

Group	Composition	Number
I	Autogenous tooth bone graft material(AutoBT®)	7
II	Allo graft +xeno graft (OrthoblastII® +Biocera®)	10
III	Allo graft +xeno graft (DBX®+BioOss®)	20



Fig. 1. Overview of biopsy of Group I(Auto BT). New bone formation (arrows) was identified around the graft material (asterisks).(Hematoxylin & Eosin stain, x40. scale bar measures 500um)

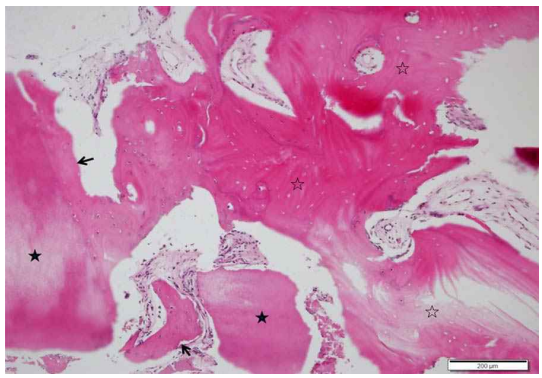

Fig. 2. Histomorphometic image of Group I (Auto BT). New bone formation (arrows) was identified around the graft material (asterisks). Confluent new bone formation was identified(open asterisk) (Hematoxylin & Eosin stain, x200. scale bar measures 200um)

정하였다. 신생골 밀도, 직골(woven bone) 및 층판골(lamellar bone) 비율의 그룹별 통계학적 분석은 Kruskal-Wallis 검정법(P-value <0.05)을 이용하여 시행하였다(SPSS Ver. 12.0, Chicago, USA).

결 과

모든 환자들에서 수술은 성공적으로 시행되었고 수술부위에서 상악동염 등 골이식과 관련된 특이 합병증은 발생하지 않았다. 조직 절편의 분석 결과 모두 군에서 골이식재 주변에 양호하게 신생골이 형성되는 양상이 관찰되었다. 골이식재 주변으로 성숙된 신생골이 형성되었으며 osteocytic lacunae 가 관찰되었고, 많은 부분에서 골이식재가 소주성 직골(trabecular woven bone)과 문합된 양상이 나타났다. 골 이식재 주변에서 염증세포 침윤은 나타나지 않았다.(Fig. 1-4)

37개의 조직 절편 분석 결과, 신생골의 비율은 1군: 52.5±10.7 %(최소 37%, 최대 64%) 2군: 52.0 ±23.4%(최소:39%, 최대 78%), 3군: 51.0±18.3% (최소 26%, 최대 68%) 로 나타났으며 각 군 사이에 통계학적으로 유의한 차이는 없었다(P-value>

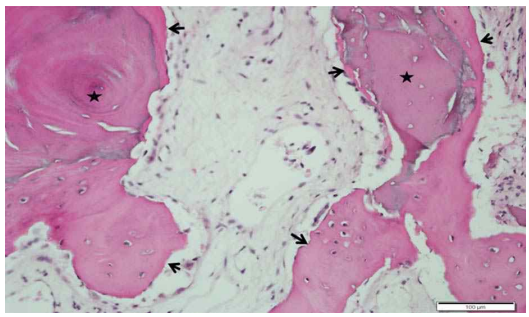

Fig. 3. Microphotograph 4 months after Ortho-blast / Biocera transplantation (Group II). Higher magnification demonstrated new bone formation (arrows) around the implant chips (asterisks). (Hematoxylin & Eosin stain, x200. scale bar measures 100um)

0.05). 직골과 층판골의 비율은1군: 82.8±15.3% (최소 69%, 최대 94%) 2군: 36.7±59.3%(최소 5%, 최대 100%), 3군: 31.0±51.2%(최소 11%, 최

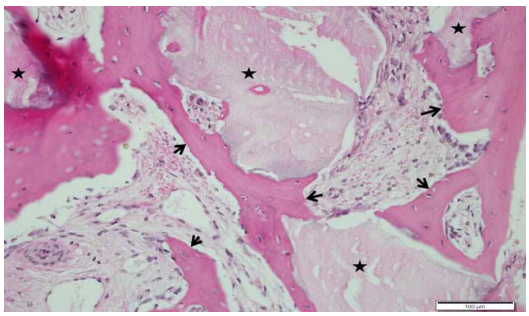

Fig. 4. Microphotograph 4 months after DBX/BioOss transplantation(Group III). Higher magnification demonstrated new bone formation (arrows) around the implant chips (asterisks). (Hematoxylin & Eosin stain, x200. scale bar measures 100um)

Table Ⅱ. Histomorphometric data of new bone formation (Mean±SD)

Group	New bone formation
I	52.5±10.7%
II	52.0±23.4%
III	51.0±18.3%

*Kruskal-Wallis test : P-value>0.05

Table Ⅲ. Histomorphometric data of woven bone /lamella bone ratio (Mean±SD)

Group	Woven bone/ Lamellar bone ratio
I	82.8±15.3%
II	36.7±59.3%
III	31.0±51.2%

*Kruskal-Wallis test : P-value>0.05

대 100%)로 나타났으며 각 군 사이에 통계학적으로 유의한 차이는 없었다.(P-value>0.05) 신생골과 골이식재의 비율은 1군: 81.3±10.4%(최소 21%, 최대 94%), 2군: 72.5±28.8%(최소 9%, 최대 96%), 3군: 80.3±24.0%(최소 29%, 최대 100%)로 나타났으며 각 군 사이에 통계학적으로 유의한 차이는 없었다. (P-value>0.05)(Table Ⅱ~Ⅳ)

총괄 및 고안

비록 자가골이 골이식재의 golden standard 인 것은 명백하나, 최근에는 상악동 골이식에 사용되는 다양한 이식재들이 치유 양태에서 큰 차이가 없으며 자가골, 동종골, 이종골, 합성골이 모두 안전하게 사용될 수 있다고 보고되었다.[6,7] 본 연구에서는 임상에서 많이 사용되고 있는 동종골(Orthoblast II: ISOTIS OrthogBiologics, USA, DBX: MTF, Germany)과 이종골(Biooss, Biocera)을 섞어서 사용한 증례들과 자가치아골이식재를 단독으로 사용하여 상악동 골이식을 시행한 증례들의 골전도성 치유와 골이식재의 흡수율 등을 조직학적 분석을 통해 비교하였다. Orthoblast II는 DBM 함량이 무게비 19.5%이며 골전도성을 가진 해면골칩이 혼합된 동종골이며 DBX는 DBM 함량이 무게비 31%이고 sodium hyaluronate를 운반체로 사용한 동종골로서 골유도 및 골전

Table Ⅳ. Histomorphometric data of new bone/ graft material ratio (Mean±SD)

Group	New bone/ Graft material ratio
I	81.3±10.4%
II	72.5±28.8%
III	80.3±24.0%

*Kruskal-Wallis test : P-value>0.05

도에 의한 우수한 치유를 보이는 재료로 알려져 있다. BioOss와 Biocera는 유기성분을 제거한 소뼈 기원의 이종골로서 골전도성 치유를 보이며 임상에서 많이 사용되고 있는 골이식재료이다.[6] 자가치아골이식재는 2008년 김 등에 의해 개발된 재료로서 골유도 및 골전도성 치유를 보이는 생체적합성이 우수한 것으로 알려져 있다.[4,5] 시편 채취는 측방접근법을 사용하였는데 그 이유는 측방창 부위에서 골치유가 가장 늦게 이루어지며 상악동골이식 중심부에 접근할 수 있는 방법이기 때문이다. 그러나 시편 채취의 어려움과 오류 발생 가능성을 배제할 수는 없다. 추후 치조정접근법을 통한 시편채취를 통해 잔존골과 골이식 경계부에서 골치유가 이루어지는 과정을 분석하는 보완 연구가 필요하다고 사료된다. 자가치아골이식재 이식부위의 조직학적 치유 과정을 볼 때, 이식재가 서서히 흡수되면서 신생골로 대체되고 신생골이 직접적으로 자가치아골이식재와 유합되는 양상들이 모든 시편들에서 관찰되었다. 김[4,8] 등은 골유도 재생술에 자가치아 골이식재를 이용한 임상 논문에서 3~6개월 후 조직 시편에서 모두 양호한 골치유가 이루어 지는 것을 확인하였다고 보고하였다. 또한, 이식 3개월 후 조직검사에서 이식재 주변에서 신생골 형성이 관찰되며 이식재가 점진적으로 흡수되고 있는 양상이 관찰된다고 보고하였다. 그리고 6개월 후 조직 검사에서 신생골은 소주성 골형성(trabecular bone formation)을 보이고 대부분의 이식재는 흡수되었고 남은 이식재 주변에서 활발한 골형성이 관찰된다고 하였다.[9] 본 연구에서 자가치아골이식재를 단독으로 사용한 군과 다른 골이식재들을 복합 사용한 군들을 비교해 보았을 때 신생골 형성과 신생골/ 골이식재의 비율이 유사한 결과를 보였다.

Nannmark[10] 등은 골 이식재에 포함되어 있는 콜라겐이 파골세포의 부착을 유도하는 역할을 한다고 보고하였다. 또한 exogenous type I collagen이 natural collagen integrin interaction을 통하여 osteoblastic phenotype을 자극할 수 있다는 보고가 있다.[11,12,13] 김[9] 등은 AutoBT®의 성분 분석 결과, 치아와 같이 유기물과 무기물로 구성되어 있음을 보고하였다. 그리고 치아를 이루고 있는 대부분의 성분인 상아질은 약 30%가 유기물로 구성되어 있고 이 중 90%는 type I collagen이며 또한 HA, TCP, OCP, ACP와 같이 자가골의 구성성분과 같은 저결정성 아파타이트로 구성되어 있어 우수한 골유도, 골전도 효과를 기대할 수 있다고 제안하였다. 그리고 AutoBT®의 SEM 소견에서 탈회 된 부위에 상아세관과 치밀한 콜라겐 기질이 관찰되었으며 이식 후 영양소가 확산되는 망 역할을 수행할 수 있을 것으로 추정하였다. 본 연구에서도 신생골/골이식재의 비율이 평균 81.3%로 bone remodeling 이 활발하게 일어나는 것이 관찰되었다. 그러나 AutoBT®의 신생골/골이식재의 비율은 최소 21%에서 94%로 편차가 크게 관찰되었다. 기존의 연구에서 AutoBT®는 치아의 부위에 따라 구성이 다른 것이 확인 되었다. X-선 회절 분석 결과 치관부분과 치근부분에서 모두 HA 와 미량의 TCP 및 다른 calcium phosphate 가 존재하는 것이 확인 되었다. 그런데 HA의 결정화도와 양이 치아의 위치에 따라 매우 달랐으며 법랑질이 많은 치관부분의 XRD pattern 이 치근의 XRD pattern 보다 매우 강하였다. 이는 치관부분에 고결정성의 HA 광물이 약 97wt%가 존재하기 때문이고 치근부분에서는 저결정성의 HA와 다른 유기물이 더 많이 존재하기 때문일 것으로 추정된다.[9] 본 연구에서는 치관부분과 치근부분을 함께 섞어서 대부분 사용하였다. 따라서 각 증례별로 법랑질과 상아질의 양에 따라서 자가치아골이식재의 흡수율에 차이가 있었을 것으로 사료된다. 또한, 직골/층판골 비율이 자가치아 골이식재에서 평균 82%로 비교적 높게 관찰되었지만 2,3군과 비교 시 통계학적으로 유의한 차이는 없었다. 1군에 비해 2, 3군의 신생골 형성율, 직골/층판골 비율, 신생골/잔존골이식재 비율의 표준편차가 크게 나타난 것은 조직시편 채취 오류, 동종골과 이종골 혹은 합성골의 혼합비율의 차이 등에 기인한 것으로 추정된다. 본 연구의

한계는 인체조직에서 조직시편을 채취하기 어려운 문제점으로 인해 각 군별 증례 수가 일치하지 않았으며 동종골과 이종골/합성골의 혼합 비율이 일정하지 않았던 문제점이 있으며 이를 보완한 추가 연구가 필요하다고 사료된다.

결 론

상악동 골이식술 시행 시 본 연구에서 사용된 골 이식재가 모두 양호한 골치유 소견을 보였다. 자가치아 골이식재도 오래 전부터 사용되고 있는 동종골, 이종골, 합성골과 함께 새로운 골 이식재료로서 사용이 가능하며, 적절하게 사용할 경우 만족할 만 한 임상 결과를 얻을 수 있을 것으로 사료된다.

참 고 문 헌

1. Kim YK. Kim SG. Lee BG. Bone graft and implant. Vol 2-2. Clinical application of a variety of bone graftSeoul. Korea. Narea pub. 2007, p.160-261.
2. Kolerman R, Tal H, Moses O. Histomorphometric analysis of newly formed bone after maxillary sinus floor augmentation using ground cortical bone allograft and internal collagen membrane. J Periodontol. 2008;79:2104-11.
3. Del Fabbro M, Testori T, Francetti L,Weinstein R. Systematic review of survival rates for implants placed in the grafted maxillary sinus. Int J Periodontics Restorative Dent. 2004;24:565-77.
4. Kim YK, Lee HJ, Kim SG, et al. Analysis of inorganic component and SEM analysis of autogenous teeth bone graft material and histomorphometric analysis after graft. The J Korean Acad Implant Dent. 2009;28:1-9.
5. Kim YK, Lee JY. The evaluation of postoperative safety of autogenous teeth bone graft. The J Kor Acad Implant Dent. 2009;28 :29-35.
6. Kim YK. Kim SG. Lee BG. Bone graft and implant. Seoul. Korea. Narea pub. 2007. p.166-197.
7. Norton MR, Odell EW, Thompson ID, Cook RJ. Efficacy of bovine bone mineral for alveolar augmentation: a human histologic study. Clin Oral Implants Res. 2003;14:775-83.
8. Kim YK, Lee HJ, Kim SG, Um IW. Guided Bone Regeneration using autogenous teeth(Ahto BT). Dental Success. 2009;29:92633.
9. Kim YK, Kim SG, Byeon JH et al. Development of a novel bone grafting material using autogenous teeth. Oral Surg Oral Med Oral Pathol Oral Radiol Endod. 2010;109:496-503.
10. Nannmark U, Sennerby L. The bone tissue responses to prehydrated and collagenated cortico-cancellous porcine bone grafts: a study in rabbit maxillary defects. Clin Implant Dent Relat Res. 2008;10: 264-70.
11. Mizuno M, Kuboki Y. Osteoblast-related gene expression of bone marrow cells during the osteoblastic differentiation induced by type I collagen. J Biochem. 2001;129:133-8.
12. Wang LC, Takahashi I, Sasano Y et al. Osteo-clastogenic activity during mandibular distraction osteogenesis. J Dent Res. 2005;84:1010-5.
13. Giachelli CM, Steitz S. Osteopontin: a versatile regulator of inflammation and biomineralization. Matrix Biol. 2000;19:615-22.

Histomorphometric Study of Sinus Bone Graft using Various Graft Material

Ji-Young Lee[1], DDS. Young-Kyun Kim[1,2], D.D.S. PhD.
Su-Gwan Kim[3], D.D.S. PhD. Sung-Chul Lim[4], M.D. PhD.

[1]Department of Oral and Maxillofacial Surgery, Section of dentistry, Seoul National University Bundang Hospital
[2]Associate Professor, School of Dentistry, Seoul National University
[3]Department of Oral and Maxillofacial Surgery, School of Dentistry, Chosun University
[4]Department of Pathology, School of Medicine, Chosun University

The aim of this study was to evaluate histomorphometrically and compare the efficiency of various bone graft material and autogenous tooth bone graft material which were used in sinus bone graft procedure. Subjects were the 24 patients who had treated with sinus bone graft using lateral approach from October 2007 to September 2009 at SNUBH. The average age was 52.51±11.86 years. All cases was taken after 4month of procedure and divided into 3 groups according to bone graft material. Group 1: autogenous tooth bone graft material, Group 2: OrthoblastII(integra lifescience corp. Irvine, US)+Biocera(Osscotec,seoul,korea), group 3: DBX(Synthes,USA)+BioOss(Geistlich Pharm AG,Wolhusen, Switzerland). Total 37 implant placement area were included and evaluated(7 in group 1, 10 in group 2, 20 in group 3). Evaluation of new bone formation, ratio of woven bone to lamellar bone, ratio of new bone to graft material were performed on each tissue section. Kruskal-Wallis test was used for statistical analysis(SPSS Ver. 12.0, USA). New bone formation were 52.5± 10.7 % in group 1, 52.0±23.4% in group 2, 51.0±18.3% in group 3. There were no statistical significant differences between each groups. Ratio of woven bone to lamella bone were 82.8±15.3% in group 1, 36.7 ±59.3% in group 2, 31.0± 51.2% in group 3. Ratio of new bone to graft material were 81.3±10.4% in group 1, 72.5±28.8% in group 2, 80.3±24.0% in group 3. After 4 month of healing period, all group showed favorable new bone formation and around graft material and implant. Within limitation of our study, it is suggested that autogenous tooth bone graft material might be used as novel bone graft material for sinus bone graft.

Key words: Autogenous tooth bone graft material, sinus bone graft

Correspondence to : Young-Kyun Kim. D.D.S. PhD. Chairman.
Department of Oral and Maxillofacial Surgery, Section of Dentistry, Seoul National University Bundang Hospital 300 Gumi-dong, Bundang-gu, Seongnam city, Gyunggi-do, Korea
Tel: 82-31-787-7541, Fax: 82-31-787-4068, E-mail: kyk0505@snubh.org
Received: April 05, 2011, Last Revision: May 05, 2011, Accepted: June 25, 2011