기능하중에 따른 임플란트 주변 골밀도의 변화에 대한 프렉탈 구조 분석

원광대학교 치과대학 치과보철학교실

홍성완 · 이재인 · 조혜원

임플란트의 골유착 성공 여부를 확인하기 위해서 방사선학적 분석방법을 사용하였다. 치근단 방사선 사진을 이용한 프렉탈 분석방법을 사용하여 기능하중 전 후의 임플란트 주변 골밀도를 분석하고 골유착에 실패한 임플란트와 성공한 임플란트 사이에 유의한 차이가 있는지 비교하였다. 본 연구에서는 원광대학교 치과병원에서 임플란트 식립 시술을 받은 30명의 환자에서 총 42개의 임플란트를 분석에 사용하였다. 환자는 14명의 남자와 16명의 여자로 구성 되었고 나이는 22세에서 73세 사이였다. 치조골의 trabecular 양상의 형태와 프렉탈 분석은 치근단 방사선 사진을 이용하였다. 총 2장의 치근단, 즉 임플란트 식립 직후와 임플란트 보철물 장착 후 기능 하중이 가해진 뒤 3개월 후의 방사선 사진이 사용되었다. 분석은 Image J(1.40s, National Institute of Health, Bethesda, USA)를 이용하여 시행하였다, 통계학적 분석방법은 one-way ANOVA($P<.05$)를 이용하여 시행하였다. 그리고 Tukey multiple comparison test로 사후검정을 실시하였다. 프렉탈 분석 결과와 임플란트 주변의 골밀도 변화는 통계적으로 유의할만한 상관관계가 있으며 특히 하악에서 이런 결과가 더욱 명백하였다. 또한 두개의 실패한 임플란트의 경우 프렉탈 수치가 각각 1.2865에서 1.1521로, 1.1135에서 1.0478로 감소되는 경향을 나타냈다.

주요어: 프렉탈, 치근단 방사선 사진, 골소주 양상, 골밀도 (**구강회복응용과학지** 2011:27(4):359~370)

서 론

성공적인 임플란트 시술을 수행하기 위하여 전신 건강과 구강위생 관리 능력 등 환자의 조건과 골유착과 관련된 임플란트 재료의 특성, 수술방법 및 임플란트 식립 부위의 골질의 상태 등을 확인해야 한다. 특히 골질의 상태는 임플란트의 안정성을 향상시켜 골유착의 성공에 영향을 미치는 요소이며, 골유착을 지속적으로 유지하기 위해서는 식립 부위의 골밀도가 높아야 한다는 것을 의미한다.[1] 적절한 식립 계획에 따라 임플란트가 식립되어 조화되는 기능력을 받은 임플란트의 경우 그 식립 부위 주변의 골밀도가 증가되는 것으로 보고되고 있으나[2] 외상성 교합이나 국소적인 감염이 있으면 임플란트 주변의 골밀도가 감소되는 것으로 알려져 있다[3]. 따라서 식립 부 치조골의 골밀도의 변화 양상을 평가하는 것이 필요하다.

골질을 평가하는 방법에는 조직형태학적 분석을 이용한 방법[4], 공진주파수 측정기[5,6]나

교신저자: **조혜원**
원광대학교 치과대학 치과보철학 교실, 전북 익산시 신용동 344-2, 570-749 대한민국
Fax: 063-857-4824, E-mail: hwcho@wku.ac.kr
원고접수일: 2011년 10월 05일, 원고수정일: 2011년 11월 10일, 원고채택일: 2011년 12월 25일

Periotest를 이용하는 방법과 방사선 사진을 이용한 방법[7-9] 등이 있다. 조직형태학적 분석을 이용한 방법은 Trisi와 Rao 등[4]에 의해 연구된 생검 방법으로 골질에 대한 정확한 분석이 가능하지만 임상에서는 적용하기 어렵다는 단점이 있다.

임플란트 주변의 골질을 평가하는 방법으로 방사선학적 분석 방법을 많이 사용하고 있으며, 주로 사용되고 있는 것은 computed tomography (CT), 파노라마, 그리고 치근단 방사선 사진이다. CT는 관찰 부위의 골밀도를 Hounsfield unit로 측정할 수 있으나 장비가 고가라는 단점이 있다[7]. 파노라마 방사선 사진의 경우 촬영이 용이하나 촬영 조건과 디지털 이미지의 공제 방법에 따라 방사선학적 밀도에 큰 차이가 있다고 보고되고 있다. 또한 Christen과 Segreto[8]에 의하면 파노라마를 이용한 소구치 부위에서의 이미지확대율은 15%라고 보고하였으며, 전치부 흐림 현상으로 전치부 골밀도 관찰에는 어려운 점이 있다.

치근단 방사선 사진은 CT나 파노라마와 비교하여 촬영이 간단하고 비용이 적게 들며 촬영 시간이 짧아 환자의 방사선 조사량이 상대적으로 적다는 장점이 있다. 또한 치근단 방사선 사진은 실제 골소주 패턴의 관찰과 분석에 용이하다는 장점이 있다. 임상에서는 임플란트 치료를 받은 환자의 재내원 시 치근단 방사선 사진을 촬영하여 임플란트의 상태를 평가하는 방법이 주로 사용되고 있다. 재내원 시 치근단 방사선 사진을 촬영하여 분석하는 방법은 임플란트가 실패했을 때 첫 번째 방사선적 증후로 임플란트의 경부의 골손실 증가라는 Jeffcoat 등[9]의 보고에 기인한다. 또한 임플란트의 성공 또는 실패 여부는 방사선 서브트랙션을 사용하여 확인할 수 있다고 보고하고 있다. 그러나 이 방법은 골소실이 방사선 사진상에서 육안으로 관찰되어야만 진단할 수 있다는 한계점이 존재한다. 1983년 Mandelbrot[10]은 복잡해 보이는 물질들도 어느 특정한 크기의 법칙에 따르는 간단한 수학적 기능으로 묘사될 수 있다고 주장하면서 fractal 개념을 설명하였으며, 프렉탈 직경을 측정하여 임플란트 주변의 골밀도를 평가하는 방법을 제안하였다. 또한 방사선 사진상의 프렉탈 차원으로 골조직의 탈광화된 부분을 알 수 있음이 밝혀졌다[11-13]. Landini[22,23]은 치주질환에 있어서 프렉탈 구조 분석을 이용하여 시간에 따른 치조골 소실을 측정할 수 있다고 보고하고 있다. 또한 Wilding 등은[24] 임플란트 지지 보철물로 치료받은 환자를 대상으로 프렉탈 값을 구한 결과 임플란트 주변의 치조골의 변화와 비례하여 프렉탈 값이 변화됨을 보고 하였으며 특히 임플란트 fixture의 경부에 이런 관계를 더욱 잘 확인할 수 있다고 보고하였다. Bollen 등[27]은 치근단 방사선 사진을 이용한 프렉탈 분석으로 상악의 골질을 평가하고 유의할만한 결과를 얻었다고 보고하고 있다. 또한 Southard 등[28]은 프렉탈 직경과 치조골 밀도 간에 양의 상관관계가 있다고 언급하고 있으며, Heo 등[30]은 인간의 악교정 수술 후 골의 회복 과정에서 fractal dimension이 증가함을 보고하였다.

프렉탈 직경을 분석하여 임플란트의 성공 또는 실패 여부를 판가름하는 것은 임플란트의 안정성을 진단하는 데 유용한 방법 중 하나이다. 본 연구의 목적은 프렉탈 직경의 수치 분석을 통해 임플란트 식립 직후와 임플란트 보철물이 장착되어 기능적 하중이 가해진 뒤의 임플란트 주변의 골밀도의 양상이 어떻게 변화하는지 살펴보고, 임플란트 성공의 장기간의 평가 시 프렉탈 직경의 수치를 측정하는 방법이 유용한지 알아보고자 하는 것이다.

연구재료 및 방법

1. 연구 대상 및 재료

본 연구에 사용한 연구 대상은 원광대학교 치과병원에서 임플란트 식립 시술을 받은 30명의 환자를 대상으로 하였다. 남자 14 명, 여자 16 명이 참가하였으며(Table Ⅰ), 총 42개의 임플란트가 분석에 사용되었다. 환자들의 나이는 22세~73세까지 분포하였다. 임플란트 식립 후 최종 보철

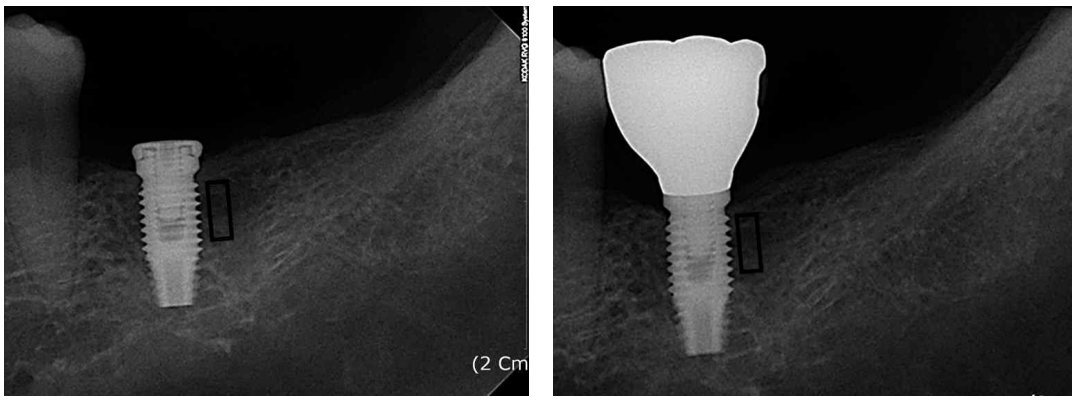

Fig. 1. Two periapical views: after implant placement, and after 2 months of functional loading.

물이 장착되기까지 6개월~12개월이 걸렸으며 평균적으로 8.7개월이 소요되었다. 연구 대상은 임플란트 식립 시 골유도재생술을 시행하지 않은 환자를 대상으로 하였다.

임플란트 식립 전/후의 골밀도 변화 양상은 나이, 성별, 그리고 임플란트 식립 위치를 기준으로 비교 분석하였다. 나이에 따른 분석은 50대 이전과 50대 이후로 나누었고(Table Ⅰ), 성별은 남, 여로, 식립 위치는 상악과 하악으로 분류하여(Table Ⅱ) 비교 분석하였다.

2. 연구 방법

1) 치근단 방사선 사진 촬영

임플란트 고정체를 식립한 후에 촬영된 환자의 치근단 방사선 사진을 이용하여 프렉탈 직경을 측정하였다. 치근단 방사선 사진은 2회에 걸쳐 촬영된 것이 사용되었는데(Fig. 1.), 임플란트 고정체를 식립한 직후와 임플란트 보철물을 장착하여 초기 기능하중이 가해진 뒤 3개월 후의 사진을 이용하였다. 치근단 방사선 사진촬영에는 구내방사선촬영기(Kodak 2200 Intraoral X-ray system, Kodak-Trophy/Paris, France)를 이용하였으며 70KVp, 7mA의 조건으로 촬영하였다.

Table Ⅰ. Age distribution of study subjects.

	<50	50≤
Male	7	7
Female	8	8

Table Ⅱ. The location of implants

	n
Maxilla	16
Mandible	26

2) 디지털 이미지의 분석

Fractal dimension을 구하기 위해 Image J(1.40s, National Institutes of Health, Bethesda, MD, USA) program을 이용하였다. 관심영역으로는 임플란트의 경부에서 나사선으로 4개 하방 부위에 인접한 치조골에서 폭 48 pixel, 높이 426 pixel을 이용하였다(Fig 2A). 평균 흑화도(density)는 관심영역의 기존 이미지에서 구했다. 먼저 정해진 관심영역에서 동일한 부위를 두 번 복제하고, 두 복



Fig. 2. Fractal image processing procedures(A. Region of interest : 48x 426 pixel, B. Add Gaussian filter 35 to region of interest, C. Subtracted (B) from (A), D. Adjust brightness to (c), E. Binary image, F. Erosion image, G. Dilation image, H. Skeletonized image)

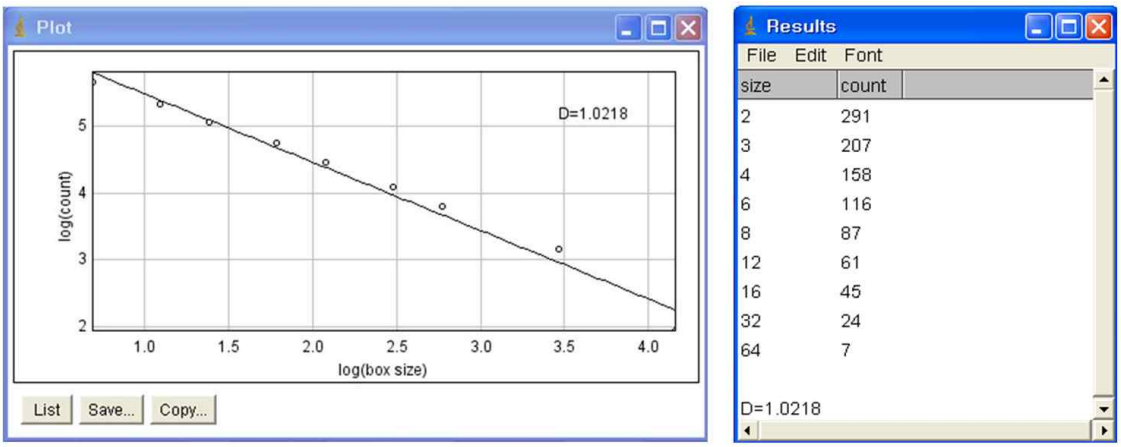

Fig. 3. Boxing count

제된 영역에서 흑화도에 차이를 주어, 필요한 골소주 양상을 얻기 위해 복제된 두 영상 중 하나에 Gaussian filter 35의 값을 적용한다(Fig 2B). 이렇게 변한 영상과 기존의 복제된 다른 영상 사이에서 차이점을 공제해 하나의 영상을 뽑아낸다(Fig 2C). 이 때의 영상은 보통 검게 나오기 때문에 이를 사용할 수 있는 데이터로 만들기 위해 명도 값에 128을 더한다(Fig 2D). 이렇게 구한 영상을 이원화 영상으로 바꾼 다음(Fig 2E), 이 이원화 영상을 한번씩 erosion(Fig 2F)과 dilation(Fig 2G)시켜 noise를 감소시킨 후 골격화 영상으로 전환한다(Fig 2H). 이 영상을 Box counting 방법으로 프랙탈 직경 값을 구한다(Fig. 3).

3) 통계 처리

Boxing count 방법으로 측정된 각 데이터 간의 차이를 살펴보기 위해 Subtraction statistical software(SPSS12.0 ; SPSS Inc., Chicago, USA.)을 이용하여 각 군당 평균과 표준편차를 구하고 P<.05 수준에서 one-way Analysis of variance (ANOVA)를 이용하였으며, Turkey multiple comparison test로 사후검정을 실시하였다.

결 과

1. 환자의 연령에 따른 프렉탈 수치 비교 분석

나이에 따른 프렉탈 직경의 수치는 50대 이전과 50대 이후로 나누어 살펴 본 결과 신뢰수준 95%에서 통계적인 유의성을 나타내었다. 50대 이전의 환자에서 임플란트에 기능적 하중을 가한 후 치근단 방사선 사진을 촬영하고 이를 Image J라는 프로그램을 이용하여 Box counting 방법으로 값을 구한 치조골의 프렉탈 직경 값에서 임플란트 식립 직후 치조골의 프렉탈 직경 값을 공제한 값들의 평균은0.041±0.036이었으며, 50대 이후의 환자들은 0.115±0.089 로 나타났다(Table Ⅲ, Ⅳ. Fig. 4,5).

2. 악골 간의 프렉탈 수치 비교 분석

상악과 하악골 간의 프렉탈 직경의 수치 비교는 신뢰수준 95%에서 통계적인 유의성을 나타내었다. 상악의 경우 임플란트에 기능적 하중을 가한 후 치조골의 프렉탈 직경 값과 임플란트 식립 직후 치조골의 프렉탈 직경 값 사이의 차이의

Table Ⅲ. Mean value FDV according to age.

Group(age)	n	Mean(FDV)	S.D.
<50	15	0.041	0.036
50≤	15	0.115	0.089

*FDV = FD_{Later}-FD_{Before}

Table Ⅳ. Fractal dimension comparison (one-way ANOVA) according to age.

Source	Sum of Squares	Df	Mean Square	F	Sig.
Between Groups	.057	2	.028	4.493	.020
Within Groups	.189	40	.006		
Total	.245	42			

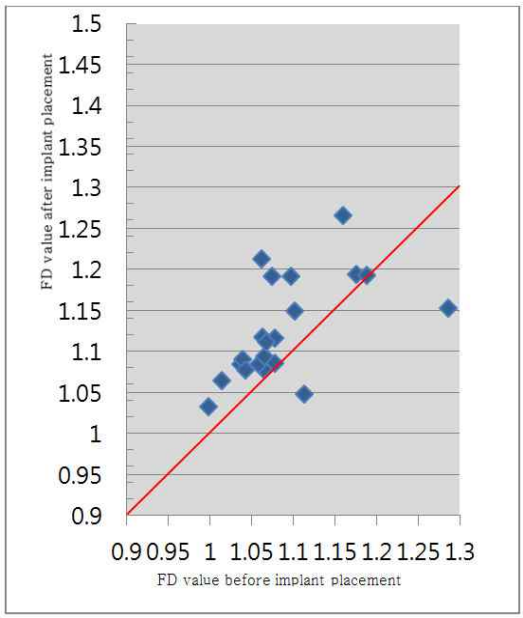

Fig. 4. Point graph for fractal dimension value in patients over 50 years of age.

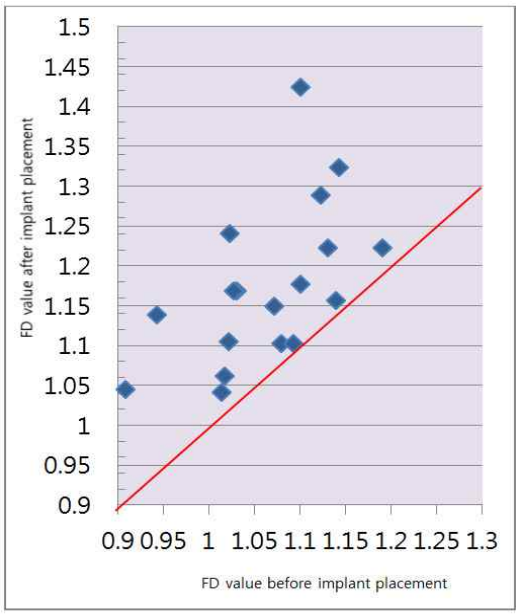

Fig. 5. Point graph for fractal dimension in patients under 50 years of age.

Table Ⅴ. Mean fractal dimension of maxilla and mandible

Group	n	Mean(FDV)	S.D.
Maxilla	16	0.046	0.081
Mandible	26	0.073	0.075

Table Ⅵ. Fractal dimension comparison(one-way ANOVA) between maxilla and mandible.

Source	Sum of Squares	Df	Mean Square	F	Sig.
Between Groups	.051	2	.051	8.050	.008
Within Groups	.195	40	.006		
Total	.245	42			

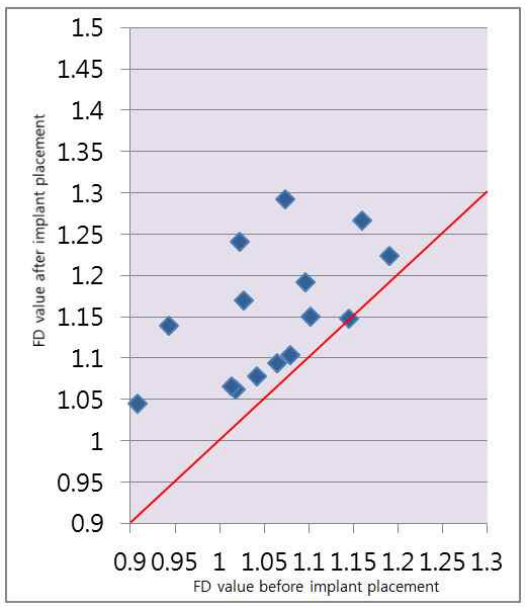

Fig. 6. Point graph for fractal dimension value of maxilla.

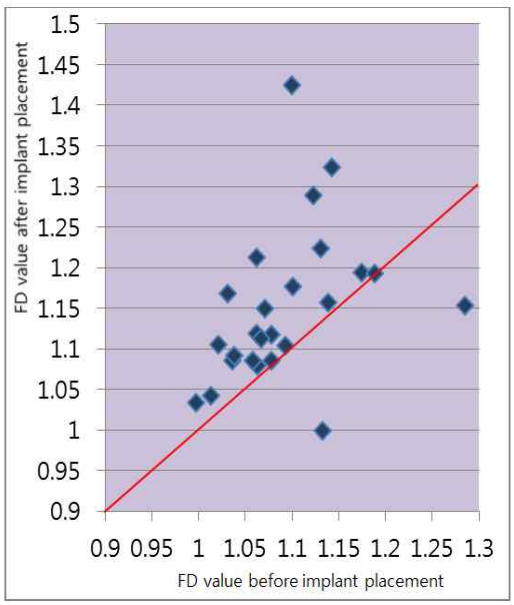

Fig. 7. Point graph for fractal dimension value of mandible.

Table Ⅶ. Fractal dimension comparison (one-way ANOVA) according to sex.

Source	Sum of Squares	Df	Mean Square	F	Sig.
Between Groups	.005	1	.005	.624	.436
Within Groups	.241	31	.008		
Total	.245	32			

평균은 0.046±0.081이었으며, 하악의 경우 식립 전후의 프렉탈 직경의 차이는 0.073±0.075로 나타났다(Table Ⅴ,Ⅵ. Fig 6, 7.).

3. 성별에 따른 프렉탈 수치 비교 분석

성별에 따른 프렉탈 수치는 유의할 만한 차이를 나타내지 않았다.(Table Ⅶ)

고 찰

임플란트의 장기적인 성공을 결정하는 요소는 환자의 전신적 건강상태와 임플란트가 매식되는 부위의 주위 환경이며, 임플란트 성공에 관한 임플란트 매식부위의 국소적 환경에 영향을 미치는 요소에 속하는 임플란트 식립 부위의 골밀도도 중요한 요소이다. 이는 임플란트 식립 시 식립 부위의 치조골 상태도 중요함과 동시에 식립된 뒤에도 지속적으로 골밀도가 좋아야 함을 의미한다.

치조골의 경우 기능이 감소되면 골 조직이 손실되어 골밀도가 감소하며, 반대로 최적의 응력이 가해진 경우 골밀도가 증가된다는 사실은 여러 연구들을 통해 증명된바 있다[14,15]. 이를 통해 결손부의 치조골이 지속적으로 흡수, 감소되는 까닭은 기능의 손실에 따른 것으로 적절한 기능압이 가해진다면 골밀도의 유지 또는 증가를 예상해볼 수 있다. 따라서 임플란트가 식립 된 뒤 임플란트 보철물이 적절한 기능하중을 치조골에 전달하여 임플란트 주변의 치조골의 골밀도가 유지 또는 증가되고 있는지를 판단하는 것은 임플란트의 장기적인 성공여부를 확인하는데 중요하다 할 수 있다.

골질을 평가하는 방법에는 조직형태학적 분석을 이용한 방법[4,16], 공진주파수 측정기[5,6]나 Periotest를 이용하는 방법과 방사선 사진을 이용한 방법[7~9] 등이 있다. Bone biopsy와 조직형태학적 분석 방법은 골질을 평가하기에 가장 확실한 방법이지만 임상에서 적용하기 어렵다는 단점이 있다. 공진 주파수 측정기를 이용하는 방법은 초기 안정성 평가에 유용하다고 보고되고 있으나 그 사용에 대해 신뢰성에 의문을 제기하는 연구결과도 있는 실정이다.

현재 임상에서 골질을 추정하기 위해 가장 흔히 사용하는 방법은 X-ray 평가이다. Quantitative computed tomography[17] 또는 Dual photon X-ray absorptiometry[18]는 골밀도 측정이 가능하지만, 치과 임상 환경에서는 적절한 장비의 부족과 실험여건의 어려움 등으로 인하여 사용이 제한적이다. 전통적인 CT 촬영방법의 경우에도 Hounsfield Unit을 통한 관찰 부위의 골밀도 측정이 가능하지만 장비가 고가인 단점이 있다. 파노라마 방사선 사진을 통한 골밀도 분석 방법의 경우, 촬영 조건과 데이터 분석 방법에 따라 방사선학적 밀도에 큰 차이가 발견됨이 보고되고 있다.

이와 대비되어 치근단 방사선 사진의 경우 CT나 파노라마와 비교하여 촬영이 간단하고 비용이 적게 들며 촬영시간이 짧아 환자의 방사선 조사량이 상대적으로 적다는 장점이 있다. 또한 치근단 방사선 사진은 실제 골소주 패턴의 관찰과

분석에 용이하다는 장점이 있다.

골밀도를 측정하는데 사용되는 프렉탈 구조 분석은 이미 많은 논문에 의해 그 실효성이 입증되고 있다.

Shrout 등[19], Updlike 등[20], Sang-Yun[21] 등은 촬영한 방사선 사진을 이용한 프렉탈 구조 분석은 치주염을 분석하는데 있어서 유효성이 있다고 보고하고 있다. 특히 Landini[22,23]은 치주질환에 있어서 프렉탈 구조 분석을 이용하여 시간에 따른 치조골 소실을 측정할 수 있다고 보고하고 있다. 또한 Wilding 등은[24] 임플란트 지지 보철물로 치료받은 환자를 대상으로 프렉탈 값을 구한 결과 임플란트 주변의 치조골의 변화와 비례하여 프렉탈 값이 변화됨을 보고 하였으며 특히 임플란트 fixture의 경부에 이런 관계를 더욱 잘 확인할 수 있다고 보고하였다. Lee 등은[25] Osstell™ 장치를 이용하여 측정한 implant stability quotient(ISQ) 값이 프렉탈 값과 상호관계가 있음을 보고하였다.

White등[26]에 의하면 치근단 방사선 사진을 이용하여 유효하게 분석된 표준 수준에서의 형태학적 분석은 방사선의 조사 각도나 원본 이미지의 대조도에 영향을 받지 않았다고 말하고 있다. Bollen 등[27]은 치근단 방사선 사진을 이용한 프렉탈 분석으로 상악의 골질을 평가하고 유의할 만한 결과를 얻었다고 보고하고 있다. 또한 Southard 등[28]은 프렉탈 직경과 치조골 밀도 간에 양의 상관관계가 있다고 언급하고 있으며, Nair 등[29]은 토끼의 하악골에서 골 결손부를 만든 뒤 이 후 골 결손부가 회복되는 과정에서, Heo 등[30]은 인간의 악교정 수술 후 골의 회복 과정에서 fractal dimension이 증가함을 보고하였다.

그러나 Geraets 등[31]에 의하면 치근단 방사선 사진에서 조사각도나 조사량 등 방사선촬영 상태는 임상에서 허용되는 기준 하에서는 fractal dimension이 영향을 받지 않지만, noise나 image processing methods와 같은 요소에는 큰 영향을 받는다고 보고하고 있다. 그러므로 치근단 방사선 사진을 이용하여 프렉탈 직경을 구해 골밀도를 평가하는 방법은 확실한 제한 하에 사용되어야 한다. 여기에는 방사선 촬영 기기의 관전압, 관전류 등이 고정된 값으로 촬영되어야 함을 의미하며 디지털 이미지 공제 방법의 일체화 등이 필요하다.

본 연구에서는 임플란트 식립 직후와 임플란트 보철물 장착 후 기능적 하중이 가해진 뒤 임플란트 주변의 골밀도 평가를 위해 치근단 방사선 사진을 이용하여 프렉탈 직경을 분석하여 골밀도를 측정하는 방법을 이용하였다. 이번 연구의 결과 프렉탈 직경은 제한적으로 임플란트 주변의 골밀도 변화 양상을 분석하는 방법 중 하나로 사용할 수 있음이 밝혀졌다. 성공한 임플란트의 경우 하중이 가해지기 전에 촬영한 치근단 방사선 사진에서 구한 프렉탈 직경의 수치보다 기능적 하중 후 촬영된 치근단 방사선 사진상의 프렉탈 값이 증가되거나 변화가 없는 것에 반해 실패한 임플란트의 경우 감소하는 경향을 나타냈다. 특히 하악의 경우 프렉탈 직경의 변화가 상악에 비해 더욱 뚜렷하였는데(P<.008), 이는 trabecular pattern이 치밀골에서 더욱 잘 관찰되기 때문으로 생각되어진다. 이는 선행된 다른 연구들의 결과와 유사하다.

또한 나이에 따른 구분에 있어서 50 대 이후의 환자들에 있어서 뚜렷한 프렉탈 직경의 변화 양상이 관찰되었다(P<.020). 이는 우리나라 장년층의 경우 여러 이유로 인해 치아를 발거한 뒤 임플란트 식립까지 치아 결손의 상태로 존재했던 기간이 젊은 층에 비해 길며, 반대로 젊은 층의 경우 치아 발거의 대부분이 치주질환에 기인하기보다는 외상이나 치아 우식에 의한 것으로 발치 후 즉시 또는 짧은 시간 내에 임플란트를 식립하여 치아 결손부가 존재했던 시간이 상대적으로 짧아 골밀도 감소가 적게 일어났기 때문으로 생각된다.

임상적으로 진단에 프렉탈 분석 방법을 적용하기 위해서는 프렉탈 직경의 계산 방법이 단일화 되어야 하며, 치근단 방사선 촬영 시 noise의 감소와 image processing method의 과정의 단일화

가 이루어져야 한다. 본 연구 결과를 고려해 볼 때, 임플란트 식립 후 기능적 하중을 가한 뒤 골밀도 변화 양상을 평가하는 방법으로 프렉탈 직경을 측정하는 것은 유용한 방법이라 생각된다. 이 후 프렉탈 직경과 골질 사이의 관계를 평가하기 위한 더 많은 대상에서의 연구가 필요할 것으로 사료된다. 특히 임플란트 식립 후 기능적인 하중을 가한 뒤 지속적인 평가를 통해 각 재내원 기간 동안 프렉탈 직경의 수치를 측정, 분석하는 연구가 이뤄져야 할 것으로 생각된다.

참 고 문 헌

1. Jean C. Wu, Cherilyn G. Sheets, James C. Earthman. Effect of bone dentisity on the damping behavior of dental implants: An in vitro method. Materials Science and Engineering: C, Volume 26, Issue 8, 2006;9:1307-1311.
2. Traini T, Degidi M, Lezzi G et al. Comparative evaluation of the peri-implant bone tissue mineral density around unloaded titanium dental implants. J Dent 2007;35:84-92.
3. Gazit D, Ehrlich J, Kohen Y, Bab I. Effect of occlusal (mechanical) stimulus on bone remodeling in rat mandibular condyle. J Oral Pathol 1987;9:395-398.
4. Trisi P, Rao W. Bone classification: clinical-histomorphometric comparison. Clin Oral Implants Res 1999;10:1-7.
5. Meredith N, Alleyne D, Cawley P. Quantitative determination of the stability of the implant-tissue interface using resonance frequency analysis. Clin Oral Implants Res 1996;7:261-267.
6. Meredith N, Book K, Friberg B, Jemt T, Sennerby L. Resonance frequency measurements of implant stability in vivo. A cross-sectional and longitudinal study of resonance frequency measurements on implants in the edentulous and partially dentate maxilla. Clin Oral Implants res 1997;8:226-233.
7. Norton MR, Gamble C. Bone classification: an objective scale of bone density using the computerized tomography scan. Clin Oral Implants Res 2001;12: 79-84.
8. Christen AG, Segreto VA. Distortion and artifacts encountered in Panorex radiography. J Am Dent Assoc 1986;77:1096-1110.
9. Jeffcoat MK, Reddy MS. Digital subtraction radiography for longitudinal assessment of peri-implant bone change : method and validation. Adv Dent Res 1993;8:196-201.
10. Mandelbrot BB. The fractal geometry of nature. New York : WH Freeman and company 1983:25-33.
11. Yi WJ, Heo MS, Lee SS, Choi SC, Huh KH, Lee SP. Direct measurement of trabecular bone anisotropy using directional fractal dimension and principal axes of inertia. Oral Surg Oral Med Oral Pathol Oral Radiol Endod 2007;104:110-116.
12. Yi WJ, Heo MS, Lee SS, Choi SC, Huh KH. Comparison of trabecular bone anisotropies based on fractal dimensions and mean intercept length determined by principal axes of inertia. Med Biol Eng Comput 2007;45:357-364.
13. Huh KH, Yi WJ, Jeon IS, Heo MS, Lee SS, Choi SC, et al. Relationship between two-dimensional and three-dimensional bone architecture in predicting the mechanical strength of the pig mandible. Oral Surg Oral Med Oral Pathol Oral Radiol Endod 2006;101: 363-373.
14. Feik SA, Storey E, Ellender G. Stress induced periosteal changes. Br J Exp Pathol 1987;12:803-813.
15. Rubin CT, Lanyon LE. Regulation of bone mass by mechanical strain magnitude. Calcif Tissue Int 1985;7:411-417.
16. Friberg B. Sennerby L, Roos J, Johansson P, Strid CG, Lekholm U. Evaluation of bone density using cutting resistance measurements and microradiography: an in vitro study in pig ribs. Clin Oral Implants Res 1995;6:164-171.
17. Rosenthal DI, Ganott MA, Wyshak G, Slovik DM, Doppelt SH, Neer RM. Quantitative computed tomography for spinal density measurement : factors affecting precision. Invest Radiol 1985;20:306-310.
18. Pouilles JM, Tremollieres F, Todorovsky N, Ribot C. Precision and sensitivity of dual-energy x-ray absorptiometry in spinal osteoporosis. Journal of

Bone Miner Res 1991;6:997-1002.
19. Shrout MK, Roberson B, Potter BJ, Mailhot JM, Hildebolt CF. A comparison of 2 patient populations using fractal analysis. J Periodontolo 1998;69:9-13.
20. Updike SX, Nowzari H. Fractal analysis of dental radiographs to detect periodontitis-induced trabecular changes. J Periodontal Res. 2008;43:658-664.
21. Cho SK, Hong WJ, Kim EK. Usefulness of fractal analysis for the diagnosis of periodontitis. Korean Journal of Oral Maxillofacial Radiology 2001;31: 35-42.
22. Landini G. A fractal model for periodontal breakdown in periodontal disease. J Periodontal Res. 1991;26: 176-179.
23. Landini G. Is periodontal breakdown a fractal process? Simulations using the Weierstrass-Mandelbrot function. J Periodontal Res. 1997;32: 300-307.
24. R. Wilding, J. Slabbert, H. Kathree, C. Owen, K. Crombie, P. Delport. The use of fractal analysis to reveal remodeling in human alveolar bone following the placement of dental implants. Archives of Oral Biology. 1995;40:61-72.
25. D.H. Lee, Y. Ku, I.C. Rhyu, J. U. Hong, C. W. Lee, M. S. Heo. A clinical study of alveolar bone quality using the fractal dimension and implant stability quotient. J Periodontal Implant Sci. 2010;40:19-24.
26. White SC, Rudolph DJ, Ma L. Influence of X-ray beam angulation and exposure on morphologic features of trabecular bone. Int J Oral Biol 1999; 24:17-24.
27. Bollen AM, Taguchi A, Hujoel PP, Hollender LG. Fractal dimension on dental radiographs. Dentomaxillofac Radiol 2001;30:270-275.
28. Southard TE, Southard KA, Jakobsen JR, Hillis SL, Najim CA. Fractal dimension in radiographic analysis of alveolar process bone. Oral Surg Oral Med Oral Pathol Oral Radiol Endod 1996;82:569-576.
29. Nair MK, Seyedain A, Webber RL, Nair UP, Piesco NP, Agarwal S, et al. Fractal analyses of osseous healing using tuned aperture computed tomography images. Eur Radiol 2001;11:1510-1515.
30. Heo MS, Park KS, Lee SS, Choi SC, Loak JY, Heo SJ, et al. Fractal analysis of mandibular bony healing after orthognathic surgery. Oral Surg Oral Med Oral Pathol Oral Radiol Endod 2002;94:763-767.
31. Geraets WG, van der Stelt PF. Fractal properties of bone. Dentomaxillofac Radiol 2000;29:144-153.

Fractal Analysis of Peri-Implant Bone Mineral Density before and after Functional Loading on Implant

Seong-Wan Hong, Jae-In Lee, Hye-Won Cho

Department of Prosthodontics, College of Dentistry, Wonkwang University

To identify osseointegration of implants, dentists were performed the radiographic analysis. The fractal analysis methods using periapical radiographs before and after loading on implants was to evaluate whether or not significant. 30 patients who were placed implants in dental hospital of Wonkwang university were participated in this study. Total of 42 implants were analyzed. And, 14 males and 16 females aged from 22 to 73 participated in this study. The two morphologic and Fractal analysis of the one trabecular patterns in alveolar bone were done using periapical views. Two periapical views, after implant placement, and after 2 months of functional loading were analysed. The analysis was done by software, Image J(1.40s, National Institute of Health, Bethesda, USA). The data were statistically analyzed using one-way ANOVA($P<.05$). Multiple comparison was done by the Tukey HSD test. The results of Fractal analysis and change in bone density around implants showed significantly different values, especially mandibles. However, in case of implants with failure, Fractal values decreased from 1.2865 to 1.1521 and 1.1135 to 1.0478.

Key words: Fractal, Periapical Radiography, Trabecular pattern, Bone density

Correspondence to : Prof. Hye-Won Cho
Department of Prosthodontics, College of Dentistry, Wonkwang University.
344-2, Sinyoung dong, Iksan, Jeonbuk, 570-749, Korea.
Fax: +82-63-857-4824, E-mail: hwcho@wku.ac.kr
Received: October 05, 2011, Last Revision: November 10, 2011, Accepted: December 25, 2011