콘빔형 전산화단층영상을 이용한 상악동 측벽의 형태학적 분석

[1]경북대학교 치의학전문대학원 구강악안면방사선학교실, [2]치주과학교실

안서영[1] · 김용건[2]

이번 연구의 목적은 콘빔형 전산화단층촬영술(cone-beam computed tomography)을 이용하여 상악동 측벽의 두께를 측정하고, 이를 바탕으로 상악동 거상술을 위한 측벽창(lateral wall window)형성 시 가장 적절한 수직적 위치를 평가하는 것이다. 2010년 7월부터 2012년 6월까지 경북대학교 치과병원에 내원한 53명(남 : 36명, 여 : 17명, 평균 나이 : 51.5세)의 상악동거상술 예정 환자의 콘빔형 전산화단층영상을 대상으로 하였다. 상악동 측벽의 두께는 상악 제2소구치, 제1대구치, 제2대구치 부위에서 상악동 하연을 포함하여 상악동 하연을 기준으로 수직적으로 1 mm 간격으로 6 mm 까지 측정하였고, 2회 반복 측정하여 평균을 구하였다. 상악동 측벽의 두께는 상악동 하연(Sinus Inferior Border, SIB)을 기준으로 상방 2 mm (SIB+2)까지는 2 mm 이상으로 관찰되었고, 상악동의 하연을 기준으로 3 mm 상방 (SIB+3)에서는 2 mm 미만으로 나타났으며, 상악동 하연을 기준으로 4 mm 상방에서는 두께가 거의 일정한 것으로 나타났다. 이번 연구 결과를 바탕으로 측방 접근법을 이용한 상악동 거상술에서 측벽창의 하방 위치는 상악동 측벽의 두께를 고려할 때 상악동의 하연을 기준으로 약 3 mm 상방에서 형성하는 것이 적절할 것으로 생각된다.

주요어: 콘빔형 전산화단층촬영술, 상악동, 상악동 측벽의 두께 (**구강회복응용과학지** 2012:28(4):349~357)

서 론

상악 구치부는 발치 후 일어나는 치조제의 흡수, 부족한 수직적 골 높이 및 불량한 골질로 인해 임플란트 식립에 많은 어려움이 있다.[1,2] 또한 상악동의 함기화(pneumatization), 그리고 외상 및 각종 질병에 의해 발생되는 해부학적 한계점 때문에 이 부위에 적당한 길이의 임플란트 식립이 제한되는 경우가 많다.[3] 수직적 골 높이가 부족한 상악 구치부에 임플란트를 식립시 상악동 거상술이 보편적으로 사용된다. 치조정과 상악동 측벽을 통한 상악동 거상술이 Tatum[4]에 의해 1986년 처음으로 소개된 이래, Boyne 와 James[5]에 의해 상악동 측벽의 작은 골창(bony window)을 통해 접근하는 술식이 보고되었다. 상악동 거상술은 상악 구치부 잔존 수직골 높이에 따라 두 가지로 분류될 수 있으며, 5 mm 이상인 경우 치조정 접근법을 통해 osteotome을 이용하는 방법이 주로 사용되고, 4 mm 이하인 경우 측방 접근법을 이용한 상악동 거상술이 사용된다. 하지만

교신저자: **김용건**
경북대학교 치의학전문대학원 치주과학교실,
대구광역시 중구 달구벌대로 2177번지, 700-412, 대한민국
Tel: + 82-53-600-7524, Fax: + 82-53-425-6025, E-mail: periokyg@knu.ac.kr
원고접수일: 2012년 09월 10일, 원고수정일: 2012년 11월 15일, 원고채택일: 2012년 12월 25일

상악동 거상술은 임플란트의 실패율을 증가시키지는 않으나[6,7] 상악동 주변의 해부학적 구조물에 의한 다양한 합병증을 야기할 수 있다.[1,8] 상악동 거상술시 상악동 점막의 천공은 주된 합병증 중의 하나이며 발생율은 11-56% 정도로 보고된다. 이는 해부학적 요인 및 술식의 부주의로 인한 복합적인 요소에 의해 발생하게 된다.[9] 상악동의 천공 없이 성공적인 상악동 거상술을 위해서는 적절한 상악동 측벽창의 형성이 매우 중요하다. 그러므로 술 전 상악동 측벽의 두께를 수술 전에 파악하여 측벽골 삭제를 위한 적절한 수직적 위치를 정해야 한다.

최근 치과 분야에서 널리 사용되는 콘빔형 전산화단층영상은 임플란트 시술 전 진단 및 치료계획의 수립에 널리 활용되고 있다. 특히 상악동과 같이 삼차원적으로 복잡한 해부학적 구조물에서 단면영상은 유용한 정보를 제공한다.[10-12] 현재까지 임플란트 시술과 관련하여 상악동의 후상치조신경[13] 및 중격[14]과 관련된 연구는 많았으나 상악동 측벽의 두께에 관한 연구는 미미하였다. 콘빔형 전산화단층영상은 임플란트 시술 전 진단을 위해 주로 이용되고 선형적인 계측에 높은 정확도를 보여[15] 상악동 측벽의 두께 측정에 적합할 것으로 생각된다.

이 연구의 목적은 콘빔형 전산화단층영상을 이용하여 상악동 거상술 예정인 환자들의 상악동 측벽의 두께를 상악 제2소구치, 제1대구치, 제2대구치 부위별로 상악동저에서부터 1 mm 간격으로 측정하여, 상악동 거상을 위한 측벽창 형성 시 가장 적절한 수직적 위치를 평가하는 것이다.

연구재료 및 방법

1. 연구 대상

2010년 7월부터 2012년 6월까지 경북대학교 치과병원에 내원한 53명의 상악동 거상술 예정 환자를 대상으로 하였다. 총 53명 중 남성은 36명, 여성은 17명 이었다. 연령분포는 19~76세였고, 남자의 평균나이는 51.5세, 여자는 51.3세였다(평균 연령: 51.5세). 환자들의 상악 제2소구치, 제1대구치, 제2대구치를 대상으로 해당부위가 무치악인 경우에 상악동 측벽의 두께를 측정하였다. 상악 제2소구치 위치가 17 부위(15.2%), 상악 제1대구치 위치가 53 부위(47.3%) 그리고 상악 제2대구치 위치가 42 부위(37.5%)로 총 112 부위를 측정하였으며, 상악 제 1대구치 부위가 47.3%로 가장 많았다.

2. 연구 방법

상악동 거상술을 위한 진단 자료 분석을 위해 콘빔형 전산화단층촬영 장비인 CB MercuRay (Hitachi, Medico, Tokyo, Japan)를 이용하여 콘빔형 전산화단층영상을 촬영하였다. 촬영조건은 FOV (field of view) 10cm, 체적소 0.2mm, 관전압 120kVp, 관전류 15mA, 노출시간 9.6초로 하였고, CBworks (CyberMed Inc., Seoul, Korea)를 이용하여 영상을 재구성하였다. INFINITT PACS software (Infinitt Co., Ltd., Seoul, Korea)에서 단면영상(cross-sectional view)을 이용하여 영상에 포함된 측정자의 눈금을 보정하였고, 3백만 화소의 판독용 모니터 ME311L (Totoku Electric Co., Ltd., Tokyo, Japan) 에서 계측하였다. 측정을 위한 단면의 선택은 임플란트가 식립 될 부위의 앞 치아를 기준으로 정하였다. 임플란트 식립 예정 위치를 고려하여 앞 치아의 변연 융선(marginal ridge)을 기준으로 4 mm 후방과 그 후로 7 mm 간격의 단면 영상을 이용하였다. 측정 기준점은 상악동의 하연에서 그은 접선과 측방벽 (lateral wall)이 만나는 점에서 접선을 긋고, 이 선에 수선을 내려 상악동 측벽의 두께를 측정하였다(Fig. 1). 이는 상악동의 측벽창 형성시 외과적 접근방향을 고려하여 정하였다. 상악동의 하연을 시작으로 1 mm 간격으로 상방 6 mm까지 측정하였다. 측정값의 보정을 위해 동일한 환자를 2회 반복 측정하여 평균값을 사용하였다.

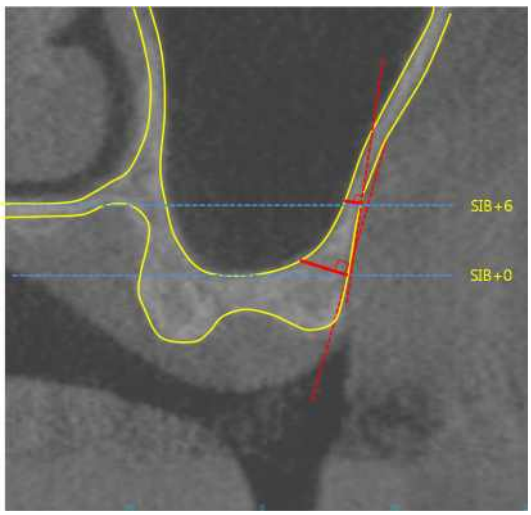

Fig. 1. Measurement method

3. 통계 분석

통계프로그램은 SPSS v19.0을 이용하였고, 일원배치분산분석(one-way ANOVA), 독립표본 t-test, Kruskal-Wallis test, Wilcoxon rank test를 통해 분석하였다. 분석 결과 얻어진 유의확률 값(α)이 0.05 이하일 경우 통계학적으로 유의하다고 평가하였다. 유의한 차이가 있는 경우 Tukey 및 Duncan test를 이용하여 사후 검정을 시행하였다.

결 과

1. 전체적인 상악동 측벽의 두께

상악동 측벽의 평균 두께는 상악동의 하연(SIB+0)에서 3.98 ± 2.38 mm, 상방 1 mm (SIB+1)에서 2.84 ± 1.72 mm, 상방 2 mm (SIB+2)에서 2.25 ± 1.35mm 로 2 mm 이상으로 나타났고, 상악동의 하연 상방 3 mm (SIB+3)에서는 1.81 ± 0.99 mm, 상방 4 mm (SIB+4)에서는 1.54 ± 0.78 mm, 상방 5 mm (SIB+5)에서는 1.41 ± 0.68 mm, 상방 6 mm (SIB+6)에서는 1.41 ± 0.70 mm 로 관찰되어 2 mm 미만으로 나타났다(Table Ⅰ & Fig. 2).

2. 남성과 여성에서의 상악동 측벽의 두께

남성의 상악동 측벽의 두께는 상악동의 하연에서 4.03 ± 2.53 mm, 상방 1 mm에서 2.90 ± 1.83 mm, 상방 2 mm에서 2.33 ± 1.47 mm로 2 mm 이상으로 나타났고, 상악동의 하연 상방 3 mm에서는 1.85 ± 1.08mm, 상방 4 mm에서는 1.58 ± 0.83mm,

Table Ⅰ. Mean of sinus lateral wall thickness (total)

	N	Mean ± SD (mm)	P(ANOVA)
SIB+0	112	3.98 ± 2.38	0
SIB+1	112	2.84 ± 1.71	0
SIB+2	112	2.25 ± 1.35	0
SIB+3	112	1.81 ± 0.99	0
SIB+4	112	1.54 ± 0.78	0
SIB+5	112	1.41 ± 0.68	0
SIB+6	112	1,41 ± 0.70	0

SD, standard deviation

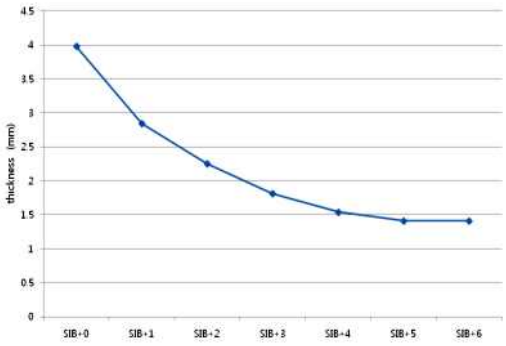

Fig. 2. Mean of sinus lateral wall thickness (total)

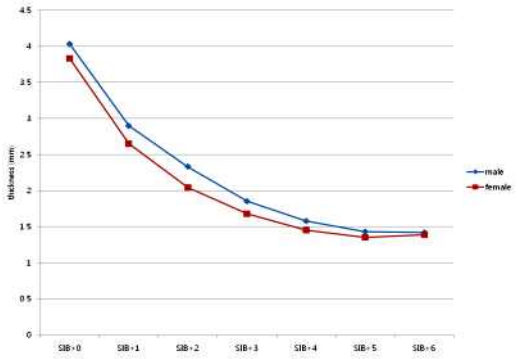

Fig. 3. Mean of sinus lateral wall thickness (male, female)

상방 5 mm에서는 1.43 ± 0.72 mm, 상방 6 mm에서는 1.42 ± 0.68 mm로 관찰되어 2 mm 미만으로 나타났다. 즉 상악동의 하연 3 mm상방에서 2 mm 이내의 측벽이 관찰되었다(Table Ⅱ & Fig. 3).

여성의 상악동 측벽의 두께는 상악동의 하연에서 3.83 ± 1.92 mm, 상방 1 mm에서 2.65 ± 1.33 mm로, 상방 2 mm에서 2.05 ± 0.91 mm로 2 mm 이상으로 나타났고, 상방 3 mm에서는 1.68 ± 0.69 mm, 상방 4 mm에서는 1.45 ± 0.61 mm, 상방 5 mm에서는 1.35 ± 0.59 mm, 상방 6 mm에서는 1.39 ± 0.76 mm로 관찰되어 2 mm 미만으로 나타났다. 상악동 하연 3 mm 상방에서 2 mm 이내의 측벽이 관찰되었다(Table Ⅱ & Fig. 3).

3. 상악 제2소구치, 제1대구치, 제2대구치의 부위별 상악동 측벽의 두께

부위별 상악동 측벽의 두께는 제2소구치에서 가장 두껍게 관찰이 되었으며, 상악동의 하연 4 mm 상방에서 2 mm 이내로 나타났고, 상악동 하연에서 4 mm까지는 제2소구치, 제2대구치, 제1대구치의 순서로 두께가 얇았다(Table Ⅲ & Fig. 4).

4. 통계분석결과

상악동의 하연에서 1 mm 간격으로 상방의 측벽두께를 측정해 본 결과 상악동의 하연에서 상방 3 mm까지는 층에 따른 두께차이에 통계적 유

Table Ⅱ. Mean of sinus lateral wall thickness (Male, Female) (mm, mean±SD)

	SIB+0	SIB+1	SIB+2	SIB+3	SIB+4	SIB+5	SIB+6
Male (n=82)	4.03±2.53	2.90±1.83	2.33±1.47	1.85±1.08	1.58±0.83	1.43±0.72	1.42±0.68
Female (n=30)	3.83±1.92	2.65±1.33	2.04±0.91	1.68±0.69	1.45±0.61	1.35±0.59	1.39±0.76

SD, standard deviation

Table Ⅲ. Mean of sinus lateral wall thickness (P2, M1, M2) (mm, mean±SD)

	SIB+0	SIB+1	SIB+2	SIB+3	SIB+4	SIB+5	SIB+6
P2 (n=17)	4.81±2.52	3.41±1.85	2.61±1.20	2.20±1.06	1.74±0.67	1.52±0.53	1.42±0.41
M1 (n=53)	3.52±2.09	2.49±1.35	2.05±1.13	1.65±0.79	1.48±0.68	1.39±0.61	1.43±0.62
M2 (n=42)	4.21±2.58	3.05±1.97	2.37±1.61	1.85±1.15	1.55±0.92	1.38±0.82	1.38±0.87

P2: second premolar, M1: first molar, M2: second molar

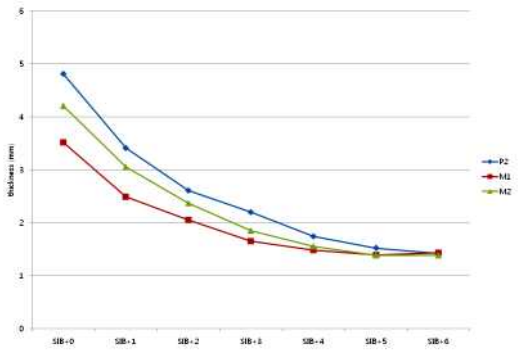

Fig. 4. Mean of sinus lateral wall thickness (P2, M1, M2)

의성이 있었고(P<0.05), 4 mm이상에서는 그룹간의 통계적 유의성은 없었다(P>0.05).

남성은 여성에 비해 각 층에 따른 상악동 측벽의 두께가 두꺼웠지만 통계적으로 유의한 차이는 없었다. 부위에 따른 상악동 측벽의 두께는 제2소구치 부위에서 가장 두꺼웠고, 제 1대구치 부위가 가장 얇게 나타났지만 통계적으로 유의한 차이는 없었다(P>0.05).

고 찰

임플란트 매식술은 1960년대에 처음 소개된 이후로 단일 치아수복부터 부분 또는 전악 무치악의 경우까지 널리 사용되고 있으며 비약적인 발전을 거듭해왔다. 하지만 발치 또는 이전의 치주질환으로 치조골이 흡수된 경우 임플란트 식립을 위한 충분한 잔존골이 확보되지 않는 경우가 많다. 특히 상악 구치부는 골질이 불량하고, 발치 후 상악동의 함기화에 의한 추가적인 골 흡수가 일어날 수 있어 해부학적으로 임플란트 식립이 불리한 부위이다.[11,16] 상악 구치부의 임플란트 식립에 필요한 치조골의 수직적 골량이 부족한 경우, 이를 증대시키기 위해 상악동 거상술을 시행한다.

상악동 거상술을 동반한 임플란트에 관한 기존의 연구에서 누적 생존율이 91.4~91.8%로 보고되었으며[17,18] 상악에서 임플란트 식립을 위한 수직적 골 높이가 부족한 경우 상악동 거상술이 임플란트의 장기적인 성공률을 높이는 보편적이고 신뢰할 만한 술식으로 받아들여진다. Zitzmann과 Scharer는 상악동 거상술의 일반적인 세 가지 방법인 치조정 접근법에 의한 osteotome 술식과 two-step lateral antrostomy (lateral window opening procedure), 그리고 one-step lateral antrostomy procedure를 비교하여 연구한 결과,[19] osteotome 술식을 사용한 경우는 생존율이 95%였고, lateral antrostomy의 경우는 생존율이 100%라고 하였다. 상악동 거상술에서 잔존골 양이 4 mm 이하일 때 측벽에 개창을 하여 골이식을 시행하게 된다. 측방접근법을 통한 상악동 거상술

의 성공율을 높이기 위해서는 절개 및 박리, 측벽의 개창, 골문형성, 상악동 점막의 박리 및 거상, 골 이식재의 선택 등이 적절하여야 한다. 성공적인 상악동 측벽의 개창을 위해서는 측벽의 두께가 고려되어야 하며, 너무 두꺼운 경우 시야확보 및 골 삭제가 어렵고, 너무 얇은 경우 점막천공의 가능성이 있다. 상악동 측벽의 두께는 평균 1.0~1.5 mm 전후이며 최소 0.2 mm 에서 최대 3.9 mm 로 그 차이가 크다고 알려져 있으며[20] 수술적 측면에서 합병증을 줄일 수 있는 가장 적당한 측벽의 두께는 1~2 mm 로 생각된다.

따라서 상악동 거상술을 시행하기 전에 상악동의 측벽의 두께를 측정하고 파악하는 것은 술전 진단에 있어 매우 중요하다. 상악동 측벽의 두께에 대한 정보는 임플란트 술 전 진단 단계에서 주로 사용되는 콘빔형 전산화단층영상에서 얻을 수 있다. 콘빔형 전산화단층영상은 임플란트 시술의 진단, 계획, 술 후 평가에 유용하게 사용될 수 있으며 해부학적인 구조의 삼차원적인 평가뿐만 아니라 확대율의 보정 없이 쉽게 거리를 측정할 수 있어 임플란트 시술에서 널리 이용된다. 상악동의 골융기, 격벽 및 상악동의 측벽을 주행하는 후상치조관의 위치 및 크기 파악에 도움을 주어 상악동 거상술 시행 시 유용하게 이용될 수 있다.[10] 이번 연구에서는 콘빔형 전산화단층영상의 단면을 이용하여 상악동 거상술 예정인 환자들의 상악동 측벽의 두께를 제2소구치, 제1대구치, 제2대구치 부위 별로 상악동의 하연에서부터 상방으로 각각 1 mm 간격으로 측정하였다. 연구결과 상악동 하연에서 접근한 경우 측벽의 평균 두께는 3.98 mm 이고, 표준 편차는 ± 2.38 mm 로 개인별 두께 차이가 심하였다. 이 부위에서 개창을 시작하면 상악골의 과도한 골절제가 필요하고, 수술 시간이 길어질 수밖에 없다. 또한 시야확보가 어려워 점막 천공의 가능성을 높일 수 있다. 상악동 하연 1, 2 mm 상방에서의 상악동 측벽의 평균 두께는 2.84 mm, 2.25 mm 로 하연에 비해서 두께가 얇기는 하나 여전히 표준 편차가 ± 1.71 mm, ± 1.35 mm로 비교적 큰 편이고, 접근은 보다 쉽지만 수술적인 편의도에 있어서는 최적의 자리는 아니다. 상악동의 하연 3 mm 상방에서의 평균 두께는 1.81 mm 관찰되어 상악동 측벽의 두께가 2 mm 이하로 되었고, 4 mm 상방의 경우에는 1.54 mm로 관찰되었다. 상악동 하연을 기준으로 상방 3 mm이하인 군과 4 mm이상인 군의 평균 비교시 3 mm 이하의 군에서 통계적으로 유의한 차이가 있었다($P<0.05$). SIB+0~SIB+6 간의 두께 차이를 비교시 집단 간에 통계적으로 유의한 차이가 있었고($P<0.05$), 이는 이전의 연구와 유사하였다.

이번 연구에서는 상악동 하연 3~4 mm 상방에 존재하는 측벽의 두께가 측벽창을 형성하기에 가장 적절한 것으로 관찰되었으며, 이는 전산화단층영상을 이용하여 상악동 측벽의 두께를 측정한 이전 연구결과와 일치한다.[21] 이 부위에서의 측벽창의 형성은 시야확보에 어려움이 없고, 곡선상골절술 (hinge osteotomy)이나 완전골절술 (complete osteotomy) 모두에서 적절하다. 또한 상악동의 하연에서 상방 3~4 mm 까지는 측벽골의 두께 감소를 보이고 두께의 편차가 심한 반면, 4 mm 이상에서는 측벽의 두께가 2 mm 이내로 비교적 일정하게 관찰되어 외과적으로 측벽창의 폭을 늘리기에 적절하다.

이번 연구에서 상악동 하연 3 mm 상방에서 측벽두께가 1 mm이내인 경우는 28.3%였으며, 이는 지난 연구[21]와 유사하였다. 상악동의 측벽두께가 1 mm이내인 경우는 수술적으로는 접근이 용이하지만 골 삭제시 상악동 점막의 천공에 주의해야 하며, 사용하는 round bur의 적절한 직경 선택과 회전속도 및 주의 깊은 삭제가 요구된다. 직경이 작은 round bur의 경우 골 삭제시 측벽창의 골 소실량이 적어 측벽창을 이식부위에 활용할 경우에는 유리하게 작용할 수 있으나 측벽창을 형성하는 과정에서 측벽창이 두꺼운 경우 시야 확보가 어려워 상악동의 점막을 천공시킬 가능성이 있어 주의가 요구된다. 상악동의 측벽두께가 상악동 하연 3 mm상방에서 2 mm이상인 경우는 23%였다. 상악동의 측벽두께가 2 mm이상

인 경우는 골 삭제하는 시간이 길어지게 되고, 측벽 형성 후 측벽창의 폭이 줄어들게 되어 최종적인 수술시간을 길어지게 할 수 있으므로 술 전 진단 시 반드시 인지하여 적절한 술 전 계획을 세워야 할 것으로 생각된다.

강[11] 등은 측방 상악동 거상술과 관련한 해부학적 구조를 콘빔형 전산화단층영상을 이용하여 분석하였으며, 상악동의 전측벽에서는 상악동의 측벽이 두꺼워 점막 천공의 위험성은 상대적으로 낮으나, 측벽 부근을 주행하는 후상치조관이 두꺼워 출혈의 위험이 있다고 하였다. 반대로 상악동의 후측벽에서는 혈관이 얇아 출혈의 위험은 적으나, 측벽의 두께가 얇아 점막 천공의 우려가 있다고 하였다. 이번 연구에서도 상악 제2소구치 위치가 제1대구치, 제2대구치 부위에 비하여 측벽의 두께가 다소 두껍게 측정되었다. 상악동 측벽의 두께는 전반적으로 남자가 여자보다 조금 더 두껍게 나타났으나 통계적으로 유의한 차이는 없었다(P>0.05).

결 론

측방접근법을 이용한 상악동 거상술에서 측벽창의 형성은 상악동 하연 2~3 mm 상방에서 시행하는데 이번 연구에서도 상악동 측벽의 두께를 고려할 때 측벽창(window)은 상악동 하연 3 mm 상방에서 형성하는 것이 적절할 것으로 생각된다.

연구비 지원

이 논문은 2012학년도 경북대학교 학술연구비에 의하여 연구되었음.

참 고 문 헌

1. Garg AK. Augmentation grafting of the maxillary sinus for placement of dental implants: anatomy, physiology, and procedures. Implant Dent 1999;8:36-46.
2. Van den Bergh JPA, ten Bruggenkate CM, Disch FJM, Tuinzing DB. Anatomical aspects of sinus floor elevations. Clin Oral Implants Res 2000;11:256-265.
3. Truhlar RS, Orenstein IH, Morris HF, Ochi S. Distribution of bone quality in patients receiving endosseous dental implants. J Oral Maxillofac Surg 1997;55:38-45.
4. Tatum OH. Maxillary and sinus implant reconstructions. Dent Clin North Am 1986;30:207-229.
5. Boyne PJ, James RA. Grafting of the maxillary sinus floor with autogenous marrow and bone. J Oral Surg 1980;38:613-616.
6. Schwartz-Arad D, Herzberg R, Dolev E. The prevalence of surgical complications of the sinus graft procedure and their impact on implant survival. J Periodontol 2004;75:511-516.
7. McDermott NE, Chuang SK, Woo VV, Dodson TB. Maxillary sinus augmentation as a risk factor for implant failure. Int J Oral Maxillofac Implants 2006;21:366-374.
8. Flanagan D. Arterial supply of maxillary sinus and potential for bleeding complication during lateral approach sinus elevation. Implant Dent 2005;14:336-339.
9. Testori T, Wallace SS, Fabbro MD et al. Repair of large sinus membrane perforations using stabilized collagen barrier membranes: surgical techniques with histologic and radiographic evidence of success. Int J Periodontics Restorative Dent 2008;28:9-17.
10. Sam-sun Lee, Soon Chul Choi, Radiographic examination for successful dental implant. Korean J Oral Maxillofacial Radiol 2005;35:63-68.
11. Kang SJ, Shin SI, Herr Y et al. Anatomical structures in the maxillary sinus related to lateral sinus elevation: a cone beam computed tomographic analysis. Clin Oral Implants Res 2011 Dec 8. [Epub ahead of print]
12. Benavides E, Rios HF, Ganz SD et al. Use of cone beam computed tomography in implant dentistry: the International Congress of Oral Implantologists consensus report. Implant Dent 2012;21:78-86.
13. Kim JH, Ryu JS, Kim KD et al. A radiographic study

of the posterior superior alveolar artery. Implant Dent 2011;20:306-310.
14. Orhan K, KusakciSeker B, Aksoy S et al. Cone Beam CT Evaluation of Maxillary Sinus Septa Prevalence, Height, Location and Morphology in Children and an Adult Population. Med Princ Pract 2012 Jul 24. [Epub ahead of print]
15. Kobayashi K, Shimoda S, Nakagawa Y, Yamamoto A. Accuracy in measurement of distance using limited cone-beam computerized tomography. Int J Oral Maxillofac Implants 2004;19:228-231.
16. Bosse LP, Taylor TD. Problems associated with implant rehabilitation of the edentulous maxilla. Dent Clin North Am 1998;42:117-127.
17. Wallace SS, Froum SJ. Effect of maxillary sinus augmentation on the survival of endosseous dental implants. A systematic review. Ann Periodontol 2003;8:328-343.
18. Del Fabbro M, Testori T, Francetti L,Weinstein R. Systematic review of survival rates for implants placed in the grafted maxillary sinus. Int J Periodontics Restorative Dent 2004;24:565-577.
19. Zitzmann NU, Scharer P. Sinus elevation procedures in the resorbed posterior maxilla. Comparison of the crestal and lateral approaches. Oral Surg Oral Med Oral Pathol Oral Radiol Endod 1998;85:8-17.
20. Kim soo Guan. Surgery of the Sinus Bone Graft, Sinus Bone Graft, Seoul, Daehan Publishing Co. 2004;67-68.
21. Yong-Gun Kim. Morphological Analysis of the Sinus Lateral Wall using Computed Tomography. J Dent Rehab App Sci. 2011;27:285-292.

Morphological Analysis of the Sinus Lateral Wall Using Cone-Beam Computed Tomography

Seo-Young An[1], Yong-Gun Kim[2]

[1]Department of Oral and Maxillofacial Radiology, [2]Department of Periodontology

The purpose of this study was to measure the thickness of the sinus lateral wall using cone-beam computed tomography (CBCT), and to find the most suitable vertical position for lateral window opening prior to sinus elevation. Fifty three patients requiring sinus elevation had CBCT scans acquired by CB MercuRay (Hitachi, Medico, Tokyo, Japan) from July, 2010 to June, 2012. The thickness of the sinus lateral wall was measured according to its vertical position against the sinus inferior border (SIB), and its mean was calculated through two repeated measurements. The thickness of the sinus lateral wall was more than 2 mm at 2 mm above the sinus inferior border (SIB+2), however, it was less than 2 mm at 3 mm above the sinus inferior border (SIB+3). In conclusion, it is recommended that the inferior border of lateral wall window be made 3 mm above the sinus inferior border during sinus elevation using the lateral approach considering the thickness of the sinus lateral wall.

Key words: Cone-Beam Computed Tomography, Maxillary Sinus, Lateral Wall Thickness

Correspondence to : Prof. Yong-Gun Kim
Department of Periodontology, School of Dentistry, Kyungpook National University,
2177 Dalgubeol-daero, Jung-gu, Daegu 700-412, Korea.
Tel: +82-53-600-7524, Fax: +82-53-425-6025. E-mail: periokyg@knu.ac.kr
Received: September 10, 2012, Last Revision: November 15, 2012, Accepted: December 25, 2012