치과용 Cone-beam CT를 이용한 상악동 골 이식 후 나타난 골 이식재의 부피 변화평가

원광대학교 산본치과병원 구강악안면외과

온병훈 · 선화경 · 지영덕

이 연구의 목적은 상악동 골증대술과 동반된 이식된 골의 3차원적인 형태를 평가하고 골이식 재료 및 임플란트의 종류, 수술 방법과 골흡수 정도 사이의 관계를 평가하는 것이다. 임플란트 식립을 위한 상악동 골증대술을 시행받은 환자들의 차트를 후향적으로 검토하였고 골이식재의 부피 및 부위의 방사선학적 분석을 시행하였다. 임플란트 식립 6개월 후 잔존 골 이식재의 비율로 측정된 부피 재생은 이식 재료의 형태 및 수술 방법과 연관성이 있었다. 원광대학교 산본 치과병원에서 15명의 환자에서 상악동 골이식술과 동반하여 53개의 임플란트가 식립되었다. 임플란트 식립 6개월 후 촬영된 컴퓨터 단층촬영에서 Puros® 와 다른 여러 가지 골이식재를 혼용한 그룹에 비해 Puros® 이식재를 단독으로 사용한 그룹에서 더 높은 골흡수 정도를 보였다 (*P<0.05*). 그리고 수술 방법에 따른 골흡수 정도는 통계학적으로 유의성있는 차이를 보였다 (*P<0.05*). 골이식과 동시에 임플란트를 식립한 그룹에 비해 지연된 임플란트 식립을 시행한 그룹에서 더 높은 골이식재의 부피 변화율을 보였다. 후향적 자료 분석을 통해 Puros® 와 다른 여러 가지 골이식재를 혼용한 그룹에 비해 Puros® 이식재를 단독으로 사용한 그룹에서 더 높은 골흡수 정도를 보였다. 또한 골이식과 동시에 임플란트를 식립한 그룹에서 지연 식립한 그룹보다 더 낮은 흡수율을 보여주었다.

주요어: 치과 임플란트, 상악동 골증대술, 골흡수, Cone-beam CT (**구강회복응용과학지** 2013:29(1):23~36)

서 론

치아결손으로 인한 완전 무치악 및 부분 무치악 환자에서 임플란트는 결손 부위의 수복을 위한 가장 중요한 치료 방법 중 하나로 자리잡고 있다. 최근에는 임플란트가 단일 치아의 수복에서부터 악안면 외상이나 종양 수술 후 전악 결손부의 재건에 이르기 까지 광범위하게 사용된다. 이 때 임플란트 상부 보철물이 저작력의 하중을 견딜 수 있는 안정성을 얻기 위해서는 충분한 골량이 필요하며 임플란트를 둘러싸고 있는 가용골의 높이와 넓이가 충분한 경우 높은 성공률을 보인다[1]. 가용골이 부족한 경우 저작력에 견딜 수 있는 충분한 길이와 너비의 임플란트를 식립하기가 어렵고, 식립하여도 강한 저작력을 받을 경우 임플란트 주위 골의 소실이 일어나 실패하

교신저자: **지영덕**
지영덕, 원광대학교 치과대학 산본치과병원 구강악안면외과
경기도 군포시 산본동 1142, 435-040, 대한민국.
Fax: +82-31-390-2777, E-mail: omschee@wku.ac.kr
원고접수일: 2012년 11월 26일, 원고수정일: 2013년 3월 7일, 원고채택일: 2013년 3월 25일

기가 쉽다[2].

치조골 흡수가 진행된 상악 구치부의 무치악 결손부의 임플란트 식립 시 불량한 골질과 상악동의 함기화 등으로 인한 골 부족으로 제한이 따르므로[3] 이 부위에서의 임플란트의 초기 고정을 확보하고 궁극적으로 임플란트의 안정된 골 유착을 얻기 위해서 잔존 치조골의 높이를 증가시키기 위한 외과적 술식이 필요하다[4]. 1975년 Tatum이 처음 소개한 상악동 골 이식술은 비교적 술식이 간단하고 좋은 예후를 보여 광범위하게 사용되고 있다[5]. 이 후 Boyne과 James는 Caldwell-Luc 수술의 변형방법으로 상악동 외벽에 골창을 형성하고 골 이식을 시행하는 측방 접근법을 소개하였다[6]. 이러한 상악동 골 이식 시 사용될 수 있는 골 이식재 중 동종골, 이종골 및 합성골 이식재는 좋은 예후를 나타내지만[7,8] 아직까지 많은 연구에서는 자가골이 골전도, 골유도 및 골형성 능을 지니므로 더 우선적으로 선택되는 골 이식재로 발표되고 있다[8,9].

그러나 자가골 이식재의 사용 시 구강 내에서 얻을 수 있는 양은 한정되어 있으므로 자가골 이식 중 가장 많은 양을 채취할 수 있는 자가 장골(autogenous iliac bone)의 이식방법에 대한 많은 연구 발표가 있어 왔다[10,11]. 그러나 자가 장골을 사용한 골 이식의 경우 전신마취 하의 골 채취로 인해 외래 진료가 불가능하고, 채취를 위한 공여부가 별도로 존재하며, 공여부의 합병증 발생 가능성, 예측 불가능한 골 흡수가 진행되어 현저한 이식골 부피의 감소를 초래하는 단점을 지닌다[12]. 특히Johansson등은 상악동 골 이식 6개월 후 49.5%의 부피감소가 있었다고 보고하였다[13]. 이러한 자가 장골 이식의 단점을 극복하고자 이식 후 흡수가 빠른 연골내 골화 기원성 골인 자가 장골에 비해 흡수가 늦고 국소마취 하에서 임플란트 수술과 동시에 채취가 가능한 막내 골화 기원성 골 중 구강내 공여부인 이부, 하악 상행지, 상악돌기 등에서 자가골을 채취하여 자가골 이식의 장점인 골형성능은 유지하는 이식 방법이 사용되고 있으나, 자가 장골에 비해 채취 가능한 양이 적어 다른 이식재와 혼합 사용이 필요하며 골채취 과정에서 발생 가능한 신경손상 등 합병증이 동반될 수 있다[14,15].

따라서 초반 상악동 골 이식에서는 자가골이 주로 사용되었으나 최근에는 자가골 외 동종골, 이종골, 합성골 등의 다른 골 이식재의 사용에 대해 긍정적인 연구 결과가 많이 보고 되었으며 다양한 골 이식재가 사용되고 있다[16]. 또 자가골, 동종골, 이종골, 합성골을 각각 단독으로 사용하기 보다는 골형성과 골유도에 의한 신생골 형성 효과가 탁월한 자가골과 골전도 능력을 가지면서 흡수가 서서히 일어나는 이종골을 혼합하여 부피 증가의 효과까지 고려하는 방법이 많이 사용되고 있다[17,4,6]. Block과 Kent는 골 이식재의 혼합 사용은 이식골의 용적을 증가시키고 시너지 효과로 한가지 이식재를 사용하는 것보다 더 많은 골 형성을 가져온다고 발표하였다[18]. Del Fabbro 등은 6,913개의 임플란트를 12-75개월 추적 조사 결과, 골 이식 시 자가골만 사용한 경우 87.70%, 자가골과 합성골을 혼합한 경우 94.88%, 합성골만을 사용한 경우 95.98%의 생존율을 보고하였다[19].

상악동 골 이식 술 후 임플란트의 식립 시기에 있어 골이식과 동시에 임프란트를 식립하는 즉시 식립법과 골 이식 후 6개월에서 1년 정도 골 성숙 과정을 거친 후 임플란트를 식립하는 지연 식립법이 있다. 통상적으로 잔존 치조골 높이가 5mm 이상인 경우에는 즉시 식립법, 적절한 초기 고정력을 확보하기 어려운 5mm 미만의 잔존 치조골에서는 지연 식립법이 시행되어 왔다[4]. 또 Hurzeler와 Kirsch는 133명의 환자를 대상으로 잔존 치조골 높이가 4 mm 미만인 경우에는 지연 식립법으로, 4 mm 이상인 경우에는 즉시 식립법으로 임플란트를 식립하고 생존율은 98.9%, 성공률은 90.3%로 보고하였다[20].

본 연구에서는 원광대학교 치과대학 산본치과병원 구강악안면외과에서 측방 접근법을 통해 상악동 골 이식 시 별도의 공여부가 존재하고 골채취 수술 시간이 소용되는 자가골 이식을 하지

않고 가공된 이식재만으로 골 이식 후 임플란트를 식립한 15명의 환자에게서 촬영한 치과용 Cone-beam Computed Tomography(CBCT)의 3차원 적 재구성을 통해 상악동 골 이식재의 부피 변화를 측정하여 골 이식재의 종류, 사용된 임플란트의 종류, 임플란트의 식립 시기, 상악동 점막의 천공 유무에 따른 비교 평가를 시행하였다.

연구재료 및 방법

1. 연구 대상 및 방법

2008년 1월에서부터 2010년 10월 까지 원광대학교 치과대학 산본치과병원 구강악안면외과에서 측방 접근법을 사용한 상악동 골 이식술을 시행하면서 임플란트를 식립한 환자 중 임플란트 식립 직 후에서 부터 1개월 이내로 상악의 CBCT 촬영을 시행하였으며 이후 4개월 이상 1년 이내 경과 시 상악 CT를 추가적으로 촬영한 총 15명의 환자의 의무기록지와 CT를 후향적 연구대상으로 선정하였다. 모든 CT는 Pax-Zenith 3D (Vatech, Korea)로 촬영되었다.

환자의 나이는44세 부터 70세로 평균 연령은 53세 였고, 성별 비율은 남자 9명, 여자가 6명이었다. 상악동 골 이식술은 6명의 환자에게서 양측에서 시행되었고 6명의 환자에서 우측 상악동 골 이식, 3명의 환자에서 좌측 상악동 골 이식이 시행되어 총 15명의 환자의 21개의 상악동에서 식립된 53개의 임플란트가 연구 대상에 포함되었다. 이 때 사용된 골 이식재로는 동종골 이식재로 Puros®(Zimmer Dental Inc., Carlsbad, CA, USA), Oragraft®(Lifenet health Inc., Virginia Beach, VA, USA), CTS Bone Powder®(Community Tissue Services™, Dayton, Ohio, USA)와 이종골 이식재로 Bio-Oss®(Geistlich-Pharma, Wolhusen, Switzerlan), BioCera™(Oscotec Inc., Cheonan, Korea), 합성골 이식재로 Osteon®(Genoss, Suwon, Korea)을 사용하였다. 비조절성 전신질환의 기왕증이나 현증을 지닌 환자는 없었다.

2. 연구방법

1) 외과적 술식

술 후 감염 예방 및 부종의 억제를 위해 아미노글리코사이드 계열의 항생제와 스테로이드 약물을 술 전 근육주사를 통해 투여하였으며, Dormicum®(Roche Pharma Ltd., Reinach, Switzerland)의 정맥 투여 통한 의식 하 진정상태에서 국소마취 하에 수술이 시행되었다. 상악동 접근술식으로는 측방 접근법을 사용하였고, 천공에 주의하며 상악동 점막을 거상 시킨 후 골 이식을 시행하였다. 이 때 입자형의 골 이식재는 더 나은 조작을 얻기 위해 부가적인 조직 접합제 Tisseel®(Baxter Biosciences, Vienna, Austria)과 혼합하였다. 골 이식 후 측방창은 콜라겐 성분의 흡수성 차단막인 Lyoplant®(B.Braun Aesculap, Tuttlingen, Germany)를 이용하여 피개하였다. 술 중에 상악동 점막의 천공이 발생하였을 경우 CollaTape®(Zimmer Dental Inc., Carlsbad, CA, USA)로 천공 부분의 폐쇄 후 통상적인 상악동 골 이식을 시행하였다. 잔존치조제가 얇고 골질이 좋지 않아 초기 고정력을 얻을 수 없는 경우에는 상악동 골 이식을 먼저 시행하여 평균적으로 약 6개월(4-8개월) 경과 후 임플란트를 식립하였고 그렇지 않은 경우에는 상악동 골 이식술과 동시에 임플란트를 식립하였다. 술 후 페니실린 계열 항생제와 비스테로이드성 진통 소염제를 5-7일 동안 경구 투여하였으며 평균 2주 후 발사하였다.

2) 임상적 평가

환자의 임상 진료 기록부를 통해 사용한 골 이식재의 종류, 임플란트의 식립 시기, 식립된 임플란트의 종류 및 개수, 상악동 막의 천공 여부 등을 후향 분석하였다. 상악동 골 이식과 임플란트를 동시에 식립한 5 증례에서 14개, 지연 식립한 16증례에서 39개로 총 53개의 임플란트가 식립되었고 지연 식립의 경우 골 이식 후 4-8개월, 평균적으로 6개월 경과 후 식립되었다. 최종 경

과 관찰 시점에서 임플란트 동요도, 통증, 골 유착 실패, 조절되지 않는 임플란트 주위 염증이 존재하거나 주위 골 소실이 50% 이상 관찰되어 임플란트를 제거한 경우를 실패로 분류하여 임플란트의 생존률을 분석하였다.

3) 방사선학적 평가

임플란트 식립 후 1개월 이내로 촬영한 CT 및 이 후 최소 5개월에서 12개월 이내로 추가 촬영한 CT 모두에서 기준이 되는 매식체의 중앙에서 자른 관상 단면(coronal plane)상에서의 임플란트 치근단에서 이식골 최대 정점까지의 높이(A), 관상 단면에서 임플란트 치근단 상방으로 존재하는 골 이식재의 면적(B), 임플란트 치근단 상방으로 존재하는 골 이식재의 3차원적 부피(C)를 측정하여 그 변화량을 각각 비율로 환산하였다. 임플란트 식립 후 1개월 이내로 촬영한 CT를 T0, 평균 6개월 이후에 촬영한 CT를 T1으로 하여 감소한 골 이식재의 양을 측정하여 비율(R_A, R_B, R_C)로 계산하였다.

$$\text{Index } R_A\ (\%) = (A_{T0} - A_{T1})/A_{T0} \times 100$$
$$\text{Index } R_B\ (\%) = (B_{T0} - B_{T1})/B_{T0} \times 100$$
$$\text{Index } R_C\ (\%) = (C_{T0} - C_{T1})/C_{T0} \times 100$$

CT 촬영으로 얻은 DICOM 데이터를 Invivo 5

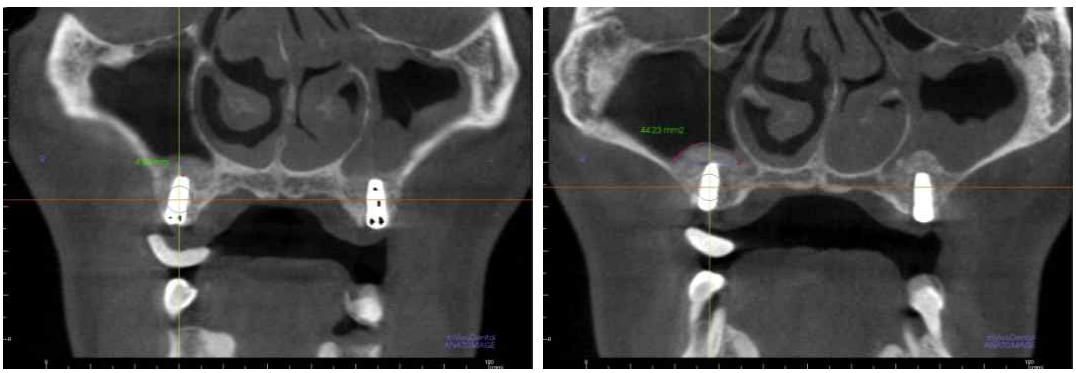

A. Graft-Apex of implant　　B. Dome-shaped area of apex of implant

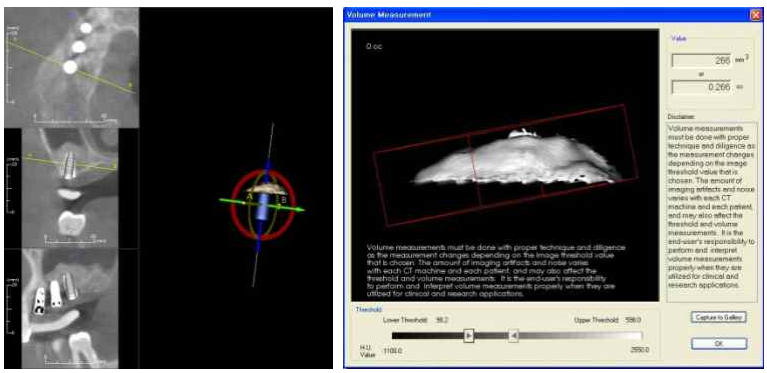

C. 3-Dimensional volume measurement

Fig. 1. Points of measurement

(Anatomage, USA) 프로그램을 이용하여 골 이식재의 부피를 3차원적으로 분석하였다. 본 프로그램에서 부피 계산을 위한 Volume Measurement 창에서 H.U.(Hounsfield unit)값의 최소 역치를 100±5, 최대 역치를 600±5로 고정하여 오차를 최소화하였다(Fig 1).

4) 통계학적 분석

측정된 골 이식재의 변화율의 통계적 유의성을 검증하기 위하여 t-test와 one-way ANOVA를 시행하였다. 사후 검증은 Scheffe test를 이용하였으며, P-value 0.05를 통계적 유의성의 기준으로 하여 신뢰도를 평가하였다. 통계처리에는 SPSS ver.20(IBM Inc., USA)을 사용하였다.

Table Ⅰ. Distribution of implants type

Type	Number
Implantium®	43
GS®	4
GS Ⅱ®	2
Xive®	2
Novel Speedy™	2

결 과

총 15명의 환자의 21개 상악동에서 53개의 임플란트가 식립되었다. 임플란트의 종류는 GS® (Osstem Implant Co., Busan, Korea) 4개, GSII® (Osstem Implant Co., Busan, Korea) 2개, Implantium®(Dentium Co. Ltd., Suwon, Korea) 43개, XiVE®(DENTSPLY Friadent, Mannheim, Germany) 2개, Nobel Speedy™(Nobel Biocare, Zurich, Switzerland) 2개가 식립되었다(Table Ⅰ).

사용된 골 이식재는 동종골인 Puros®를 단독으로 사용한 경우가10회로 가장 많았으며, 동종골 이식재인 Oragraft®와 혼합하여 사용한 경우가 4회로 나타났다. 동종골과 이종골을 혼합하여 사용한 경우는 6회, 동종골과 합성골을 혼합하여 사용한 경우는 1회 였다(Table Ⅱ). 모든 증례에서 흡수성 차단막인 Lyoplant® 가 사용되었다. 5개 증례에서 양호한 초기 고정력을 얻을 수 있었기 때문에 상악동 골 이식과 동시에 임플란트를 식립하였으며 나머지 16개 증례에서는 잔존치조제가 얇고 골질이 좋지 않아 초기 고정력을 얻을 수 없어 상악동 골 이식을 먼저 시행하고 평균 6개월(4-8개월) 경과 후 임플란트를 식립하였다(Table Ⅲ).

상악동 골 이식 부위의 경과관찰 기간은 임플란트 식립 시기를 기준으로 최소 5개월부터 12

Table Ⅱ. Distribution of bone material

Bone material	Number(Sinus)	Number(Implants)	Group
Puros®	10	24	I
Puros® + Oragraft®	4	13	II
Puros® + Oragraft® + Bio-Oss®	2	5	III
Puros® + Oragraft® + BioCeraTM	1	2	IV
Puros® + CTS® + Bio-Oss®	3	7	V
Puros® + Oragraft® + Osteon®	1	2	VI

Table Ⅲ. Distribution of type of sinus bone graft according to stage

Simultaneous	Delayed
23.8%(5/21)	76.2%(16/21)

Table Ⅳ. Survival rate according to implant type

Fixture Type	Number of implants	Survival Rate
Implantium®	43	100%
GS®	4	100%
GSII®	2	100%
XiVE®	2	100%
Nobel Speedy™	2	100%

개월로 평균 8개월이며 최종경과 관찰 시점에서 임플란트 동요도, 통증, 골 유착 실패, 조절되지 않는 임플란트 주위 염증이 존재하거나 주위 골 소실이 50% 이상 관찰되어 임플란트를 제거한 경우는 없었다(Table Ⅳ). 2 증례에서 상악동 골 이식 시 상악동 점막 천공이 발생하였으나 차폐막(CollaTape®)을 이용하여 천공 부분을 폐쇄한 뒤 통상적인 상악동 골 이식을 시행하였으며 그 외 합병증은 발생하지 않았다.

1. 사용된 골 이식재에 따른 변화율의 비교 평가

사용된 골 이식재에 따른 골 이식재의 변화율 R_A, R_B, R_C 는 유의한 차이가 있는 것으로 나타났다(Table Ⅴ, Fig. 2, $P<0.05$). 사용된 골 이식재는 동종골 이식재로 Puros®, Oragraft®, CTS Bone Powder®와 이종골 이식재로 Bio-Oss®, BioCera™, 합성골 이식재로는 Osteon® 이 사용되었다. Puros®가 단독으로 사용된 상악동 골 이식술은 총 10회로 이 부위에 가장 많은 24개의 임플란트가 식립되었다. 나머지 증례에서 단독으로 골 이

Table Ⅴ. Volume change ratio(%) according to Bone material group.

	Bone Material	Mean	SD	p
R_A	Group Ⅰ	21.5	12.19	0.028*
	Group Ⅱ	15.9	9.79	
	Group Ⅲ	9.2	6.00	
	Group Ⅳ	10.4	0.78	
	Group Ⅴ	19.1	4.38	
	Group Ⅵ	0.7	0.08	
R_B	Group Ⅰ	16.1	10.61	0.005*
	Group Ⅱ	17.2	10.52	
	Group Ⅲ	16.2	4.03	
	Group Ⅳ	8.4	0.74	
	Group Ⅴ	17.3	8.13	
	Group Ⅵ	5.1	0.69	
R_C	Group Ⅰ	25.1	7.60	0.003*
	Group Ⅱ	13.0	14.09	
	Group Ⅲ	13.7	3.54	
	Group Ⅳ	4.2	0.46	
	Group Ⅴ	20.6	9.13	
	Group Ⅵ	19.0	2.83	

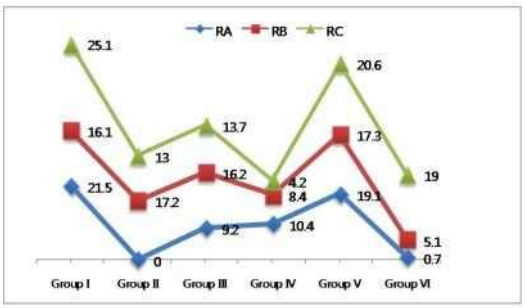

Fig. 2. Comparison of volume change ratio(%) according to Bone material

식재가 사용된 경우는 없었으며, 모두 Puros® 외 다른 골 이식재와 혼합하여 사용되었다. 골 이식재의 종류에 따라 R_A, R_B, R_C 수치의 변화율을 분석한 결과 Puros®를 단독으로 사용하였을 경우 최대의 흡수율을 나타냈으며 그 차이는 통계적으로 유의하였다 (P<0.05). 특히 집단 간의 유의한 차이를 확인하기 위해 Scheffe 분석을 실시한 결과 R_C에서 같은 동종골 이식재를 사용한 경우에도 Puros®를 단독으로 사용한 증례에 비해 Puros®와 Oragraft®를 혼합하여 사용하였을 때 유의하게 더 낮은 변화율이 관찰되었다. R_A, R_B에서 동종골 이식재 Puros®, Oragraft®와 합성골 이식재 Osteon®을 혼합하여 사용한 경우 각각 0.7%, 5.1%의 가장 낮은 변화율을 나타냈으며, R_C에서는 동종골 이식재인 Puros®, Oragraft®와 이종골 이식재인 BioCera™를 혼합하여 사용한 경우 4.2%의 가장 낮은 변화율을 보였다.

2. 임플란트 종류에 따른 골 이식재의 변화율의 비교 평가

사용된 임플란트 종류에 따른 골 이식재의 변화율 R_A, R_B, R_C는 통계적으로 유의한 차이가 없었다(Table Ⅵ, Fig. 3, *P>0.05*). 식립된 임플란트는 GS®, GSII®, Implantium®, XiVE®, Nobel Speedy™ 로 총 5종류 53개가 21회 상악동 골 이식술을 시행한 부위에 식립되었다. 실패한 임플란트는 없었으며 GSII® 매식체를 식립하였을 경우 R_A, R_B, R_C에서 모두 가장높은 값을 보였다. GS® 임플란트를 식립한 부위에서 8.3%로 가장 낮은 R_A가 나타났고, 가장 낮은 R_B, R_C 수치는 Nobel Speedy™에서 각각 8.5%, 4.2%였다.

3. 임플란트 식립 시기에 따른골 이식재의 변화율의 비교평가

임플란트의 식립 시기에 따른 골 이식재의 변화율 R_A, R_B, R_C 모두 통계적으로 유의한 차이를 나타냈다(Table Ⅶ, Fig. 4, *p<0.05*). 상악동 골 이

Table Ⅵ. Volume change ratio(%) according to type of fixture.

	Fixture	Mean	SD	p
R_A	Implantium®	17.9	10.85	0.056
	GS®	8.3	8.70	
	GSII®	35.1	2.82	
	XiVE®	15.5	2.12	
	Nobel Speedy™	17.4	0.78	
R_B	Implantium®	20.6	10.82	0.064
	GS®	12.9	9.01	
	GSII®	34.3	2.96	
	XiVE®	28.4	1.54	
	Nobel Speedy™	8.5	0.74	
R_C	Implantium®	19.2	11.07	0.061
	GS®	18.2	1.96	
	GSII®	33.9	1.33	
	XiVE®	28.2	0.99	
	Nobel Speedy™	4.2	0.46	

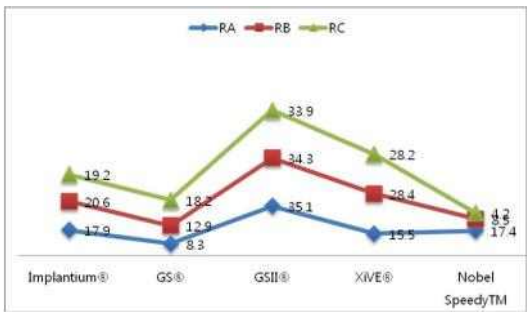

Fig. 3. Comparison of volume change ratio(%) according to distribution of implants.

Table Ⅶ. Volume change ratio(%) according to timing of implantation

	Mean		SD		t	p
	Delayed	Simultaneous	Delayed	Simultaneous		
R_A	20.6	8.6	10.88	4.69	-3.964	0.000*
R_B	22.7	13.9	11.13	7.38	-2.740	0.008*
R_C	23.0	9.7	10.50	3.94	-4.598	0.000*

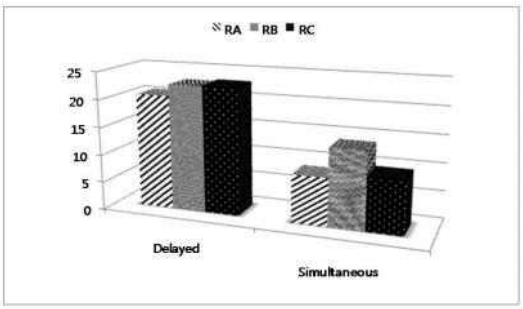

Fig. 4. Comparison of volume change ratio(%) according to distribution of implants.

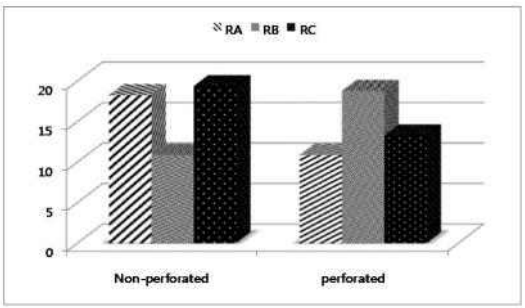

Fig. 5. Comparison of volume change ratio(%) according to perforation of Schneiderian membrane

식을 시행한 21증례 중 5 증례에서 양호한 초기 고정력을 얻을 수 있었기 때문에 상악동 골 이식과 동시에 임플란트 총 14개를 식립하였으며 나머지 16증례에서는 잔존치조제가 얇고 골질이 좋지 않아 초기 고정력을 얻을 수 없어 상악동골 이식을 먼저 시행하고 평균 6개월 경과 후 임플란트 총 39개를 식립하였다. R_A, R_B, R_C 모두에서 지연 식립을 시행한 경우 더 높은 골 이식재의 변화율을 나타냈다. 특히 R_C는 지연 식립 시 23.0%의 변화율을 보였으나 동시식립한 경우 9.7%의 낮은변화율을 보였다.

Table Ⅷ. Volume change ratio(%) according to perforation of Schneiderian membrane

	Mean		SD		t	p
	x (n=47)	perforated (n=6)	x	perforated		
R_A	18.3	10.9	11.01	9.00	1.814	0.757
R_B	20.6	18.8	10.20	16.76	0.255	0.06
R_C	19.4	13.3	10.75	13.33	-0.152	0.193

4. 상악동의 천공 유무에 따른 골 이식재의 변화율의 비교 평가

상악동의 천공 유무에 따른 골 이식재의 변화율의 비교 평가 시 통계적으로 유의한 차이는 없었다 (Table Ⅷ, Fig. 5). R_A, R_B, R_C 모두에서 상악동 점막이 천공된 2증례에서의 평균변화율이 더 낮게 나타났으나 통계적으로 유의하지 않았다 ($P>0.05$).

고 찰

본 연구는 골 이식재를 사용하여 시행한 상악동 골 이식 및 임플란트 식립한 환자에게서 골 이식재에 따른 부피의 변화율, 임플란트의 식립 시기에 따른 골 이식재의 부피 변화율, 사용한 임플란트 종류에 따른 골 이식재 부피 변화율, 상악동 천공 유무에 따른 골 이식재의 부피 변화율을 치과용 Cone-beam Computed Tomography (CBCT)를 사용하여 3차원적으로 재구성하여 측정하였다. 식립한 모든 임플란트는 최종 추적 시기까지 100% 생존하였다.

CBCT는 기존 CT보다 낮은 선량과 가격으로 치과 영역에서 최근 많이 사용되고 있다. 한번의 회전을 통해 빠르게 볼륨 데이터를 얻을 수 있으므로 환자의 움직임에 의한 인공 음영을 줄일 수 있는 장점이 있고 시계(Field of View)를 다양하게 조절하여 관심있는 부위에 제한된 방사선을 조사할 수 있어 환자에 노출량을 줄일 수 있다. 또한 얻어진 자료는 해상도가 높고 악골의 측면, 협설 단면, 악골의 3차원 적 재구성을 가능하게 하므로 임플란트 술 전 및 술 후 평가에 매우 유용하게 사용되고 있다[21]. 또한 이식한 골 이식재의 부피를 측정하는데에도 이전부터 계속 사용되어 왔다.[22] 본 연구에서는 CT촬영을 통해 얻은 DICOM 파일을 Invivo5® 프로그램을 사용하여 3차원 적으로 재구성하여 변화한 골 이식재의 부피를 측정하였다.

상악 구치부 임플란트의 성공률은 임플란트의 표면처리, 잔존 골의 높이 및 골질, 동시 식립 또는 지연 식립, 상악동 질환의 유무, 상악동막의 천공, 상악동 골 이식술의 방법, 사용되는 이식재의 종류에 따라 다양한 연구 결과가 보고 되고 있다[23]. 상악동 골 이식에 탈회골을 단독으로 사용할 때 골 이식재의 흡수율이 높아 임플란트 성공률이 좋지 않다는 보고가 있으며 상용화된 탈회골 내 BMP의 발현 여부에 대한 논란도 계속되고 있다[24]. 그러나 현재 상용화되는 골 기질 동종골 이식재의 가공 방법을 살펴보면 피질골을 탈회시켜 교원성 섬유와 비교원성 단백을 남겨 골유도 효과를 높이고 탈회골 단독이나 이종골과 혼합하여 상악동 골 이식을 한 경우에 우수한 신생골 형성과 높은 임플란트 성공률을 관찰할 수 있음이 보고되어 탈회골의 임상적 유용성이 보고되어 온 바 있다.[25,26]

그러나 탈회 동종골의 골유도능으로 미성숙 신생골이 형성되고 리모델링을 통해 성숙된 층판골이 완성되기 전에 물리적 힘이 가해질 때 만들어진 신생골은 빠르게 흡수된다. 그에 비해 비탈회동종골이나 이종골의 경우 골전도를 중심으로 골형성이 되고 이식재 내의 무기질 성분이 잔존하여 이식 초기 물리적 힘에 저항하여 흡수가 서서히 진행되는 특징이 있다. 그러므로 자가골, 동종골, 이종골, 합성골 등 다양한 이식재를 각각 단독으로 사용하였을 때 보다 자가골과 혼합하여 사용할 경우 보다 양호한 결과를 얻을 수 있으므로 초기 고정을 얻기 힘들고 골질이 좋지 않은 경우에는 각각의 이식재를 단독으로 사용하지 않고 자가골과 혼합하여 사용하고 있다[17,27,4].

Misch는 상악동 골 이식 후 12개월 이후에는 상악동 점막 하방에 새로운 골 형성을 관찰할 수 없다고 하였다[28]. 따라서 상악동 점막 직하방에 이식된 골 이식재는 생활골 재형성이 빠르게 이뤄지거나 서서히 흡수되는 성질이 있어서 상악동의 재함기화에 저항할 수 있어야 한다. Hatano 등 은 상악동 골 이식 후 첫 2-3년동안 재함기화 가능성을 주장하였으며 따라서 비흡수성 혹은

서서히 흡수되는 골 이식재의 사용을 주장하였다[29]. 이종골 이식재 중 Bio-Oss®는 모든 유기물을 제거한 소뼈로부터 얻은 이식재로 그 구조나 압축력이 사람의 해면골과 매우 유사하다[30]. Bio-Oss®가 갖는 다공성의 구조는 전체 부피의 75%를 차지하며 이는 혈관화에 유리하고, 새로운 뼈의 지지대 역할을 한다. 하지만 무기질 성분만 잔존되어 있는 이종골은 물리적 힘에 발생할 수 있는 흡수에 저항하여 이식 후 잔존 기간이 긴 특성이 있어 단독 사용 시 오히려 임플란트 표면에 신생골 형성을 방해할 수 있다고 보고되었다[31,32]. 이러한 특성으로 동종골이나 자가골과 이종골을 혼합하여 사용하는 골 이식 방법이 임상적으로 많이 사용되고 있다. 본 연구 결과에서 사용된 골 이식재의 종류에 관계없이 임플란트 성공률은 관찰 시점까지 100%로 나타났으며 특히 동종골을 단독으로 사용한 증례에 비해 동종골을 다른 이종골이나 합성골과 혼합하여 골 이식을 하였을 때 유의성있게 낮은 이식재의 부피 변화율이 관찰되었다($P<0.05$). 또 Index R_C에서 같은 동종골 이식재를 사용한 경우에도 Puros®를 단독으로 사용한 증례에 비해 Puros®와 Oragraft®를 혼합하여 사용하였을 때 유의하게 더 낮은 변화율이 관찰되었다.

이와 같이 자가골, 동종골, 이종골, 합성골의 이식재는 골 치유 기전의 일부를 수행할 수 있는 구성성분을 지니며 각각의 장단점이 존재한다. 최근에는 상악동 골 이식에 사용되는 다양한 이식재의 치유상태에 대한 유의한 차이가 없어 임상의의 선호도에 따라 선택할 수 있다고 알려져 있으나, 아직도 최적의 골 이식재에 대한 연구와 논쟁은 계속되고 있다.

본 연구에서 임플란트 종류에 따른 골 이식재의 부피 변화율은 통계적으로 유의성이 없었다. 다양한 임플란트의 표면 형태에 따른 성공율에 대한 많은 연구 결과가 존재한다. Del Fabbro 등은 자가골로만 이식된 부위에 식립한 임플란트의 69.5%는 machined surface였으며 이 때 실패한 임플란트 중 87.8%가 machined surface 였다고 보고하였다[19]. 본 연구에서 machined surface를 지닌 임플란트는 사용되지 않았으며 식립한 모든 임플란트는 100% 생존하였다. Testori 등 은 거친 표면의 임플란트가 많은 골-임플란트 접촉을 가질 수 있어 이식된 골에서 임플란트 유착을 촉진시켜 생존율을 높이고 보다 빨리 부하를 가할 수 있게 된다고 발표하였다[33]. 통계적으로 유의성은 없었으나 모든 Index R에서 가장 높은 골 이식재의 부피 변화를 나타낸 군은 GS II®로 평균적으로 30% 이상의 체적 감소율이 나타났다.

Block 등 은 이식 6개월 후부터는 가해지는 힘에 의해 이식골의 재형성이 이루어지므로 6개월 이후에도 적절한 힘이 가해지지 않으면 골 이식 부위의 흡수가 가속화되며 이를 상악동 골 이식과 임플란트 식립을 동시에 하는 근거로 하였다[34]. Wannfors 등 은 잔존 치조골이 2-7 mm인 환자를 대상으로 지연 식립과 동시 식립을 시행하여 기능 부하 1년 후 경과 관찰 결과 지연 식립은 90.5%, 즉시 식립은 85.5%로 지연 식립에 비해 즉시 식립을 시행한 임플란트에서 낮은 생존률을 보고하였다[35]. 반면 Stricker 등 은 지연 식립과 즉시 식립에서 유사한 생존율을 보고하였다[36]. 이번 연구에서 모든 임플란트는 생존하였으며, 식립 시기에 따른 골 이식재의 변화율을 비교하였을 때 지연 식립을 시행한 경우에서 골 이식과 동시 임플란트 식립을 한 경우에 비하여 유의성있게 높은 부피 변화율이 관찰되었다($P<0.05$).

본 연구에서 상악동 점막의 천공 여부에 따른 골 이식재의 부피 변화율은 통계적으로 유의하지 않았다. 상악동 골 이식 후 발생 가능한 합병증으로는 감염, 상악동염, 상악동 점막의 천공, 구강 상악동 누공, 수술 후 상악에 발생하는 낭종 등이 있으며 이를 예방하기 위해 항생제, 항히스타민제, 충혈제거제(decongestant) 치료 및 적절한 처치가 필요하다[37]. 상악동 점막의 천공은 상악동 골 이식 중 생길 수 있는 가장 흔한 합병증이다. 상악동 골 이식 시 점막이 천공되는 경우는10-40%로 다양하게 발표되었다[28,18,38]. 5mm 이하의 작은 천공은 흡수가 빠른 교원질 막을 천

공 부위에 적용함으로써 쉽게 해결할 수 있으며, 그 이상의 커다란 크기의 천공 시 장기간 유지되는 견고한 교원질 막을 필요로 한다[39]. 본 연구에서 발생한 2례에서의 상악동 천공은 5 mm 이하의 작은 크기의 천공으로 CollaTape®를 천공 부위에 적용하였으며 이 후 통상적인 방법의 상악동 골 이식을 시행할 수 있었다. Misch는 상악동 점막이 천공되었을 경우 감염이 발생할 확률이 증가하므로 천공시 상악동 골 이식과 동시에 임플란트를 식립하는 것을피하는 것이 좋다고 하였다[28]. 본 연구에서는 1례에서는 즉시 식립을, 나머지 1례에서는 지연 식립을 시행하였으나 감염은 발생하지 않았다.

본 연구에서는 상악동의 골 치유 특성을 고려하여 자가골을 사용하지 않고 상품화된 동종골, 이종골, 합성골 이식재만으로 과도하게 흡수된 상악 구치부 치조제의 재건 및 임플란트 식립을 가능하게 하였으며 임상적으로 양호한 결과를 얻었다. 그러나 연구 대상의 개체 수가 적고 관찰기간이 짧아 향 후 지속적인 장기간의 추적 연구 및 이식골의 조직 표본을 채취하여 신생골 형성 및 성숙도를 관찰하는 추가적인 연구가 필요하리라 사료된다.

결 론

자가골을 사용하지 않고 상용화된 가공 이식재의 특성을 활용하여 상악동 골 이식 및 임플란트 식립 후 골 이식재의 부피 변화율을 골 이식재의 종류, 임플란트의 식립 시기, 사용된 임플란트의 종류, 상악동 점막의 천공 유무에 따라 비교 평가한 결과 다음과 같은 결과를 얻었다.

1. 상악동 골 이식에서 동종골(Puros®)을 단독 사용 시 다른 골 이식재를 혼합하여 사용하는 것에 비하여 많은 양의 골 이식재의 흡수가 발생하는 것으로 나타났다.
2. 임플란트의 식립 시기에 따라서 지연 식립을 시행하는 경우 즉시 식립의 경우보다 많은 골 이식재의 흡수가 발생하는 것으로 나타났다.
3. 상악동 골 이식 시 상악동 점막의 천공 발생 여부 및 식립한 임플란트의 종류에 따른 골 이식재의 흡수를 비교 평가 하였을 때 통계적으로 유의한 차이는 발견되지 않았다.

연구비 지원 및 사의

이 논문은 2011년도 원광대학교의 교비지원에 의해서 수행됨.

참 고 문 헌

1. Lundgren S, Andersson S, Gualini F et al. Bone reformation with sinus membrane elevation: a new surgical technique for maxillary sinus floor augmentation. Clin Implant Dent Relat Res 2004;6: 165-173.
2. Zitzmann NU, Schärer P. Sinus elevation procedures in the resorbed posterior maxilla. Comparison of the crestal and lateral approaches. Oral Surg Oral Med Oral Pathol Oral Radiol Endod 1998;85:8-17.
3. Jemt T. Implant treatment in edentulous maxillae: a 5-year follow-up report on patients with different degrees of jaw resorption. Int J Oral Maxillofac Implants 1995 May-Jun;10(3):303-11.
4. Smiler D.G et al. Sinus lift grafts and endosseous implants. Treatment of the atrophic posterior maxilla. Dent. Clin. North Am. 1992;36:151-88.
5. Tatum H. Maxillary and sinus implant reconstructions. Dent. Clin. North Am. 1986;30:207-229.
6. Boyne PJ, James RA. Grafting of the maxillary sinus floor with autogenous marrow and bone. J Oral Surg 1980;38:613-616.
7. Wallace SS, Froum SJ. Effect of maxillary sinus augmentation on the survival of endosseous dental implants. A systematic review. Ann. Periodontol. 2003;8:328-343.
8. Moy PK, Lundgren S, Holmes RE. Maxillary sinus augmentation: Histomorphometric analysis of graft materials for maxillary sinus floor augmentation. J. Oral Maxillofac. Surg. 1993;51:857-862.
9. Tadjoedin ES, de Lange GL, Lyaruu DM et al. High

concentrations of bioactive glass material (BioGran) vs. autogenous bone for sinus floor elevation. Clin Oral Implants Res 2002;13:428-436.
10. Kent JN, Block MS. Simultaneous maxillary sinus floor bone grafting and placement of hydroxy-lapatite-coated implants. J. Oral Maxillofac. Surg. 1989;47:238-242.
11. Loukota RA, Isaksson SG, Linnér EL et al. A technique for inserting endosseous implants in the atrophic maxilla in a single stage procedure. Br J Oral Maxillofac Surg 1992;30:46-49.
12. Haas R, Mailath G, Dörtbudak O et al. Bovine hydroxyapatite for maxillary sinus augmentation: analysis of interfacial bond strength of dental implants using pull-out tests. Clin Oral Implants Res 1998;9:117-122.
13. Johansson B, Grepe A, Wannfors K et al. A clinical study of changesin the volume of bone grafts in the atrophic maxilla. Dentomaxillofacial Radiology 2001;30:157.
14. Moy PK, Lundgren S, Holmes RE. Maxillary sinus augmentation: histomorphometric analysis of graft materials for maxillary sinus floor augmentation. J. Oral Maxillofac. Surg. 1993;51:857-862.
15. Tatum SA, Kellman RM. Cranial bone grafting in maxillofacial trauma and reconstruction. Facial Plast Surg 1998;14:117-129.
16. Jensen OT, Shulman LB, Block MS et al. Report of the Sinus Consensus Conference of 1996. Int J Oral Maxillofac Implants 1998;13 Suppl:11-45.
17. Trisi P, Rao W. The bone growing chamber: a new model to investigate spontaneous and guided bone regeneration of artificial defects in the human jawbone. Int J Periodontics Restorative Dent 1998;18:151-159.
18. Block MS, Kent JN. Sinus augmentation for dental implants: the use of autogenous bone. J. Oral Maxillofac. Surg. 1997;55:1281-1286.
19. Del Fabbro M, Testori T, Francetti L et al. Systematic review of survival rates for implants placed in the grafted maxillary sinus. Int J Periodontics Restorative Dent 2004;24:565-577.
20. Hürzeler M.B, Kirsch A, Ackermann KL et al. Reconstruction of the severely resorbed maxilla with dental implants in the augmented maxillary sinus: a 5-year clinical investigation. Int J Oral Maxillofac Implants 1996;11:466-475.
21. Hohlweg-Majert B et al. Qualitative and Quantitative Evaluation of Bony Structures Based on DICOM Dataset. J. Oral Maxillofac. Surg. 2011;69:2763-2770.
22. Jensen J, Kragskov J, Wenzel A et al. In vitro analysis of the accuracy of subtraction radiography and computed tomography scanning for determination of bone graft volume. J. Oral Maxillofac. Surg. 1998;56:743-748.
23. Block MS, Kent JN. Maxillary sinus grafting for totally and partially edentulous patients. J Am Dent Assoc 1993;124:139-143.
24. Nishibori M, Betts NJ, Salama H et al. Short-term healing of autogenous and allogeneic bone grafts after sinus augmentation: a report of 2 cases. J. Periodontol. 1994;65:958-966.
25. Urist MR. A bone morphogenetic system in residues of bone matrix in the mouse. Clin. Orthop. Relat. Res. 1973;210-220.
26. Valentini P, Abensur D, Wenz B et al. Sinus grafting with porous bone mineral (Bio-Oss) for implant placement: a 5-year study on 15 patients. Int J Periodontics Restorative Dent 2000;20:245-253.
27. Hench L. Bioceramics: from concept to clinic. Journal of the American Ceramic Society 1991.
28. Misch CE. Contemporary Implant Dentistry. Implant Dentistry 1999;8:90.
29. Hatano N, Shimizu Y, Ooya K. A clinical long-term radiographic evaluation of graft height changes after maxillary sinus floor augmentation with a 2:1 autogenous bone/xenograft mixture and simultaneous placement of dental implants. Clin Oral Implants Res 2004;15:339-345.
30. Rodriguez A. Maxillary sinus augmentation with deproteinated bovine bone and platelet rich plasma with simultaneous insertion of endosseous implants. J. Oral Maxillofac. Surg. 2003;61:157-163.
31. Hallman M, Cederlund A, Lindskog S et al. A clinical histologic study of bovine hydroxyapatite in

combination with autogenous bone and fibrin glue for maxillary sinus floor augmentation. Results after 6 to 8 months of healing. Clin Oral Implants Res 2001;12:135-143.
32. Iezzi G, Scarano A, Mangano C et al. Histologic results from a human implant retrieved due to fracture 5 years after insertion in a sinus augmented with anorganic bovine bone. J. Periodontol. 2008;79:192-198.
33. Testori T et al. A multicenter prospective evaluation of 2-months loaded Osseotite implants placed in the posterior jaws: 3-year follow-up results. Clin Oral Implants Res 2002;13:154-161.
34. Block MS, Kent JN, Kallukaran FU et al. Bone maintenance 5 to 10 years after sinus grafting. J. Oral Maxillofac. Surg. 1998;56:706-15.
35. Wannfors K, Johansson B, Hallman M et al. A prospective randomized study of 1- and 2-stage sinus inlay bone grafts: 1-year follow-up. Int J Oral Maxillofac Implants 2000;15:625-632.
36. Stricker A, Voss PJ, Gutwald R et al. Maxillary sinus floor augmention with autogenous bone grafts to enable placement of SLA-surfaced implants: preliminary results after 15-40 months. Clin Oral Implants Res 2003;14:207-212.
37. Moses J. Sinus lift complications: avoiding problems and finding solutions. Dental implantology. 1997.
38. Timmenga NM, Raghoebar GM, Boering G et al. Maxillary sinus function after sinus lifts for the insertion of dental implants. J. Oral Maxillofac. Surg. 1997;55:936-940.
39. Pikos MA. Maxillary sinus membrane repair: update on technique for large and complete perforations. Implant Dentistry 2008;17:24-31.

Evaluation of the Volume Changes of Grafted Bone Materials in Sinus Augmentation Procedure Using Dental Cone-beam CT

Byung-Hun Ohn, Hwa-Kyeong Seon, Young-Deok Chee

Department of Oral and Maxillofacial Surgery, Sanbon Dental Hospital, Wonkwang University

To evaluate the 3-dimensional features of the grafted bone with maxillary sinus augmentation and to assess the relation between the degree of bone resorption and the type of bone grafting source and implant, and the operation method. A retrospective chart review of patients receiving sinus augmentation procedures for implant positioning was conducted: radiographic analysis of the volume and area of bone grafts was performed. The volumetric remodeling－measured at 6 months after implant positioning as the percentage of residual bone graft－was correlated to type of graft materials and operation methods. 53 dental implants positioned with sinus bone graft in 15 patients at Wonkwang University Sanbon Dental Hospital. Computed tomography scans,taken implant positioning after 6 months, showed greater resorption values for the group of Puros® graft alone from the group of mixed with Puros® and various bone graft ($P<0.05$, respectively). And resorption values according to operation methods have statistically significant difference($P<0.05$). Volume change ratio of bone graft showed greater values for the group of delayed implant position from the group of simultaneously implant placement with bone graft. Retrospective data analysis shows that the method of graft with Puros® alone may occur greater resorption of graft materials than mixed graft material with Puros® and other graft materials. The group of simultaneously implant placement with bone graft also display smaller resorption ratio of bone graft than the group of delayed implant placement.

Key words: Dental implant, Maxillary sinus augmentation, Bone resorption, Cone-beam CT

Correspondence to: Prof. Young-deok Chee
Department of Oral & Maxillofacial Surgery, Sanbon dental hospital, College of Dentistry,
Wonkwang University, 1142, Sanbon-dong, Gunpo-city, Gyeonggi-do, 435-040, Republic of Korea.
Fax: +82-31-390-2777, E-mail: omschee@wku.ac.kr
Received: November 26, 2012, Last Revision: March 7, 2013, Accepted: March 25, 2013