마그네슘 양극산화 임플란트의 성공률에 관한 전향적 임상연구

[1]강릉원주대학교 치과대학 보철학교실 및 구강과학연구소
[2]강릉원주대학교 치과대학 치주과학 교실 및 구강과학연구소

임소민[1] · 김대곤[1] · 박찬진[1] · 조리라[1] · 엄흥식[2] · 이재관[2]

마그네슘 양극산화 임플란트는 동물실험에서 우수한 골반응을 나타내었지만 이에 대한 임상 연구는 전무하다. 본 연구에서는 마그네슘 양극산화 임플란트의 단기간 성공률 및 안정성, 변연골 흡수량을 평가하고자 하였다. 강릉원주대학교 치과병원의 임상시험위원회의 승인을 거쳐 건강한 부분 무치악 환자에게 마그네슘 양극산화 임플란트를 식립한 후 일반적인 프로토콜에 따라 보철 치료를 시행하였다. 1차 수술, 2차 수술, 보철물 시적, 하중 후 1개월, 3개월, 6개월 평가를 시행하였으며, 매회 내원 시 임플란트 안정지수(Implant stability quotient, ISQ)를 측정하고 구내 치근단 방사선 사진에서 변연골 흡수량을 산출하였다. 반복측정이 있는 분산분석법을 이용하여 통계적 분석을 시행하였다.

총 50명에게 식립된 101개의 임플란트 중 골유착에 실패한 임플란트는 없었으며, 하중 후 6개월 성공률은 100%였다. 평균 ISQ는 시간이 경과함에 따라 증가하였으며 여성보다 남성에서, 상악보다 하악에서 높게 나타났다 (P<.05). 하중 6개월 후 골질이 양호할수록, 고정체 직경이 클수록 높은 ISQ 값을 보였다 (P<.05). 하중 후 6개월간 평균 변연골 흡수량은 0.26 mm로 관찰되었으며 하악보다 상악에서, 여성보다 남성에서 더 많은 흡수가 관찰되었다.

본 연구의 마그네슘 양극산화 임플란트의 6개월 성공률은 100%이며, 낮은 골질에서도 우수한 골유착이 관찰되었다. 안정성과 변연골 수준 또한 만족스러운 결과를 보였지만 더욱 장기적인 임상연구가 필요하다고 사료된다.

주요어: 마그네슘 양극산화 임플란트, 변연골 흡수, 성공률, 임플란트 안정 지수, 전향적 임상 연구
(**구강회복응용과학지** 2011:27(1):25~39)

서 론

치과용 임플란트의 성공기준은 많은 논문에서 제시되어 왔으며 이를 기준으로 다양한 임플란트에 대한 임상적인 평가가 이루어져 왔다.[1-3] 그 중 1986년 Albrektsson 등[2]의 성공기준은 오늘날에도 많은 연구들과 실제 임상에서 널리 사용되고 있으며, 구체적인 내용은 다음과 같다. (1) 개개의 임플란트의 동요가 없는 경우, (2) 방사선 사진상 임플란트 주위의 방사선투과성 소견이 없는 경우, (3) 하중 1년 후 골흡수량이 0.2 mm 미만인 경우, (4) 지속적이거나 비가역적인 동통,

교신저자: **조리라**
강릉원주대학교 치과대학 치과보철학교실, 강원도 강릉시 강릉대학로 1번지, 201-702, 대한민국.
Fax: + 82-33-640-3103, E-mail: lila@gwnu.ac.kr
원고접수일: 2010년 12월 23일, 원고수정일: 2011년 01월 10일, 원고채택일: 2011년 03월 25일

감염, 지각이상, 하악관의 침범 등의 증상이 없는 경우, (5) 5년간 관찰기간에 85% 이상 성공률, 10년간의 기간 동안 80% 이상의 성공률 등이다. 이후 1990년대에 들어서면서, 보다 엄격한 성공기준이 제시되었으며 하중 후 첫 1년간 1 mm 이하의 변연골 흡수가 성공의 기준으로 추가되었다.[4-6]

1998년 Albrektsson 등[7]은 임플란트의 성공을 판단할 때 분명한 기준(criteria)이 있어야 하며, 중요한 성공 기준으로서 골수준(bone level)과 동요도 검사를 제시하였다. 성공을 판단할 때 파노라마 방사선 사진을 사용하여 골수준을 평가한다면 정확한 측정값을 기대하기 어려우며, 골수준 측정결과에서 다수 측정자의 측정치가 ± 0.5 mm 혹은 그 이하의 측정오차를 나타내는 것이 적절하다고 기술하였다. 또한 보철물 또는 지대주(abutment)가 체결된 상태에서 동요도를 측정하면 오차를 유발할 수 있으므로, 기능 중인 임플란트의 고정체(fixture)에 직접 연결하여 동요도 검사를 시행하는 것을 권장하였다.

최근 30년 동안 골유착을 향상시키기 위한 수많은 임플란트의 표면처리 방법이 연구되고 제품이 개발되어 왔다. 이러한 방법들은 빠른 골유착을 유도하여 하중 부여시기의 단축을 목적으로 하지만, 이를 통한 장기적인 성공률의 증진 또한 기대되고 있다.

이전의 연구들은 더욱 '거친' 표면을 형성하는 방법에 주목해왔으며, 거칠기가 증가할수록 골과 반응할 수 있는 표면적이 넓어지지만 구강 내에 노출 시 치태(plaque) 형성과 염증 발생이 증가하는 소견이 관찰되었다.[8-10] Albrektsson 등[10]에 의하면 표면처리를 통해 거칠기를 증가시킨 임플란트는 유의하게 강한 골결합을 보이지만 S_a가 약 1.5 ㎛의 거칠기일 때 가장 강한 생역학적 결합을 보이며, 1.5 ㎛ 이상 시 골유도가 약하고 과도한 거칠기(S_a > 2.0 ㎛)를 가지면 임플란트 주위염 발생 가능성이 증가한다고 하였다. 그러므로 현재 시판되는 임플란트에는 적절한 표면조도(moderate roughness, S_a 1.0~1.5 ㎛)가 주로 적용되고 있다.

적절한 거칠기에 대한 결론이 모아지면서 현재는 티타늄 산화막(TiO_2)의 마이크론 단위의 지형학적인 특성 뿐만 아니라 화학적 특성의 변화에 대한 연구들이 진행되고 있다.[11,12] 골과 직접 접촉하는 티타늄 산화막은 임플란트의 생체적합성을 좌우하므로, 생체불활성(bioinert) 상태인 산화층의 화학적 조성을 변화시킴으로써 생체활성적인 표면을 형성하여 골반응을 촉진시킬 수 있다는 것이다.[13] 표면 산화층에 칼슘(Ca), 마그네슘(Mg), 황(S), 인(P) 등 생활성 이온을 포함시키는 많은 연구가 진행되었으며 이러한 이온을 함유시킨 임플란트는 골반응의 향상과 치유기간을 단축시킬 가능성이 있다고 보고되고 있다.[14-18]

그 중 마그네슘(Mg)은 생체 내에서 Ca, Na, K 다음으로 많은 양이온 생활성 금속으로서, 골조직, 연골조직, 근육, 세포외액 등에 존재하면서 많은 생체화학반응에 관여하고 있다. Zreiqat 등[19]에 의하면 마그네슘 이온이 포함된 티타늄 합금에서 인간 골유래 세포(osteoprogenitor cell)의 세포 내 신호전달경로의 활성화가 증가하여 파골세포보다는 조골세포로 분화함이 관찰되었다. 또한 Abed 등[20,21]은 마그네슘 이온을 첨가한 세포배양액에서 인간 MG63 골모양세포의 분화가 유의하게 증가함을 보고하였다.

여러 표면 개조 기술 중 전기화학적으로 금속표면에 산화층을 형성하는 양극산화법은 산화층에 마그네슘 이온을 함유시킬 수 있는 방법 중 하나이다. 양극산화법을 적용할 때 전류, 전압, 전해질 용액 등 조건의 변화를 통해 티타늄 산화층의 두께(200-1000 nm), 화학조성, 결정구조, 미세 다공성 구조(기공(pore)의 크기, 형태, 밀도 등), 거칠기 등 표면적 성질을 다양하게 조절할 수 있다.[22]

2005년 Sul 등[23]은 마그네슘 양극산화 임플란트의 표면은 골반응을 향상시키는 표면적 성질을 가지며, 특히 표면 화학적 성질이 골반응에 중요하다고 주장하였다. 전압, 전류 등 조건을 다양하게 하여 마그네슘 양극산화 표면의 성상과 조성을 다양하게 부여하여 골반응을 비교한

결과, 최적의 골반응을 유도하는 적절한 표면 마그네슘 이온 농도, 다공성 형태, 산화층 두께, 결정구조, 거칠기 등을 확인하였다. 티타늄 산화막 기질의 상대적 마그네슘 이온농도는 약 9%가 적절하며 산화층 두께는 약 1000-5000 nm, 24%의 다공성, 0.8 ㎛의 표면거칠기를 추천하였다. 본 연구에 사용된 임플란트는 이와 같은 이상적 조건을 양극산화 임플란트 표면에 구현하였으며, 제조사의 설명에 의하면 아나타제(anatase)형과 루틸(lutile)형이 혼합된 결정구조를 지니고 3~4 ㎛의 산화막 두께로 제작된다.

마그네슘 양극산화 임플란트에 대한 많은 동물실험 또한 진행되어 왔다.[13,16,23-27] Kim 등[24]의 연구결과에 따르면 비글견의 악골에 마그네슘 양극산화 임플란트를 식립하여 조기 하중(early loading)을 가하였을 때, 표면처리를 시행하지 않은 임플란트보다 높은 수치의 골-임플란트 계면 접촉이 관찰되었다고 한다. 마그네슘 함유 여부만 차이를 두고 다른 표면 특성을 유사하게 부여한 양극산화 임플란트를 비교한 실험실 연구에서, 토끼의 대퇴골에 식립한 마그네슘 양극산화 임플란트가 이온을 함유하지 않은 양극산화 임플란트보다 약 2배 이상 높은 뒤틀림 제거력을 보였다.[18] 그러나 이 연구에서는 모두 실험실에서 제작한 임플란트를 사용하였다. 현재 사용하고 있는 TiUnite (Nobel Biocare, Gothenburg, Sweden), Osseotite (Implant Innovation, West Palm Beach, USA) 등의 상용 임플란트와 실험실에서 제작한 마그네슘 양극산화 임플란트를 토끼의 경골에 식립하여 비교한 논문에서도 식립 후 3~6주가 경과하였을 때 마그네슘 양극산화 임플란트가 유의하게 높은 뒤틀림 제거력과 신생골 형성을 나타내었다.[26] 즉, 골친화성 화학적 표면 특성에 의해 식립 6주까지 빠르고 강한 생화학적 골유착을 촉진하여 치유기간을 단축시키고 즉시 또는 조기하중의 성공률을 높일 수 있다는 것을 의미한다. 또한 마그네슘 이온은 임플란트 표면에서 골조직으로, 칼슘이온과 인 이온은 골조직에서 임플란트 표면으로의 이동이 관찰되었다.[16] 이는 마그네슘 양극산화 임플란트 표면에서 화학적 골유착이 일어난다는 가설을 뒷받침하는 결과이다.

현재 실험실 연구 및 동물실험에서 마그네슘 양극산화 임플란트가 우수한 생활성을 나타내고 있지만 임상에 적용 시 이러한 효과가 그대로 나타나는지에 대한 임상시험 연구는 없는 상황이다. 그러므로 본 연구의 목적은 마그네슘 양극산화 임플란트의 생체 내 적합성 확인 및 임상적 자료 구축을 위해 단기간 성공률 및 안정성, 골흡수량을 평가하는 것이다.

연구 재료 및 방법

1. 피험자 선정

2008년 6월부터 2009년 5월까지 강릉원주대학교 치과병원 치주과와 보철과에 내원한 부분 무치악 환자 중, 임플란트 식립을 원하며 임상시험 지원을 원하는 환자를 대상으로 임상시험을 시행하였다. 본 연구는 강릉원주대학교 치과병원 임상시험위원회의 승인(IRB 2008-07)을 거쳤다. 지원한 환자들의 병력, 치과력, 습관을 조사하고 임상검사 및 피험자 적합성 평가를 시행하였다. 심한 악간관계 부조화, 저작 장애, 광범위한 골이식, 수술이 곤란하거나 치유에 영향을 주는 전신질환에 해당하는 자는 연구대상에서 제외하였으며, 최종 선정된 피험자들은 임상시험에 관한 설명을 듣고 동의서를 작성하였다. 총 50명의 대상자 중 남성은 23명, 여성은 27명이었으며 연령은 23세에서 69세의 범위로 평균 51.0세였다.

2. 수술 및 보철과정

피험자의 예비인상을 채득하여 진단용 스텐트(diagnostic stent)를 제작 및 장착하고 촬영한 파노라마 방사선 사진을 통해 임플란트 식립을 계획하였다. 3명의 술자가 총 101개의 임플란트 M (Shinhung, Seoul, Korea)의 테이퍼형 고정체(tapered

Table I. Number of placed fixtures according to length and diameter

Length (mm)	Diameter (mm)				Total
	NP (3.3) 3.67*	RP (3.75) 4.12*	RP (4.0) 4.37*	WP (5.0) 5.37*	
8	0	1	8	2	11
10	2	5	21	19	47
12	2	10	24	6	42
14	0	0	1	0	1
Total (%)	4	16	54	27	101

* : Bevel diameter of fixture platform (mm, refer to Fig. 2a)
*NP: narrow platform, RP: regular platform, WP: wide platform

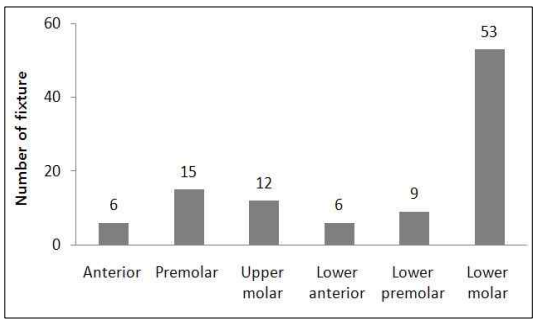

Fig. 1. Number of placed implants according to position in the jaw.

fixture)를 식립하였다. 식립한 임플란트 101개 중 4.0 mm (53.5%)의 직경과 10 mm (44.6%) 및 12 mm (39.6%) 길이의 비율이 상대적으로 높았다 (Table I, Fig. 1).

임플란트 식립(1차 수술) 시 Lekholm과 Zarb (1985)[28]의 기준에 따라 각 환자의 골질을 Type I-IV로 분류하여 기록하였다.

하악은 최소 3개월, 상악은 최소 6개월의 치유기간을 가진 후 임플란트를 노출시켜서 치유 지대주(healing abutment)를 연결하였다(2차 수술). 최소 3주의 연조직 치유기간 후 고정성 보철물을 제작하였으며, 하중 1개월, 3개월, 6개월 후 주기적 내원을 시행하였다.

3. 평가 방법

1차 수술, 2차 수술, 보철물 시적, 주기적 내원 시마다 임상검사를 시행하고 부작용 발생 여부를 관찰하였다.

1) 임플란트 안정성 평가

공명주파수분석(resonance frequency analysis, RFA)을 위해 Osstell™ (Integration Diagnotics, Gothenburg, Sweden)을 사용하여 임플란트 안정지수(Implant Stability Quotient, ISQ)를 측정하였다. 보철물 시적 후에는 보철물을 제거하여 측정하였으며, 측정 시 인접치 및 연조직이 접촉되지 않은 상태에서 3회를 측정 및 기록하고 평균값을 산출하였다.

2) 임상 증상 평가

임플란트 부위에 발생된 지속적이거나 비가역적인 증상 및 병적 증세 즉, 동통, 감염, 고정체의 하악관 침범 여부, 지각 이상 등을 평가하였다.

3) 방사선 투과상 평가

임플란트 2차 수술, 보철물 시적, 주기적 내원 시마다 평행촬영법으로 식립 부위의 구내 치근단 방사선 사진을 촬영하여 임플란트 고정체 주위의 방사선 투과상 유무를 평가하였다.

4) 골흡수량 평가

보철물 시적 및 주기적 내원 시마다 촬영한 구내 치근단 방사선 사진을 비교하여 임플란트 주변의 수직적 골흡수량을 평가하였다. 골수준의 변화를 보다 정확히 확인하기 위해 스캐너(Epson Expression 1680 pro, Seiko Epson corp., Nagano, Japan)를 이용하여 해상도 600 dpi, 회색조로 치근단 방사선 사진을 스캔하고 Adobe Photoshop 7.0 (Adobe Systems Incorporated, San Jose, USA) 프로그램을 사용하여 고정체의 근원심에서 골흡수량을 측정하였다. 임플란트 M은 내부연결형(internal type)으로서, 본 실험에서 사용한 테이퍼형 고정체는 첨단에서 상부로 갈수록 직경이 넓어지며, 상부의 플랫폼(platform)으로부터 사면(bevel)이 형성되어 있고 사면의 끝에서 최대 직경을 가지기 때문에 방사선 사진에서 명확한 형태로 관찰된다 (Fig. 2).

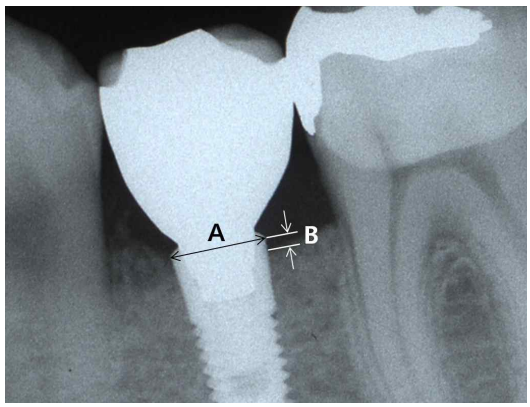

Fig. 3. References used to measure actual marginal bone loss.

그러므로 이 부위로부터 첫 번째 골-임플란트 접촉부위까지의 수직 거리를 임플란트의 장축과 평행하게 측정하였다. 또한 방사선 필름과 피사체 및 관구의 거리로 인해 상의 확대가 발생하므로, 고정체 상부의 실제 최대 직경을 기준으로 사진 상에서 측정된 상부의 최대 폭과 비교하여 다음의 비례식을 통해 확대율 보정을 시행하였다 (Table I, Fig. 3).

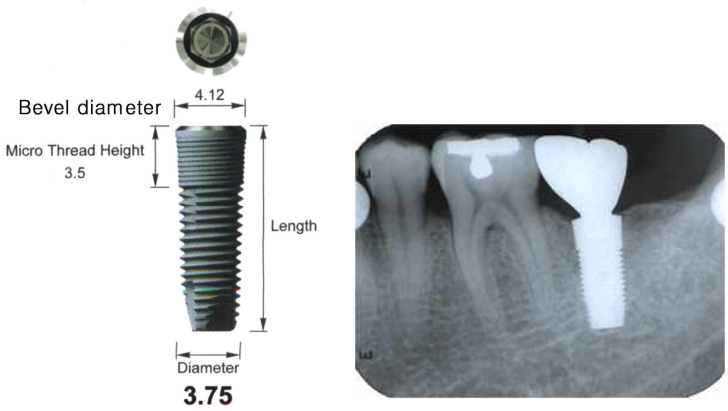

Fig. 2. (a) Illustration of the fixture (∅3.75 mm), (b) periapical radiograph of single implant-supported fixed prosthesis.

$$X = L \times B/A$$

X : 실제 골흡수량 (mm)
L : 실제 기준거리, 실제 고정체 상부의 최대 직경 (mm, Table I의 *)
A : 방사선 사진 상에서 계측된 기준거리 (mm)
B : 방사선 사진 상에서 계측된 골흡수량 (mm) 고정체 상부의 최대 직경 부위부터 변연골까지의 거리

4. 통계적 분석

임플란트 식립 시부터 6개월 후 검사 시까지 측정한 ISQ값을 성별, 식립 부위, 골질에 따라 반복측정이 있는 이원 분산분석법 (repeated measured two-way ANOVA)을 사용하여 통계처리 하였다. 또한 보철물 시적 시기부터 6개월 후 검사 시까지 측정한 골흡수량을 성별, 식립 부위에 따라 유의한 차이가 있는지에 대해 같은 분석법으로 평가하였다.

모든 통계는 SPSS 18.0 (SPSS Inc., Chicago, USA) 프로그램을 이용하여 시행되었으며, 분석 결과 얻어진 유의확률 값(α)이 0.05 이하일 경우 통계학적으로 유의하다고 평가하였다. 유의한 차이가 있는 경우 Turkey test를 이용하여 사후 검정을 시행하였다 (P <.05).

결 과

1. 임플란트 평가 결과

1) 임플란트 안정성

Osstell^{TM}을 사용하여 측정한 ISQ를 다양하게 분석한 결과는 다음과 같다.

(1) 전체 임플란트의 안정성

총 101개인 전체 임플란트의 평균 ISQ는 시간이 경과할수록 증가되는 양상을 보였으며, 특히 1차 수술에서 2차 수술까지 가장 큰 상승을 나타내었다 (Fig. 4).

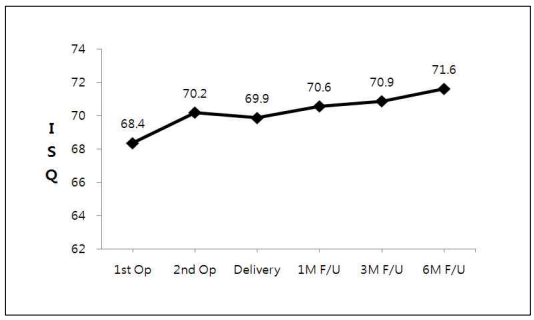

Fig. 4. Mean ISQ values of total implants. *1st Op: fixture insertion, 2nd Op: healing abutment connection, 1M F/U: 1 month follow-up, 3M F/U: 3 months follow-up, 6M F/U: 6 months follow-up.

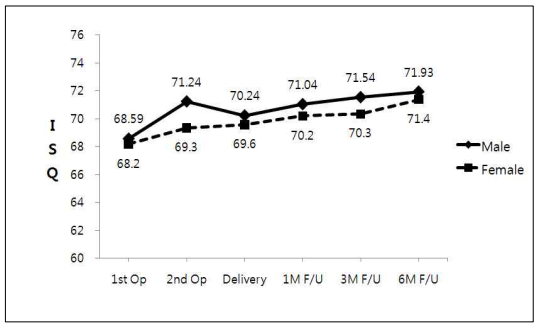

Fig. 5. Mean ISQ values according to gender. *1st Op: fixture insertion, 2nd Op: healing abutment connection, 1M F/U: 1 month follow-up, 3M F/U: 3 months follow-up, 6M F/U: 6 months follow-up.

(2) 성별에 따른 비교

총 101개의 임플란트 중 남성 23명에게 46개, 여성 27명에게 55개를 식립하였다. 남성과 여성에 따라 ISQ를 비교 시, 전반적으로 남성이 여성에 비해 ISQ가 높았으나 유의한 차이는 없었다 (P =.28, Fig. 5).

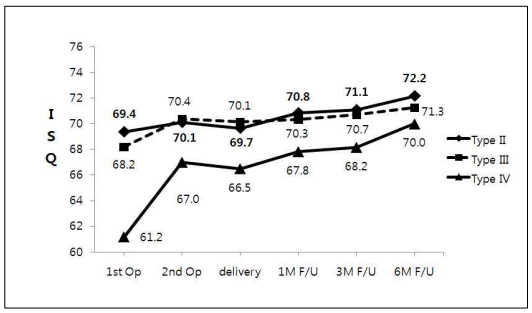

Fig. 6. Mean ISQ values according to bone quality (classification of Lekholm and Zarb28).
*1st Op: fixture insertion, 2nd Op: healing abutment connection, 1M F/U: 1 month follow-up, 3M F/U: 3 months follow-up, 6M F/U: 6 months follow-up.

(3) 골질에 따른 비교

Lekholm과 Zarb[28]의 기준에 의해 Type I-IV로 분류한 골질에 따라 임플란트의 그룹을 나누었다. Type I은 없었으며, Type II에 38개, Type III에 57개, Type IV에 6개의 임플란트를 식립하였다.

이에 따른 ISQ를 비교해보면, 최종 측정 시 골질에 따라 ISQ가 달라지는 전형적인 증상을 나타내었으며 (P =.00), 특히 Type IV 골질에서 1차 수술과 2차 수술 사이에 ISQ가 크게 증가된 것을 관찰할 수 있었다. 즉, 초기 고정력이 나쁘더라도 치유가 진행됨에 따라 고정력이 상당히 향상되었음을 의미한다 (Fig. 6).

(4) 악골에 따른 비교

상악에 총 33개, 하악에 총 68개의 임플란트를 식립하였다. 전반적으로 하악보다 상악의 ISQ가 유의하게 더 낮다 (P =.00). 또한 1차 수술에서 2차 수술까지의 ISQ 상승치가 가장 높았으며 (P =.00), 보철물 장착 후와 하중 6개월 후를 비교 시 상·하악 모두 ISQ가 증가하였다 (P =.00, Fig. 7).

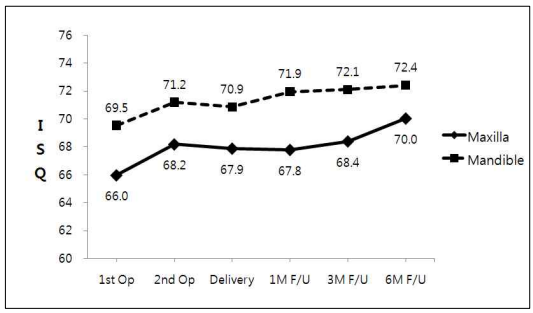

Fig. 7. Mean ISQ values according to jaw type.
*1st Op: fixture insertion, 2nd Op: healing abutment connection, 1M F/U: 1 month follow-up, 3M F/U: 3 months follow-up, 6M F/U: 6 months follow-up.

(5) 식립 부위에 따른 비교

ISQ를 전치부, 소구치부, 대구치부로 나누어 분석하였다. 전치부 12개, 소구치부 24개, 대구치부 65개를 각각 식립하였으며, 모든 기간 동안 대구치부, 소구치부, 전치부 순으로 ISQ가 높았다 (P =.00). 의외로 전치부에서 ISQ가 낮게 측정되었지만 대상 수가 12개이며, 구치부(65개)와

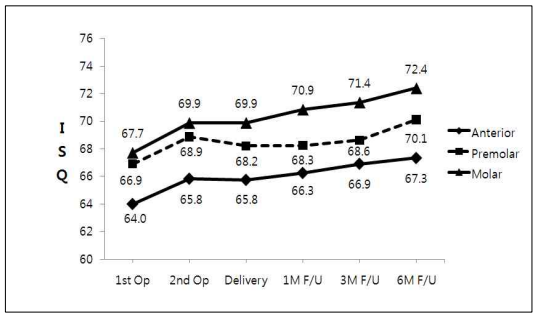

Fig. 8. Mean ISQ values according to installation position.
*1st Op: fixture insertion, 2nd Op: healing abutment connection, 1M F/U: 1 month follow-up, 3M F/U: 3 months follow-up, 6M F/U: 6 months follow-up.

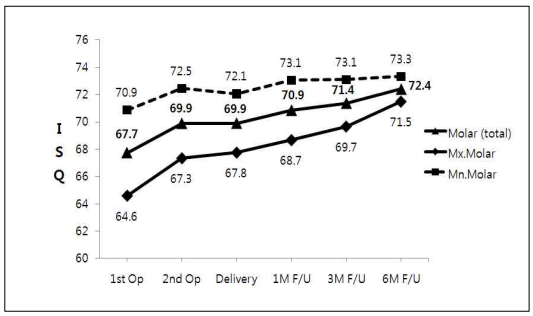

Fig. 9. Mean ISQ values according to jaws of molar region.
*Mx.Molar: maxillary molar, Mn.Molar: mandibular molar.

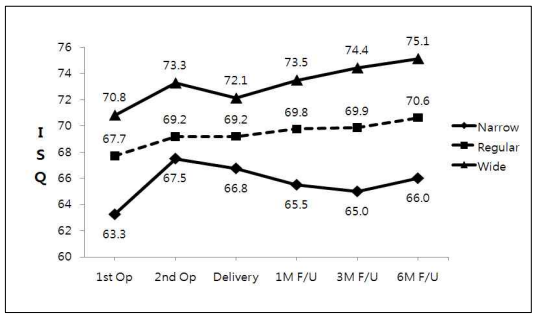

Fig. 10. Mean ISQ values according to fixture diameter.
*Narrow: narrow platform (∅3.3 mm), Regular: regular platform (∅3.75 mm, 4.0 mm), Wide: wide platform (∅5.0 mm).
*1st Op: fixture insertion, 2nd Op: healing abutment connection, 1M F/U: 1 month follow-up, 3M F/U: 3 months follow-up, 6M F/U: 6 months follow-up.

대상 수 차이가 크므로 결과의 신뢰성은 높지 않다 (Fig. 8). 대구치를 다시 하악과 상악으로 나누어 분석해 보았다. 하악 대구치부의 ISQ는 초기에 높으며 서서히 증가하거나 정체 양상을 나타내는데 반해 상악 대구치부에서는 초기에 낮지만 가파른 상승선을 그리고 있음을 알 수 있다 (Fig. 9).

(6) 직경에 따른 비교

고정체는 3.3 mm인 좁은 직경(narrow platform)이 4개, 3.75 mm와 4.0 mm인 일반 직경(regular platform)이 70개, 5.0 mm인 넓은 직경(wide platform)이 27개가 식립되었다.

직경에 따른 ISQ 차이를 비교하였을 때, 직경이 클수록 높은 ISQ를 보였다 (P =.00). 좁은 직경은 전반적으로 초기 고정력도 좋지 않고 추후 유지 관찰 시에도 ISQ가 다소 감소하는 것이 관찰되었다. 그러나 대상 수가 4개이므로, 결과의 신뢰성은 매우 낮은 편이다. 반면 중간 직경은 ISQ가 일정하게 증가하는 양상을 보이며, 넓은 직경은 초기 고정력도 우수할 뿐 아니라 추후의 안정성도 양호한 결과를 나타냈다 (Fig. 10).

(7) 길이에 따른 비교

고정체는 8 mm가 11개, 10 mm가 47개, 12 mm가 42개, 14 mm가 1개 식립되었다. 길이에 따른 ISQ 차이를 비교하였을 때, 가장 긴 14 mm가 가장 낮은 값을 보였으나 개체수가 1개로 결과를 전혀 신뢰할 수 없다. 또한 고정체의 길이는 ISQ 값에 유의한 영향을 미치지 않았다 (P =.21).

2) 임상 증상 평가

임플란트 2차 수술, 보철물 시적 및 주기적 내원 3회 동안 지속적이거나 비가역적인 증상 및 증세 즉, 동통, 감염, 고정체의 하악관 침범 여부, 지각 이상 등은 관찰되지 않았다.

3) 방사선 투과상 평가

임플란트 2차 수술, 보철물 시적, 주기적 내원 시 모두 구내 치근단 방사선사진 상에서 임플란트 고정체 주위의 방사선 투과상이 관찰되지 않았다.

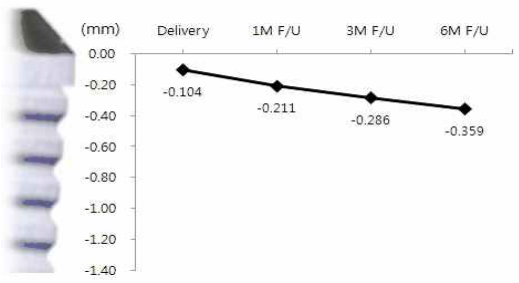

Fig. 11. Mean marginal bone level of total implants.
*1M F/U: 1 month follow-up, 3M F/U: 3 months follow-up, 6M F/U: 6 months follow-up.

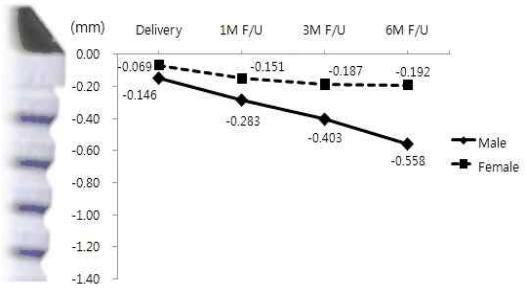

Fig. 12. Mean marginal bone level according to gender.
*1M F/U: 1 month follow-up, 3M F/U: 3 months follow-up, 6M F/U: 6 months follow-up.

4) 골흡수량 평가

보철물 시적 및 주기적 내원 시마다 촬영한 구내 치근단 방사선사진을 비교하여 임플란트 주변의 수직적 골흡수량을 평가하였다. 이번 연구에서 식립 시 고정체가 미세나사산까지 완전히 골에 묻혔다는 것을 전제로 하였을 때, 전체 임플란트의 골흡수량은 보철물 시적 시 평균 0.1 mm였으며, 6개월 후 내원 시 평균 0.36 mm였다. 즉, 보철물 장착 후 6개월 간의 골흡수량은 0.26mm로서 우수한 결과를 얻었다 (Fig. 11). 그러나 13개의 임플란트에서 하중 후 6개월 내원 시 평균 골흡수량이 1 mm 이상 관찰되었다.

성별에 따라 분류하여 비교하였을 때 전반적으로 여성이 남성보다 높은 변연골 수준이 관찰되었다 (P =.03, Fig. 12). 악골에 따라 분류하여 비교하였을 때 일반적으로 골질이 좀 더 불량한 상악에서 하악보다 낮은 골수준이 관찰되었으나 유의한 차이는 없었다 (P =.55, Fig. 13).

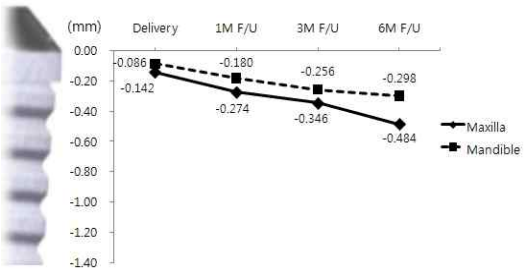

Fig. 13. Mean marginal bone level according to jaw type.
*1M F/U: 1 month follow-up, 3M F/U: 3 months follow-up, 6M F/U: 6 months follow-up.

5) 임플란트 성공률 평가

본 연구의 임상시험 결과에 1986년 Albrektsson 등[2]의 성공기준을 적용한다면, 신흥 임플란트 M의 하중 후 6개월 성공률은 100%이며 실패율은 0%이다. 그러나 만약 더욱 엄격한 성공기준[4-6]을 적용한다면, 하중 6개월 후 1 mm 이상의 골흡수를 보인 임플란트로 인해 성공률은 87.1%, 생존률은 100%, 실패율은 0%로 정의할 수 있다.

총괄 및 고안

마그네슘 양극산화 임플란트에 대한 많은 동물실험을 통해 더 높은 골-임플란트 접촉율, 뒤틀림 제거력, 신생골 형성 등이 관찰되었다.[13,16,

[23-27] 이러한 연구결과는 더욱 빠르고 강한 골유착을 일으킴으로써 치유기간을 단축시키고 즉시 또는 조기 하중의 가능성을 증진시킴을 의미한다. 그러나 임상시험은 전무한 상황이기 때문에, 본 연구에서는 임플란트의 성공기준[2]을 토대로 마그네슘 양극산화 임플란트의 성공률을 평가하였다.

구내 치근단 방사선 사진은 임플란트 주위의 변화를 관찰하기 위해 널리 사용되고 있다.[29] 특히 임플란트 주위의 변연골 수준을 평가 시, 구내 치근단 방사선 사진이 탐침(probing)보다 더욱 정확한 측정법으로서 추천된다.[30] 일반적으로 명확한 기준점으로부터 첫 골-임플란트 접촉부까지의 거리를 측정하지만,[29,31,32] 피사체와 필름 간 거리, 필름의 휨 등은 상 변형을 일으키고 이로 인해 측정값의 오차가 발생할 수 있다. 근래에 개발된 치과용 콘빔형 전산화 단층촬영(Cone beam computed tomograph, CBCT) 등의 영상 촬영법은 촬영한 2차원 영상을 3차원 영상으로 재구성하여 임플란트 부위를 평가할 수 있는 장점이 있다. 그러나 구내 치근단 방사선사진이 보다 경제적이고 사용이 편리하며 방사선 조사량이 적다. 또한 구내 방사선 사진과 CBCT에서 측정한 골수준의 정확성을 비교한 연구에서 두 방법은 유의한 차이가 없음이 보고되었다.[29] 이를 토대로 본 연구에서는 구내 치근단 방사선 사진을 이용하여 골흡수량을 평가하였으며, 촬영 시 발생할 수 있는 상 변형으로 인한 오차를 최소화하기 위해 골수준 측정값의 확대율 보정을 시행하였다.[31,32]

구내 치근단 방사선사진에서 얻을 수 있는 또 하나의 정보는 고정체 주위의 방사선 투과상 유무이다. 이는 골유착 상실을 감지할 수 있는 기준이지만,[2] 모든 실패한 임플란트에서 관찰되는 것은 아니며 Becker 등[33]은 총 36개의 실패한 임플란트 중 4개(12%)에서 방사선투과상이 관찰되지 않았다고 보고하였다.

그런 의미에서 임플란트 동요도는 방사선 투과상보다 명확한 임상적인 실패 기준이 될 수 있다. 고정체의 동요도는 골유착 상실의 마지막 단계에서 발생하기 때문에 임플란트 주위염 또는 골유착 상실이 진행되었다고 하더라도 부분적인 골-임플란트 접촉이 남아있다면 동요도는 감지되지 않는다. 그러나 골유착 면적이 감소할수록 임플란트의 안정성 또한 감소하므로 이는 임플란트의 예후를 평가하는 기준으로 사용된다.[34] 그러므로 본 연구에서는 임플란트 안정성을 평가하는 방법 중 가장 정확하고 재현성이 높은 방법으로 평가받는 공진주파수분석을 통해 ISQ를 측정하여, 임플란트의 동요도 유무 및 안정성을 평가하였다. 또한 주기적 내원 시 상부 보철물 및 지대주를 모두 제거하고 Osstell^{TM}의 변환기(transducer)를 고정체에 직접 연결하여 ISQ를 측정함으로서 오차를 최소화하였다.[7]

2009년 Sul 등[27]에 의하면, 임플란트 표면처리는 ISQ에 영향을 준다. 표면조도를 부여한 임플란트보다 화학적 조성을 변화시킨 임플란트에서 높은 ISQ값이 측정되었으며, 특히 양이온(마그네슘)을 처리한 표면이 음이온(인)을 처리한 TiUnite 보다 ISQ가 높았다.

이번 연구에서 하중 6개월 후 평균 ISQ는 71.6였는데, Fischer 등에 의하면 TiUnite의 하중 6개월 후 ISQ는 65.0 정도라고 한다.[35] 본 연구 결과 ISQ는 점차 증가하는 선형 패턴을 보였다. 이러한 시간에 따른 변화는 골조직의 변화에 따른 결과로 설명할 수 있다. 임플란트 식립 후 골개조와 골유착은 임플란트 안정지수를 변화시킬 수 있다.[36] 식립 후 초기에 수술적 외상으로 인해 손상된 골이 흡수되면서 ISQ가 감소하다가, 골개조가 진행되면서 골유착 면적이 증가할수록 안정 지수 또한 증가하는 양상이 여러 연구를 통해 보고되었다.[36-38]

임플란트 식립 시 피질골이 두꺼울수록, 골질이 우수할수록 초기 안정성이 증가하는 경향이 관찰된다.[39] 본 연구의 결과에서도 마찬가지로 Lekholm과 Zarb[28]의 골질 Type II, Type III, Type IV 순으로 임플란트 식립 시 ISQ가 높게 측정되었다.

식립 부위별로 골질을 비교해보면 일반적으로

하악보다는 상악, 특히 상악 구치부가 피질골이 얇으며 해면골 비율이 높으므로, 타 부위보다 골질이 나쁘다.[38] Glauser 등[37]의 임상 연구에서 상악 구치부의 하중 후 1년 성공률은 66%로, 91%인 다른 부위보다 현저히 낮은 결과가 관찰되었다. 이러한 선현들의 연구로 상악의 골질이 하악보다 열등함을 알 수 있다. 본 연구에서도 이와 마찬가지로 상악이 하악보다, 상악 구치부가 하악 구치부보다 식립 초기 뿐 아니라 6개월 후에도 전반적으로 낮은 ISQ가 측정되었다.

성별에 따른 ISQ에 대해, Östman 등[38]은 식립 시 남성이 여성보다 더 높은 값을 보인다고 하였으나, Kessler-Liechti 등[40]의 연구결과에서는 성별에 따른 차이가 나타나지 않는다고 하였으며 본 연구에서도 남성이 여성보다 높은 ISQ 값을 보였지만 통계적으로 유의하지 않았다.

ISQ와 임플란트 직경 간의 관계는 아직 논란의 여지가 있다. 직경이 넓을수록 안정성이 높은 경향이 보고된 바 있으며,[38,40] 본 연구에서는 직경이 넓을수록 초기 고정력도 우수할 뿐만 아니라 시간이 경과해도 안정성에서 명확한 차이를 보였다. 이는 직경이 식립 직후 초기 고정력에만 영향을 준다는 주장[41,42]이나 직경과 임플란트 안정지수는 무관하다는 주장[43]과는 다른 결과이다. 하지만 임플란트의 형태, 표면처리 등이 서로 다른 연구를 수평적으로 비교하기는 어렵다.

이번 연구에서 하중 6개월 동안의 평균 골흡수량은 0.26 mm였다. 이는 첫 미세나사산(microthread) 정도까지의 매우 적은 수치이다. 비록 관찰기간은 다르지만, TiUnite의 1년 후 골흡수량은 0.5 mm,[34] 1.06 mm[36] 등으로 보고된 바 있다.

골흡수에 대한 원인으로 여러 가지를 고려해 볼 수 있으나, 보철물 시적 후 하중 6개월까지의 골흡수 양상만을 평가하였으므로 식립 시 수술적 외상 등의 요소는 배제해야 한다. 하중 후 조기 골흡수의 원인으로 조기접촉, 비기능적 습관, 지나친 교합력 등 임플란트의 과부하를 고려할 수 있다.[44] 또한 Hansson[45]은 미세나사산이 2 mm 이상 노출되어 식립되었을 때 또는 다른 이유로 미세나사산 주위의 골흡수가 일어났을 때 변연골에 가해지는 응력(stress)이 증폭됨을 증명한 바 있다. 이로 미루어 볼 때 골폭경에 따른 임플란트 선택 및 식립 깊이가 신중하게 고려되어야 할 것으로 사료된다.

Calsson[46]은 저작력, 이갈이, 캔틸레버 길이와 같은 응력과 연관된 요소보다 흡연, 관리되지 않은 구강 위생상태, 치주질환 등이 임플란트 주변골의 흡수에 더 큰 영향을 미치며, 여러 요소들이 복합되어 골흡수가 발생된다고 하였다. 본 연구의 피험자들은 주기적 내원 시 구강 위생 관리를 병행하였으므로 이러한 요소들의 영향을 최소화 하였으나, 지속적인 흡연 또는 자가 위생관리 능력 등으로 인한 한계가 있다는 점을 간과할 수 없다.

본 연구에서는 임플란트 식립 시 고정체가 미세나사산까지 완전히 골에 묻혔다는 것을 전제로 하였기 때문에, 마그네슘 양극산화 표면 및 미세나사산이 시작되는 고정체 상부의 최대 직경 부위를 기준으로 골흡수량을 측정하였다. 그러나 실제로 식립 시 골의 형태가 불규칙하기 때문에, 만약 미세나사산이 일부 노출된 상태로 식립되었거나 혹은 미세 나사산이 더욱 깊이 식립되었다면 실제 발생된 골흡수량은 더욱 적거나 많을 수 있다. 또한 촬영의 각도나 위치를 매번 동일하게 유지하려고 하였음에도 불구하고 다른 시점에서 방사선 사진을 촬영한 것이기 때문에 오차가 발생되었을 가능성을 배제할 수 없다.

흥미롭게도 임상시험 기간이 종료된 후 지속적으로 내원한 몇몇 환자들의 방사선 사진에서 골수준이 다시 높아지는 소견이 관찰되었다. 그러므로 만약 관찰기간을 6개월에서 1년 혹은 그 이상으로 시행한다면, 다른 결과를 얻을 것으로 예상된다.

현재 사용되고 있는 상용 임플란트들의 1년 성공률을 살펴보면, TiUnite은 95%, Osseotite는 91.4%, ITI (Institut Straumann AG, Waldenburg, Switzerland)는 24%로 보고된 바 있다.[47] 이번 전

향적 연구를 통한 마그네슘 양극산화 임플란트의 6개월 성공률은 100%였으며, 마그네슘 양극산화 임플란트에 대한 최초의 임상연구로서 그 의의가 크다. 비록 앞서 언급한 임상연구들보다 짧은 기간이지만 우수한 결과임은 의심할 여지가 없으며, 추후 더욱 장기적인 연구가 필요하다.

결 론

본 연구에서는 마그네슘 양극산화 임플란트의 전향적 임상연구를 통해 생체 내의 적합성을 확인하고 6개월 성공률을 평가하였다. 총 50명의 환자에게 101개의 마그네슘 양극산화 임플란트를 식립하였으며, 하중 6개월 후까지 ISQ와 골흡수량, 성공률이 평가하였다.

모든 환자에서 동통, 감염, 지각 이상, 하악관 침범 등 비가역성 또는 병적 증상은 발생하지 않았다. 또한 평행촬영법으로 촬영한 구내 치근단 방사선 사진에서 어떠한 임플란트 고정체 주위에서도 방사선 투과상 관찰되지 않았으며, 하중 6개월 간 평균 골흡수량은 0.26 mm로 만족스러운 결과를 얻었다. 동요도를 보이는 임플란트는 없었으며, Osstell^{TM}로 측정한 ISQ값은 임플란트 식립 시부터 하중 6개월 후까지 전반적으로 증가하는 양상을 보였다.

1986년 Albrektsson 등[2]의 성공기준을 적용한다면, 본 연구를 통한 신흥 임플란트 M의 하중 후 6개월 성공률은 100%이지만 추가적인 임상연구가 필요하다 할 수 있다.

연구비 지원 및 사의

이 연구는 (주) 신흥 MST의 산학협동연구 임상시험 지원에 의하여 수행되었음

참 고 문 헌

1. Schnittman PA, Shulman LB. Recommendations of the consensus development conference on dental implants. J Am Dent Assoc 1979;98:373-7.
2. Albrektsson T, Zarb GA, Worthington P, Eriksson AR. The long-term efficacy of currently used dental implants: a review and proposed criteria of success. Int J Oral Maxillofac Implants 1986;1:11-25.
3. Smith DC, Zarb GA. Criteria for success of osseointegrated endosseous implants. J Prosthet Dent 1989;62:567-72.
4. Albrektsson T, Zarb GA. Current interpretations of the osseointegrated response: clinical significance. Int J Prosthodont 1993;6:95-105.
5. Albrektsson T, Sennerby L. State of the art in oral implants. J Clin Periodontol 1991;18:474-81.
6. Roos J, Sennerby L, Lekholm U, Jemt T, Gröndahl K, Albrektsson T. A qualitative and quantitative method for evaluating implant success: a 5-year retrospective analysis of the Brånemark implant. Int J Oral Maxillofac Implants 1997;12:504-14.
7. Albrektsson T, Zarb GA. Determinants of correct clinical reporting. Int J Prosthodont 1998;11:517-21.
8. Subramani K, Jung RE, Molenberg A, Hammerle CH. Biofilm on dental implants: a review of the literature Int J Oral Maxillofac Implants. 2009;24:616-26.
9. Teughels W, Van Assche N, Sliepen I, Quirynen M. Effect of material characteristics and/or surface topography on biofilm development. Clin Oral Implants Res 2006;17:68-81.
10. Albrektsson T, Wennerberg A. Oral implant surfaces: Part 1- review focusing on topographic and chemical properties of different surfaces and in vivo responses to them. Int J Prosthodont 2004;17:536-43.
11. Coelho PG, Granjeiro JM, Romanos GE, Suzuki M, Silva NR, Cardaropoli G, Thompson VP, Lemons JE. Basic research methods and current trends of dental implant surfaces. J Biomed Mater Res B Appl Biomater 2009;88:579-96.
12. Dohan Ehrenfest DM, Coelho PG, Kang BS, Sul YT, Albrektsson T. Classification of osseointegrated implant surfaces: materials, chemistry and topography. Trends Biotechnol 2010;28:198-206.
13. Sul YT, Johansson P, Chang BS, Byon ES, Jeong Y. Bone tissue responses to Mg-incorporated oxidized implants and machine-turned implants in the rabbit

femur. J Appl Biomater Biomech 2005;3:18-28.
14. Jinno T, Kirk SK, Morita S, Goldberg VM. Effects of calcium ion implantation on osseointegration of surface blasted titanium alloy femoral implants in a canine total hip arthroplasty model. J Arthroplasty 2004;19:102-9.
15. Nayab SN, Jones FH, Olsen I. Effects of calcium ion-implantation of titanium on bone cell function in vitro. J Biomed Mater Res A 2007;83:296-302.
16. Sul YT, Johansson C, Byon E, Albrektsson T. The bone response of oxidized bioactive and non-bioactive titanium implants. Biomaterials 2005; 26: 6720-30.
17. Park JW, Kim YJ, Jang JH, Song H. Osteoblast response to magnesium ion-incorporated nanoporous titanium oxide surfaces. Clin Oral Implants Res 2010;21:1278–87.
18. Sul YT, Johansson CB, Kang YM, Jeon DG, Albrektsson T. Bone reactions to oxidized titanium implants with electrochemically anion S and P incorporation. Clin Implant Dent Relat Res 2002;4:478-87.
19. Zreiqat H, Valenzuela SM, Nissan BB, Roest R, Knabe C, Radlanski RJ, Renz H, Evans PJ. The effect of surface chemistry modification of titanium alloy on signalling pathways in human osteoblasts. Biomaterials 2005;26:7579-86.
20. Abed E, Moreau R. Importance of melastatin-like transient receptor potential 7 and cations (magnesium, calcium) in human osteoblast-like cell proliferation. Cell Prolif 2007;40:849-65.
21. Abed E, Moreau R. Importance of melastatin-like transient receptor potential 7 and magnesium in the stimulation of osteoblast proliferation and migration by platelet-derived growth factor. Am J Physiol Cell Physiol 2009;297:C360-8.
22. Sul YT, Johansson CB, Petronis S, Krozer A, Jeong Y, Wennerberg A, Albrektsson T. Characteristics of the surface oxides on turned and electrochemically oxidized pure titanium implants up to dielectric breakdown: the oxide thickness, micropore configurations, surface roughness, crystal structure and chemical composition. Biomaterials 2002;23: 491-501.
23. Sul YT, Johansson C, Wennerberg A, Cho LR, Chang BS, Albrektsson T. Optimum surface properties of oxidized implants for reinforcement of osseo-integration: surface chemistry, oxide thickness, porosity, roughness, and crystal structure. Int J Oral Maxillofac Implants 2005;20:349-59.
24. Kim DS, Kim DG, Park CJ, Cho LR. Histomorphometry and stability analysis of early loaded implants with two different surface conditions in beagle dogs. J Adv Prosthodont 2009;1:10-8.
25. Sul YT, Jeong Y, Johansson C, Albrektsson T. Oxidized, bioactive implants are rapidly and strongly integrated in bone. Part 1--experimental implants. Clin Oral Implants Res 2006;17:521-6.
26. Sul YT, Johansson C, Albrektsson T. Which surface properties enhance bone response to implants? Comparison of oxidized magnesium, TiUnite, and Osseotite implant surfaces. Int J Prosthodont 2006;19:319-28.
27. Sul YT, Jönsson J, Yoon GS, Johansson C. Resonance frequency measurements in vivo and related surface properties of magnesium - incorporated, micropatterned and magnesium - incorporated TiUnite, Osseotite, SLA and TiOblast implants. Clin Oral Implants Res 2009;20:1146-55.
28. Lekholm U, Zarb GA. Patient selection and preparation. In: Brånemark PI, Zarb GA, Albrektsson T, editors. Tissue-integrated prostheses: osseointegration in clinical dentistry. Chicago: Quintessance publishing Co; 1985. p.199-209.
29. Dos Santos Corpas L, Jacobs R, Quirynen M, Huang Y, Naert I, Duyck J. Peri-implant bone tissue assessment by comparing the outcome of intra-oral radiograph and cone beam computed tomography analyses to the histological standard. Clin Oral Implants Res 2010 in press.
30. Isidor F. Clinical probing and radiographic assessment in relation to the histologic bone level at oral implants in monkeys. Clin Oral Implants Res 1997;8:255–64.
31. Romeo E, Tomasi C, Finini I, Casentini P, Lops D. Implant-supported fixed cantilever prosthesis in

partially edentulous jaws: a cohort prospective study. Clin Oral Implants Res 2009;20:1278-85.
32. Kim JH, Jung MK, Moon HS, Han DH. The influence of Collar design on peri-implant marginal bone tissue. J Korean Acad Prosthodont 2008; 46;53-64.
33. Becker W, Becker BE, Newman MG, Nyman S. Clinical and microbiologic findings that may contribute to dental implant failure. Int J Oral Maxillofac Implants 1990;5:31-8.
34. Salvi GE, Lang NP. Diagnostic parameters for monitoring peri-implant conditions. Int J Oral Maxillofac Implants 2004;19:116-27.
35. Fischer K, Bäckström M, Sennerby L. Immediate and early loading of oxidized tapered implants in the partially edentulous maxilla: a 1-year prospective clinical, radiographic, and resonance frequency analysis study. Clin Implant Dent Relat Res 2009;11:69-80.
36. Schincaglia GP, Marzola R, Scapoli C, Scotti R. Immediate loading of dental implants supporting fixed partial dentures in the posterior mandible: a randomized controlled split-mouth study--machined versus titanium oxide implant surface. Int J Oral Maxillofac Implants 2007;22:35-46.
37. Glauser R, Rée A, Lundgren A, Gottlow J, Hämmerle CH, Schärer P. Immediate occlusal loading of Brånemark implants applied in various jawbone regions: a prospective, 1-year clinical study. Clin Implant Dent Relat Res 2001;3:204-13.
38. Őstman PO, Hellman M, Wendelhag I, Sennerby L. Resonance frequency analysis measurements of implants at placement surgery. Int J Prosthodont 2006;19:77-83.
39. Nkenke E, Hahn M, Weinzierl K, Radespiel-Tröger M, Neukam FW, Engelke K. Implant stability and histomorphometry: a correlation study in human cadavers using stepped cylinder implants. Clin Oral Implants Res 2003;14:601-9.
40. Bilhan H, Geckili O, Mumcu E, Bozdag E, Sünbüloğlu E, Kutay O. Influence of surgical technique, implant shape and diameter on the primary stability in cancellous bone. J Oral Rehabil 2010;37:900-7.
41. Barewal RM, Oates TW, Meredith N, Cochran DL. Resonance frequency measurement of implant stability in vivo on implants with a sandblasted and acid-etched surface. Int J Oral Maxillofac Implants 2003;18:641-51.
42. Abrahamsson I, Berglundh T, Linder E, Lang NP, Lindhe J. Early bone formation adjacent to rough and turned endosseous implant surfaces. An experimental study in the dog. Clin Oral Implants Res 2004;15: 381-92.
43. Huwiler MA, Pjetursson BE, Bosshardt DD, Salvi GE, Lang NP. Resonance frequency analysis in relation to jaw bone characteristics and during early healing of implant installation. Clin Oral Implants Res 2007;18:275-80.
44. Isidor F. Loss of osseointegration caused by occlusial load of oral implants: a clinical and radiographic study in monkeys. Clin Oral Implants Res 1996;7: 143-52.
45. Hansson S. A conical implant-abutment interface at the level of the marginal bone improves the distribution of stresses in the supporting bone. An axisymmetric finite element analysis. Clin Oral Implants Res 2003;14:286-93.
46. Carlsson GE. Dental occlusion: morden concepts and their application in implant prosthodontics. Odontology 2009;97:8-17.
47. Albrektsson T, Wennerberg A. Oral implant surfaces: Part 2- review focusing on clinical knowledge of different surfaces. Int J Prosthodont 2004;17:544-64.

A Prospective Clinical Trial on the Mg Oxidized Clinical Implants

So-Min Im, Dae-Gon Kim, Chan-Jin Park, Lee-Ra Cho, Heung-Sik Um,* Jae-Kwan Lee*

Department of Prsothodontics, Department of Periodontology,*
College of Dentistry and Research Institute of Oral Science, Gangneung-Wonju National University,

In animal studies, Magnesium (Mg) - incorporated oxidized implants showed significant enhancement of the bone response. This prospective clinical trial was performed to investigate the success rate, implant stability and marginal bone loss of Mg oxidized clinical implant.

The experimental protocol was approved by Institutional Review Board of the Gangneung-Wonju National University Dental Hospital. Fifty healthy patients had partial edentulism were included in this study. Mg oxidized clinical implants (Implant M, Shinhung, Korea) were installed and restored with conventional protocol. The patients were recalled at 1, 3, 6 months after functional loading. Implant stability quotient (ISQ) was measured and periapical radiographic images were obtained. Amount of marginal bone loss was calculated with calibrated images from periapical radiographs. Repeated measured analysis of variance and post hoc Tukey test were used to compare the mean ISQ and bone level.

A total of 101 implants were analyzed. The mean ISQ values increased continuously with time lapse from 68.4 at fixture installation to 71.5 at 6 months after loading. Implant stability was correlated with gender, fixture diameter, bone quality and implant sites. The mean marginal bone loss during 6 months after loading was 0.26 mm. There was no failed implant and six-month success rate was 100%.

Within the limitations of this study, the six-month success rate of Mg oxidized implant was satisfactory. The implant stability and marginal bone level were excellent. However, further longer clinical studies will be needed to confirm the success of Mg oxidized clinical implant.

Key words: ISQ, magnesium oxidized implant, marginal bone loss, prospective clinical trial, success rate

Correspondence to : Prof. Lee-Ra Cho
Department of Prosthodontics, College of Dentistry, Gangneung-Wonju National University,
1, Gangneung Daehangno, Gangneung, Gangwon-Do, 210-702, Korea.
Fax: + 82-33-640-3103, E-mail: lila@gwnu.ac.kr
Received: December 23, 2010, Last Revision: January 10, 2011, Accepted: March 25, 2011