전산화단층촬영법을 이용한 상악동 측벽의 형태학적 분석

중앙대학교병원 치과센터 치주과

김용건

이번 연구는 전산화단층촬영법 (computed tomography)을 이용하여 상악동 측벽의 두께를 측정하고, 상악동 거상술을 위한 측벽창 (lateral wall window)형성 시 가장 적절한 수직적 위치를 평가하고자 한다. 상악동 거상술이 필요한 30명 환자의 전산화단층촬영 방사선영상을 대상으로 분석하였다. 상악동 측벽의 두께는 상악동 하연을 기준으로 수직적 위치에 따라 분류하고, 3회 반복 측정하여 평균을 구하였다.

상악동 측벽의 두께는 상악동 하연 (sinus inferior border, SIB)을 기준으로 상방 2 ㎜ (SIB + 2) 까지는 2 ㎜ 이상으로 관찰되었고, 상악동의 하연을 기준으로 3 ㎜ 상방 (SIB + 3)에서는 2 ㎜ 미만으로 나타났다.

이번 연구에서 근거하여 측방 접근법을 이용한 상악동 거상술에서 측벽창의 위치는 상악골의 하연을 기준으로 약 3 ㎜ 상방에서 형성하는 것이 적절할 것으로 사료된다.

주요어: 전산화단층촬영법, 상악동 , 상악동 측벽의 두께 (**구강회복응용과학지** 2011:27(3):285~292)

서 론

상악 구치부는 불량한 골질과 부족한 수직적 골 높이로 인해 임플란트 식립이 어려울 수 있다. Misch[1]는 임플란트의 성공을 위해서는 수직적 골 높이가 최소 10 ㎜이어야 된다고 하였으며, Jemt와 Leckholm[2]은 상악에 7 ㎜ 길이의 임플란트를 식립한 경우 5년간 24%의 실패를 보고하였다. 상악 구치부의 골 높이가 부족한 경우에는 상악골 증강술, 상악동 거상술, 치아의 교정적 정출을 이용한 잔존골의 증대, 익상돌기와 관골궁에 임플란트를 식립하는 방법, 긴 임플란트를 경사지게 식립하는 방법 등 다양한 외과적 술식이 개발되면서 극복되어왔다. 초기에는 상악 치조골 상방에 onlay graft를 이용한 술식이 많이 시도되었다. 이 후 다양한 방법들이 소개되었고, 최근에는 상악동 거상술이 널리 쓰이고 있다. 상악동 거상술은 상악골의 수직적 높이를 증가시키고 보철적 수복을 위한 기본적인 바탕을 형성하는데 그 목적이 있다. 상악동 거상술은 상악 구치부에 잔존하는 수직적인 골 높이에 따라 두 가지 방법으로 분류할 수 있다. 첫 번째 방법은 1994년 Summers에 의해 소개된 방법으로 osteotome을 이용하여 수직적으로는 부족한 골 높이를 회복하고 수평적으로는 골질을 개선할 수 있는 치조정 접근법이다.[3] 이 방법은 상악동

교신저자: **김용건**
중앙대학교병원 치과센터 치주과, 서울시 동작구 흑석동 224-1 156-755, 대한민국
Fax: +82-2-6299-2880, E-mail: configuration@hanmail.net
원고접수일: 2011년 07월 22일, 원고수정일: 2011년 08월 15일, 원고채택일: 2011년 09월 25일

Table Ⅰ. Missing teeth of patients

upper 2nd premolar(%)	upper 1st molar(%)	upper 2nd molar(%)	total(%)
4(13)	20(67)	6(20)	30(100)

거상이 치조정 상방을 통해서 이뤄지며 최소 잔존골이 5 ㎜이상 요구된다는 한계가 있다.[4] 두 번째 방법은 Boyne와 James에 의해 소개된 방법으로 측방 접근법을 이용한 modified Caldwell-Luc 술식이다. 이는 수직적 골량이 부족한 상악골에서 임플란트를 식립할 수 있는 방법이다.[5] 이후에 여러 연구자들이 상악동의 접근법에 대한 다양한 방법을 소개하였다.[6-12] Tatum[6]이 골흡수가 많이 이루어진 상악 구치부에 임플란트를 식립하기 위해 치조정과 상악동 측벽을 통한 상악동 거상술을 1986년 처음으로 발표한 이래, Boyne와 James[5]는 상악동 측벽의 작은 골창(bony window)을 통해 접근하는 술식을 보고하였다. David M등[12] 은 상악동 거상 후 자가해면골이식(autogeneous cancellous bone grafts)의 안정을 위해 두개의 corticocancellous struts를 위치시키고 titanium screw를 통해 고정시킨 다음 하방에 골이식을 하기도 하였다. 이러한 다양한 시도를 통해 수직적 골량이 4 ㎜이하인 상악구치부에서는 측방접근법을 이용한 상악동 거상술이 상악구치부의 수직적 골량을 개선하는데 가장 좋은 방법으로 여겨진다.[13-21]

전산화단층촬영(computed tomography, CT)과 같은 영상촬영기술은 임플란트 치료의 술 전 진단에 많은 도움을 준다.[22] 그러나 술 전에 이러한 전산화단층촬영 영상의 도움을 받음에도 불구하고 상악동의 측벽창(window opening of maxillary sinus lateral wall)을 형성하는 데는 많은 어려움이 있다.[22] 이러한 수술적 어려움의 주요 원인으로는 부적절한 위치에서의 측벽창 형성, 출혈에 의한 시야확보의 어려움, 과도한 측방벽의 두께, 부적절한 판막 디자인 등을 들 수 있다. 이 중 상악동의 측벽창 형성 과정에서 부정확한 골 절제는 상악동 점막의 거상을 방해하고 점막 천공을 야기하여 성공적인 골 이식을 할 수 없게 한다. 즉 상악동의 측벽 개창의 성공여부가 상악동 거상술에 매우 중요한 요소라 할 수 있다. 측벽의 골 삭제를 적절하게 시행하기 위해서는 무엇보다도 수직적으로 어느 위치에 개창을 할 것인가가 가장 중요하며, 이는 측벽의 두께와 무관하지 않다. 상악동 측벽의 두께는 평균 1.0～1.5 ㎜ 전후 이며, 최소 0.2 ㎜에서 최대 3.9 ㎜로 그 차이가 크다고 알려져 있다.[13] 현재까지 측방접근법을 통한 상악동 거상술시 측벽 두께를 고려한 측벽창의 형성에 관한 연구는 많지 않다.

이 연구의 목적은 전산화단층촬영 방사선영상을 이용하여 상악동 측벽의 두께를 측정하여, 상악동 거상을 위한 측벽창 형성 시 가장 적절한 수직적 위치를 평가하기 위함이다.

연구재료 및 방법

1. 연구대상

2007년 12월부터 2011년 5월까지 중앙대학교 병원 치과센터에 내원한 30명의 상악동 거상술 예정 환자를 대상으로 하였다. 총 30명 중 남성은 12명, 여성은 18명 이었다. 연령분포는 21 ~ 67세였고, 평균 연령은 39.4세였다. 연구 대상 환자는 상악 제2소구치, 상악 제1대구치, 또는 상악 제2대구치를 상실 하였으며, 그 중 상악 제1대구치를 상실한 환자가 67%로 가장 많았다 (Table Ⅰ,Ⅱ).

Table Ⅱ. location of lateral wall measurement

#15	#16	#17	#25	#26	#27	total
1	7	4	3	13	2	30

2. 연구방법

상악동 거상술의 사전 진단을 위해 전산화단층촬영 장비인 philips brilliance iCT (Philips, Amsterdam, Nerthelands)를 이용하여 전산화단층촬영 방사선영상을 촬영하였다. 1 ㎜ 두께, 120 KV, 150mAs ST 8.29초의 프로토콜을 적용하였다. 계측은 maro-view(Infinitt. Seoul, Korea)를 이용하였고, cross-sectional view에서 측정하였다.

측정을 위한 단면의 선택은 임플란트가 식립될 부위의 앞 치아를 기준으로 정하였다. 앞 치아의 변연 융선(marginal ridge)을 기준으로 4 ㎜ 후방의 cross-sectional view를 이용하였다. 측정 기준점은 상악동의 하연에서 그은 접선과 측방벽 (lateral wall)이 만나는 점에서 접선을 긋고, 이 선에 수선을 그어 상악동 측벽의 두께를 측정하였다(Fig 1). 이는 상악동의 측벽창 형성시 외과적 접근방향을 고려하여 정하였다. 상악동의 하연을 시작으로 1 ㎜ 간격으로 상방 6 ㎜까지 측정하였다(Fig 2). 측정값의 보정을 위해 동일한 환자를 3회 반복 측정하여 평균값으로 하였다.

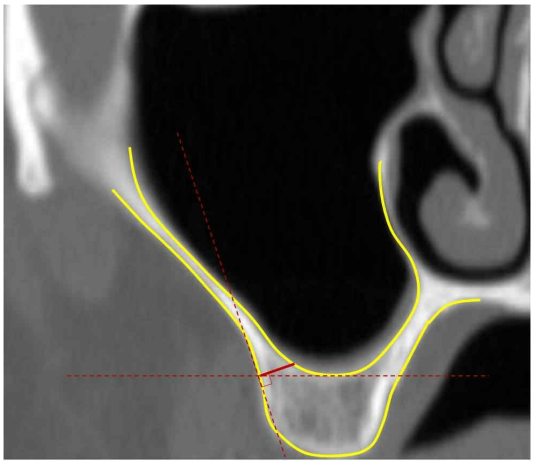

Fig. 1. Measurement method.

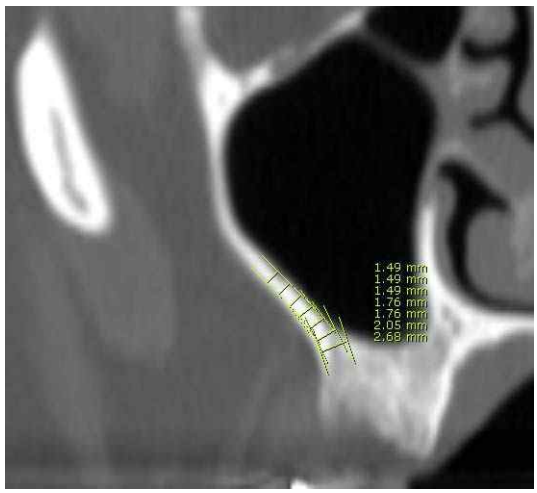

Fig. 2. Measurement results.

3. 통계 분석

통계프로그램은 SPSS v18.0을 이용하였고, 독립표본 t-test와 일표본 T-test, 일원배치분산분석(one-way ANOVA)을 통해 분석하였다. 분석 결과 얻어진 유의확률 값(α)이 0.05 이하일 경우 통계학적으로 유의하다고 평가하였다. 유의한 차이가 있는 경우 Duncan test를 이용하여 사후검정을 시행하였다.

결 과

1. 상악동 측벽의 두께 (전체)

상악동 측벽의 평균 두께는 상악동의 하연에서 2.99 ± 1.01 ㎜, 상방 1 ㎜에서 2.41 ± 1.02 ㎜, 상방 2 ㎜에서 2.12 ± 0.82 ㎜로 2 ㎜이상으로 나타났고, 상악동의 하연 상방 3 ㎜에서는 1.79 ± 0.63 ㎜, 상방 4 ㎜에서는 1.53 ± 0.50 ㎜, 상방 5 ㎜에서는 1.43 ± 0.51 ㎜,상방 6 ㎜에서는 1.33 ± 0.49 ㎜로 관찰되어 2 ㎜미만으로 나타났다(Fig 3).

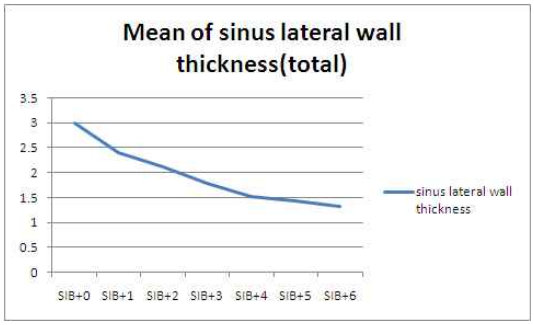

SIB: sinus inferior border

Fig. 3. Mean of sinus lateral wall thickness (total).

2. 남성에서의 상악동 측벽의 두께

남성의 상악동 측벽의 두께는 상악동의 하연에서 3.04 ± 0.81 ㎜, 상방 1 ㎜에서 2.57 ± 1.03 ㎜, 상방 2 ㎜에서 2.40 ± 0.97 ㎜로 2 ㎜이상으로 나타났고, 상악동의 하연 상방 3 ㎜에서는 1.98 ± 0.76 ㎜, 상방 4 ㎜에서는 1.80 ± 0.50 ㎜, 상방 5 ㎜에서는 1.70 ± 0.57 ㎜, 상방 6 ㎜에서는 1.53 ± 0.49 ㎜로 관찰되어 2 ㎜ 미만으로 나타났다. 즉 상악동의 하연 3 ㎜ 상방에서 2 ㎜이내의 측벽이 관찰되었다(Fig 4).

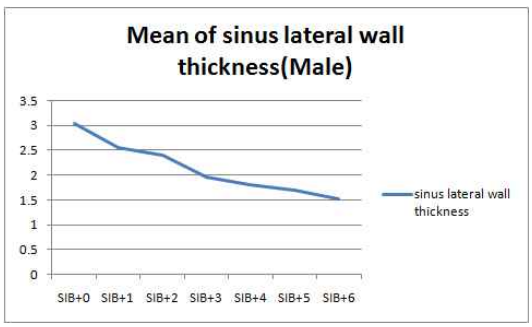

SIB: sinus inferior border

Fig. 4. Mean of sinus lateral wall thickness (male).

3. 여성에서의 상악동 측벽의 두께

여성의 상악동 측벽의 두께는 상악동의 하연에서 2.95 ± 1.14 ㎜, 상방 1 ㎜에서 2.31 ± 1.04 ㎜로 2 ㎜이상으로 나타났고, 상방 2 ㎜에서 1.93 ± 0.68 ㎜, 상방 3 ㎜에서는 1.68 ± 0.52 ㎜, 상방 4 ㎜에서는 1.34 ± 0.41 ㎜, 상방 5 ㎜에서는 1.25 ± 0.39 ㎜, 상방 6 ㎜에서는 1.20 ± 0.45 ㎜로 관찰되어 2 ㎜ 미만으로 나타났다. 상악동 하연 2 ㎜ 상방에서 2 ㎜ 이내의 측벽이 관찰되었다(Fig 5).

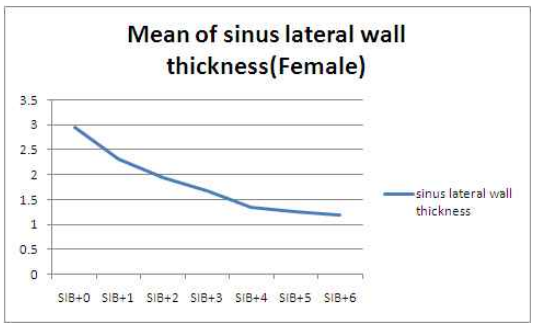

SIB: sinus inferior border

Fig. 5. Mean of sinus lateral wall thickness (female).

4. 통계분석결과

남성은 여성에 비해 전반적으로 상악동 측벽의 두께가 두꺼웠다(Fig 6). 남녀간 두께차이는

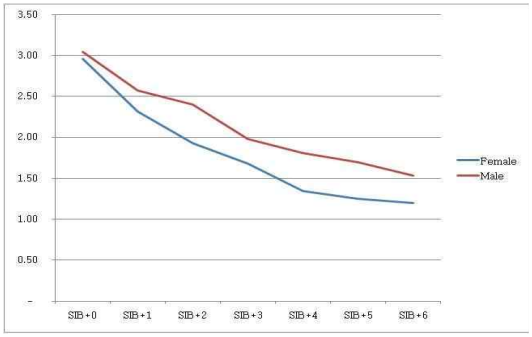

Fig. 6. Gender difference of sinus lateral wall thickness.

상악동 하연을 기준으로 상방 3 ㎜이하인 군과 4 ㎜이상의 군으로 비교시 통계적으로 유의한 차이는 없었다($p>0.05$). 상악동 하연을 기준으로 상방 3 ㎜이하인 군과 4 ㎜이상인 군의 평균을 비교시 3 ㎜이하의 군에서 통계적으로 유의한 차이가 있었다($p<0.05$). SIB+ 1~SIB+ 6간 두께차이를 비교시 집단간에 통계적으로 유의한 차이가 있었다($p<0.05$).

총괄 및 고안

Lekholm과 Zarb[23]는 심하게 위축된 상악의 골질은 4형이고, 골 형태 (bone quantity)는 D 또는 E를 보인다고 하였다. 일반적으로 상악 구치부는 불량한 골질, 발치 후 치조제의 흡수 및 상악동의 함기화 (pneumatization)로 인한 수직적인 골높이 부족으로 인해 해부학적으로 임플란트 식립에 불리하다.[24]

상악 구치 발거 후 오랜 기간이 지난 경우 위와 같은 과정이 일어나게 되며 대부분의 경우에서 임플란트 식립에 필요한 골 높이가 부족하게 된다. 이 때 상악동 거상술이 필요하다. Fugazzotto와 Vlassis[25]가 상악동 거상술을 동반한 임플란트의 장기적 성공률을 97.7%로 보고할 정도로 상악동 거상술은 수직적 골 높이가 부족한 환자에서 임플란트의 장기적 성공률을 높이는데 매우 예지성 높은 술식이라 할 수 있다. 상악동 거상술은 상악 구치부 임플란트 식립에 앞서 우수한 일차고정을 얻기 위해 식립 부위에 골 높이를 증대시키는 보편적인 방법이라 할 수 있다.[26] 상악동 거상술은 치조정 하방에서 상악동 점막을 거상시키는 방법, 측방으로 접근하는 방법 및 상악골 수평골 절단술 (Le Fort I osteotomy)을 이용하는 방법으로 시행하게 되며, 잔존골 양이 4 ㎜이하인 경우 측벽에 개창을 하여 골이식을 시행하게 된다. 측방 접근법을 통한 상악동 거상술을 성공적으로 하기 위해서는 적절한 절개 및 박리, 상악동 측벽의 개창, 골문형성, 상악동 점막의 박리 및 거상, 적절한 골 이식재의 선택 등이 중요하다고 할 수 있다. 상악동 측벽의 개창을 쉽게 하기 위해서는 적절한 측벽 두께를 가진 부위를 찾는 것이 중요하다. 일반적으로 상악동 측벽의 두께는 평균 1.0~1.5 ㎜ 전 후 이며 최소 0.2 ㎜에서 최대 3.9 ㎜로 그 차이가 크다.[13] 수술적 측면에서 가장 적당한 측벽의 두께는 1~2 ㎜로 생각된다.

술 전에 환자에 대한 상악동의 측벽의 두께를 측정하고 파악하는 것은 술 전 진단에 있어 매우 중요하다고 할 수 있다. 상악동 측벽의 두께에 대한 정보가 필요하며 이는 치과 임플란트의 진단에서 주로 사용되는 전산화단층촬영 방사선영상에서 얻을 수 있다.[27-29] 이번 연구는 전산화단층촬영영상의 cross-sectional view를 토대로 상악동의 하연에서 상방으로 각각 1 ㎜ 단위로 측정하여 상악동의 측벽의 두께를 측정하였다. 연구결과 상악동 하연에서 접근한 경우 측벽의 평균 두께는 2.99 ㎜였다. 이 부위에서 개창을 하는 것은 상악골의 과도한 골절제를 필요하게 되고, 수술시간이 길어지게 된다. 또한 시야확보가 어려워 점막 천공 가능성을 높일 수 있다. 상악동 하연 1, 2 ㎜ 상방에서의 평균 두께는 2.41, 2.12 ㎜로 하연에 비해서는 접근이 쉽지만 수술적인 편의도에 있어서는 최적의 자리는 아니다. 상악동의 하연 3 ㎜ 상방에서의 평균 두께는 1.79 ㎜로

관찰되었고, 4 ㎜상방의 경우에는 1.53 ㎜로 관찰되었다. 상악동 하연을 기준으로 상방 3 ㎜이하인 군과 4 ㎜이상인 군의 평균을 비교시 3 ㎜ 이하의 군에서 통계적으로 유의한 차이가 있었다($p<0.05$). SIB+ 1~SIB+ 6간 두께차이를 비교시 집단간에 통계적으로 유의한 차이가 있었다($p<0.05$).

이번 연구에서는 상악동 하연 3~4 ㎜상방에 존재하는 측벽의 두께가 측벽창을 형성하기에 가장 적절한 것으로 관찰되었다. 이 부위에서의 측벽창의 형성은 시야 확보에 어려움이 없으며, 상악동 측벽의 곡선상골절술 (hinge osteotomy)이나 완전골절술 (complete osteotomy) 모두에서 적절하다고 할 수 있다. 또한 상악동의 하연에서 상방 3~4 ㎜까지는 측벽골의 두께감소를 보이고, 4 ㎜이상에서는 측벽의 두께가 2 ㎜ 이내로 균일하게 관찰되어 외과적으로 측벽창의 폭을 늘리는데 문제가 없을 것으로 생각된다.

이번 연구에서 상악동 하연 3 ㎜ 상방에서 측벽의 두께가 1 ㎜ 이내인 환자는 8명(26.7%)이었다. 상악동 측벽의 두께가 1 ㎜이내인 경우는 수술적으로 접근이 용이하지만 측방 접근법을 이용한 상악동 거상술의 경험이 적은 술자의 경우에는 골삭제시 상악동 점막의 천공에 주의해야 하며, 사용하는 round bur의 적절한 직경 선택과 주의 깊은 삭제가 요구된다. 직경이 작은 round bur의 경우 골삭제시 골 소실량이 적어 상악동 내에 골 이식한 다음 이식부위를 덮을 때 유리하지만 측벽창을 삭제하는 과정에서 시야확보가 어려워 상악동의 점막을 천공시킬 가능성이 있다.

상악동의 측벽의 두께가 상악동 하연 3 ㎜상방에서 2.5 ㎜이상인 환자는 5명(16.7%)이었다. 상악동의 측벽의 두께가 너무 두꺼운 경우도 수술적으로 어려움이 있으므로 술 전 진단시 반드시 인지하여 적절한 술 전 계획을 세워야 할 것으로 생각된다.

상악동 측벽의 두께는 남자가 여자보다 전반적으로 두껍게 나타났지만 통계적으로 유의한 차이는 없었다($p>0.05$).

일반적으로 측방접근법을 통한 상악동 골이식술에서 측벽창의 형성은 상악동의 하연 2~3 mm 상방에서 시행하게 된다. 이번 연구에서도 측방접근법을 통한 상악동 거상술에서, 측벽의 두께를 고려한 측벽창(window)의 형성은 상악동의 하연 3 ㎜상방이 적절함을 확인 할 수 있었다.

결 론

1. 상악동 하연의 측벽 두께는 평균 2.99 ㎜로, 측방 접근법을 이용한 상악동 거상술의 측벽창 형성 위치로는 적절하지 않다.
2. 상악동 하연 3 ㎜ 상방에서 측정한 상악동의 측벽의 두께는 2 ㎜보다 적었다.
3. 측방 접근법을 이용한 상악동 거상술에서 측벽창은 상악골의 하연을 기준으로 3 ㎜ 상방에서 형성하는 것이 적절할 것으로 생각된다.

참 고 문 헌

1. Misch CE. Maxillary sinus augmentation for endosteal implants: organized alternative treatment plans. Int J Oral Implantol 1987;4:49-58
2. Jemt T, Lekholm U. Implant treatment in edentulous maxillae: a 5-year follow-up report on patients with different degrees of jaw resorption. Int J Oral Maxillofac Implants. 1995;10:303-11.
3. Summers RB. A new concept in maxillary implant surgery: the osteotome technique. Compendium. 1994;15:152, 154-6, 158
4. Jensen OT, Shulman LB, Block MS et al. Report of the Sinus Consensus Conference of 1996. Int J Oral Maxillofac Implants. 1998;13 Suppl:11-45.
5. Boyne PJ, James RA. Grafting of the maxillary sinus floor with autogenous marrow and bone. J Oral Surg. 1980;38:613-6.
6. Tatum OH. Maxillary and sinus implant reconstructions. Dent Clin North Am 1986;30:207-29.
7. Betts KIT, Miloro M. Modification of the sinus lift procedure for septa in the maxillary antrum. J Oral

Maxillofac Surg 1994;52:332-3.
8. Block M, Kent JN. Sinus augmentation for dental implants. The use of autogenous bone. J Oral Maxillofac Surg 1997;55:1281-6.
9. Nevins M. The sinus-elevation surgical procedure to support implant prostheses. Dent Econ 1995;85:88-9.
10. Wheeler SL, Holmes RE, Calhoun CJ. Six-year clinical and histologic study of sinus-lift grafts. Int J Oral Maxillofac Implants 1996;11:26-34.
11. Jensen J, Sindet-Pederson S, Oliver AJ. Varying treatment strategies for reconstruction of maxillary atrophy with implants: Results in 98 patients. J Oral Maxillofac Surg 1994;52:210-216.
12. David M, Momtaheni, Kenneth Schweitzer, technique for stabilization of autogeneous cancellous bone grafts in sinus lift procedures. Oral Surg Oral Med Oral Pathol 1994;78:14-6.
13. Kim soo Guan, Surgery of the Sinus Bone Graft, Sinus Bone Graft, Seoul, Daehan Publishing Co. 2004;67-8.
14. Froum SJ, Tarnow DP, Wallace SS, et al: Sinus floor elevation using anorganic bovine bone matrix (Osteograf/N) with and without autogenous bone: A clinical, histologic, radiographic, and histomorphometric analysis-Part 2 of an ongoing prospective study. Int J Periodontics Restorative Dent1998; 18:528-43.
15. Szabó G, Huys L, Coulthard P, et al. A prospective multicenter randomized clinical trial of autogenous bone versus beta-tricalcium phosphate graft alone for bilateral sinus elevation: histologic and histomorphometric evaluation. Int J Oral Maxillofac Implants. 2005 May-Jun;20(3):371-81.
16. Karabuda C, Ozdemir O, Tosun T, et al: Histological and clinical evaluation of 3 different grafting materials for sinus lifting procedure based on 8 cases. J Periodontol 2001;72:1436-42.
17. Wallace SS, Froum SJ: Effect of maxillary sinus augmentation on the survival of endosseous dental implants. A systematic review. Ann Periodontol 2003;8:328-43
18. Olson JW, Dent CD, Morris HF, et al: Long-term assessment (5 to 71 months) of endosseous dental implants placed in theaugmented maxillary sinus. Ann Periodontol 2000;5:152-6
19. Chanavaz M: Sinus grafting related to implantology: Statistical analysis of 15 years of surgical experience. J Oral Implantol 1996;22:119-30
20. Valentini P, Abensur DJ: Maxillary sinus grafting with anorganic bovine bone: A clinical report of long-term results. Int J Oral Maxillofac Implants 2003;18:556-60
21. Wallace SS: Maxillary sinus augmentation: Evidence-based decision making with a biological surgical approach. Compendium 2006;27:662-8
22. George A, mandelaris. Alternative applications of guided surgerys: precise outlning of the lateral window in antral sinus bone grafting. J oral maxillofac surg 2009(suppl 3);67:23-30
23. Lekholom U, Zarb GA. patient selection and preparations. In: Branemark PI, Zarb GA. &Albreksson T. Tissue-integrated prostheses. Osseointegration in clinical dentistry. 1st ed Chicago: Quintessence Publishing Co Inc; 1985:199-220
24. Bosse LP, Taylor TD. Problems associated with implant rehabilitation of the edentulous maxilla. Dent Clin North Am. 1998;42:117-27.
25. Fugazzotto PA, Vlassis J. Long-term success of sinus augmentation using various surgical approaches and grafting materials. Int J Oral Maxillofac Implants. 1998 ;13:52-8.
26. Smiler DG, Johnson PW, Lozada JL, Misch C, Rosenlicht JL, Tatum OH Jr, Wagner JR. Sinus lift grafts and endosseous implants. Treatment of the atrophic posterior maxilla. Dent Clin North Am. 1992;36:151-86
27. Krennmair G, Ulm GW, Lugmayr H, Solar P. The incidence, location, and height of maxillary sinus septa in the edentulous and dentate maxilla. J Oral Maxillofacial Surg. 1999;57:667-671.
28. Lugmayr H, Krennmair G, Holzer H. The morphology and incidence of maxillary sinus septa. Rofo. 1996;165:452-454.
29. Krennmair G, Ulm C, Lugmayr H. Maxillary sinus septa: incidence, morphology and clinical implications. J Craniomaxillofac Surg. 1997;25:261-265.

Morphological Analysis of the Sinus Lateral Wall using Computed Tomography

Yong-Gun Kim

Department of Periodontics, Chung-Ang University Hospital

The purpose of thise study was to measure the thickness of the sinus lateral wall using computed tomography (CT), and to find the most suitable vertical position for lateral window opening prior to sinus elevation. Thirty patients requiring sinus elevation had CT images taken with Philips Brilliance iCT. The thickness of the sinus lateral wall was measured according to its vertical position against the sinus inferior border, and its mean was calculated through three repeated measurements.

When measured 2 ㎜ above the sinus inferior border (SIB+2), the thickness of the sinus lateral wall was observed to be more than 2 ㎜. When measured 3 ㎜ above the sinus inferior border (SIB +3), the sinus lateral wall was less than 2 ㎜ in thickness.

It is recommended that the lateral wall window be made 3 ㎜ above the sinus inferior border when performing sinus elevation using the lateral approach.

Key words: Computed tomography, sinus inferior border, lateral wall thickness

Correspondence to : Prof. Yong-gun Kim
Department of Periodontics, Chung-Ang University Hospital 224-1,
Heukseok-Dong Dongjak-Gu, Seoul 156-755, Korea
Fax: +82-2-6299-2880, E-mail: configuration@hanmail.net
Received: July 22, 2011, Last Revision: August 15, 2011, Accepted: September 25, 2011