상악 전치부에서 치은 정점의 근원심적, 수직적 위치

전북대학교 치과대학 보철학교실

최정윤 · 성동환 · 송광엽 · 박주미 · 안승근

치은 정점이란 임상치관의 변연치은에서 가장 치근측인 지점을 말한다. 본 연구는 젊은 연령대의 한국 성인을 대상으로 상악 전치부에서 치은 정점의 근원심적, 수직적 위치를 수치화하려 하였다. 남성 25명, 여성 25명의 건강한 치주 조직을 갖는 평균나이 28.8세의 환자를 대상으로 하였다. 진단모형 상에서 치은 정점이 치아의 수직이등분선으로부터 근원심적으로 떨어져 있는 양을 측정하였다. 또한 측절치의 치은 정점이 중절치와 견치의 치은 정점을 연결하는 선으로부터 수직적으로 떨어져 있는 양을 측정하였다.

연구 결과 상악 중절치와 측절치의 치은 정점은 임상치관의 수직이등분선으로부터 원심에 위치하며 견치에서는 근원심적으로 같은 위치에 있는 경향이 있었다. 원심 위치의 빈도와 양은 중절치, 측절치, 견치 순으로 전방에 있는 치아일수록 컸다. 상악 측절치의 치은 정점은 중절치와 견치의 치은 정점을 연결하는 선으로부터 평균적으로 0.73 ± 0.43 mm 치관측으로 위치하는 것으로 나타났다.

주요어: 심미보철, 치은 정점, 치아/치은형태 (**구강회복응용과학지** 2011:27(1):41~50)

서 론

치은의 심미성은 아름다운 미소를 위한 중요한 요소이다. Chiche와 Pinault[1] 는 치아는 안모, 입술 및 치은이라는 3가지 틀과 서로 영향을 주면서 조화를 이루어야한다고 하였다. 아무리 아름다운 치아와 보철물이라도 주변 연조직이 조화롭지 못하면 심미적인 결과를 얻을 수 없다. 따라서 전치부 심미수복에 있어 치은의 외형을 고려하는 것은 필수적이다. 이상적인 치은 조직의 형태는 치아에 긴밀하게 부착된 칼날 모양의 치은 변연, 치간구, 원추형의 치간 유두를 가지는 것으로 서술된다.[2] 치은의 비대칭성은 시각적 스트레스와 불균형을 초래한다.

최상의 수복물이라도 치주조직의 결손을 보상할 수 없으며 어떤 경우에는 치은외형의 미세한 조정으로 수복물의 최종모형을 개선 할 수 있다.[3]

치은 정점이란 임상치관의 변연치은에서 가장 치근측인 지점을 말하며 대개 치아의 중심으로부터 원심에 위치한다고 알려져 있다[3,4](Fig. 1).

또한 치은 정점의 수직적 위치에 있어서는 중절치, 견치, 측절치의 치은 정점을 서로 연결했을 때 역삼각형을 그리며 삼각형의 꼭지점은 측절치의 치은 정점으로 인접치의 치은 정점에 비하여 0.5 mm에서 1 mm 정도 치관측으로 위치한다고 알려져 있다[5,6](Fig. 2).

치은 정점의 위치는 임상 치관의 선각에 변화

교신저자: **안승근**
561-756 전북 전주시 덕진구 덕진동 1가 664-14 전북대학교 치의학전문대학원 치과보철학교실
Tel: 063-250-2117, Fax: 063-250-2218, E-mail: sgahn@jbnu.ac.kr
원고접수일: 2011년 01월 25일, 원고수정일: 2011년 02월 02일, 원고채택일: 2011년 03월 25일



Fig. 1. The gingival zenith is the most apical point of the gingival outline.

를 줌으로서 치아의 경사도과 출현윤곽에 영향을 미친다. 이러한 중요성에도 불구하고 치은 정점의 위치에 대한 기존의 연구들은 기준점이 불분명하고 서로 다른 정보를 주고 있으며 한국인을 대상으로 한 연구는 희소하였다.

이 연구의 목적은 심미수복의 진단과 치료에 도움이 될 만한 기준으로 비교적 젊은 연령대의 한국 성인을 대상으로 상악 전치부에서 치은 정점의 근원심적, 수직적 위치를 수치화하는 것이다.

연구 대상 및 방법

1. 연구 대상

본 연구는 전북대학교 병원 임상연구소의 승인을 받고 진행되었다. 연구 집단은 남자 25명, 여자 25명을 대상으로 하였고, 25세에서 36세(평균 연령 28.8세)의 비교적 젊은 연령층이 연구에 포함되었다. 연구 대상의 포함기준으로 상악 전치부의 상실치아가 없는 치주적으로 건강한 사람으로 정하였고 상악 6전치에 전장관이나 수복물이 존재하는 경우, 총생, 이개, 절단연 교모, 치은퇴축, 치은증식의 증상이 있는 대상은 제외하였다.

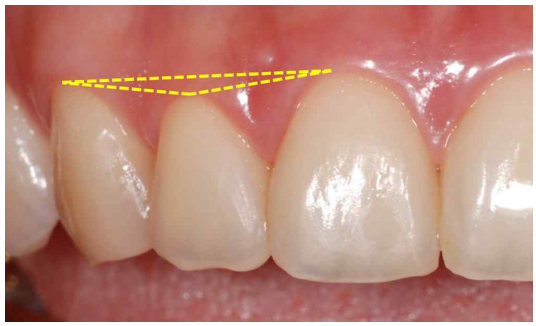

Fig. 2. The gingival zeniths of the lateral incisors are below those of the central incisors and canines.

2. 실험방법

1) 인상 채득과 모형 제작

비가역성 하이드로콜로이드 인상재(Aroma Fine DF Ⅲ, GC Corp., Tokyo, Japan)로 상악 인상을 채득 한 후 즉시 type III 석고(Silky Rock, Whip Mix Corp., Louisville, KY, USA)로 모형을 제작 하였다.

2) 모형분석

LCD로 수치가 표시되는 digital caliper (Digimatic caliper, Mitutoyo, Japan “최소 분해능: 0.01 mm, 기계정밀도: ±0.02 mm”)를 사용하였다.

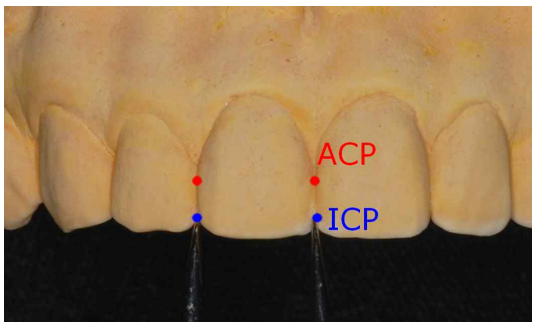

Fig. 3. The most incisal and apical points on both mesial and distal contact areas were marked. (ACP= Apical Contact Point; ICP= Incisal Contact Point)

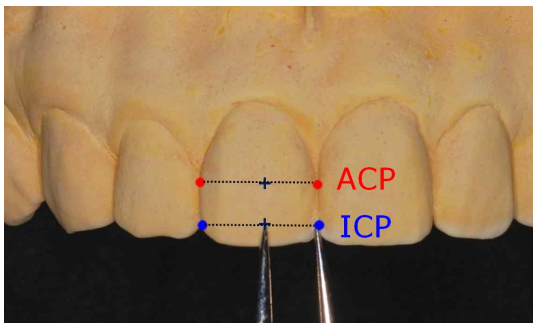

Fig. 4. Lines joining the mesial and distal points were drawn. Each width was divided in half, and the center points were marked. (ACP= Apical Contact Point; ICP= Incisal Contact Point)

0.01 mm단위까지 기록하였고 한명의 조사자가 두 번 계측한 값의 평균을 이용하였다. 각 측정 전 caliper의 눈금은 0으로 조절하였다. 상악 6전치에서 다음의 사항을 계측하였다.

(1) 치아의 수직이등분선으로부터 치은 정점의 근원심적 위치

가. 치아의 수직이등분선의 결정

인접면 접촉의 가장 절단측 접촉점(ACP: Apical Contact Point)과 치근측 접촉점(ICP: Incisal Contact Point)을 표시하였다 (Fig. 3). 근심과 원심 접촉점을 잇는 선을 그리고 중점을 표시하였다 (Fig. 4). 이 두 중점을 지나는 선을 치아의 수직이등분선(VBM: vertical bisected midline)이라고 정의하였다 (Fig. 5).

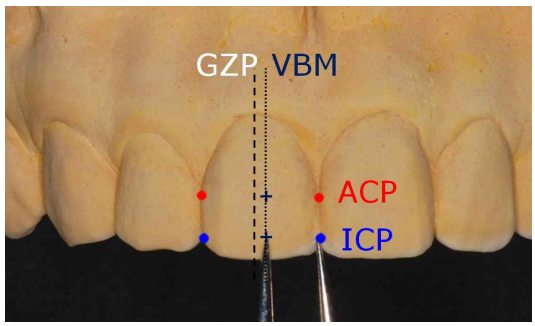

Fig. 5. Center points were extended to a line toward the gingival aspect of the clinical crown to define the vertical bisected midline. (ACP= Apical Contact Point; ICP= Incisal Contact Point; VBM= vertical bisected midline; GZP= gingival zenith point)

나. 치아의 수직이등분선으로부터 치은 정점의 근원심적 위치 결정

수직이등분선이 치은연과 만나는 점과 치은 정점 사이의 거리를 측정하였다 (Fig. 6).

(2) 측절치 치은 정점의 수직적 위치

측절치의 치은 정점에 중절치와 견치의 치은 정점을 연결하는 선과 평행한 접선을 그린 후 두 선 사이의 최단거리를 측정하였다 (Fig. 7).

3) 통계 분석

SPSS 프로그램(SPSS 12.0 for Windows, SPSS Inc., Illinois, USA)을 이용하였다. 수직이등분선으로부터 치은 정점의 근원심적 변위량이 각 치아 그룹과 성별에 따라 차이가 있는지 분석하기

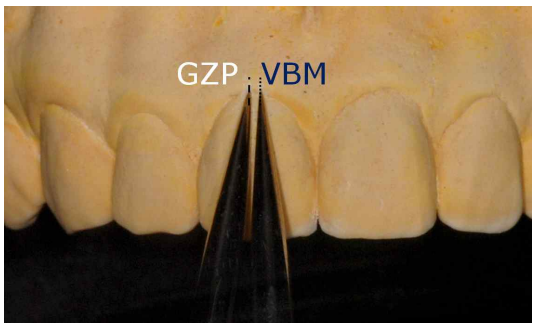

Fig. 6. The distance of the highest gingival margin position(GZP) to the vertical bisected midline(VBM) was measured. (VBM=vertical bisected midline; GZP=gingival zenith point)

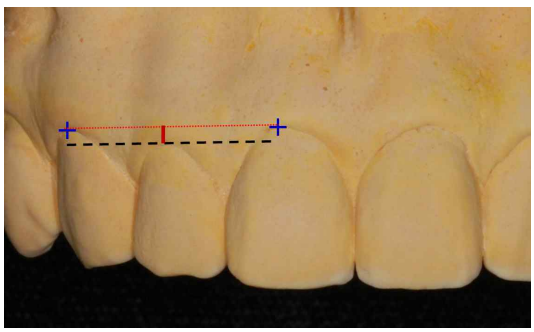

Fig. 7. A line joining the gingival zeniths of the central incisor and canine was drawn. The minimum distance from this line to the gingival zenith of lateral incisor was measured.

위해 이원분산분석법을 사용하였다. 또한 유의한 차이가 있는 그룹을 확인하기 위해 Tukey HSD test로 사후 검정하였다. 통계적 유의성은 95% 신뢰도 수준에서 결정하였다. (P<.05) 측절치의 치은 정점의 수직적 변위량이 성별 및 좌우 변수와 상관관계가 있는지 알기 위해 t-test로 분석하였다.

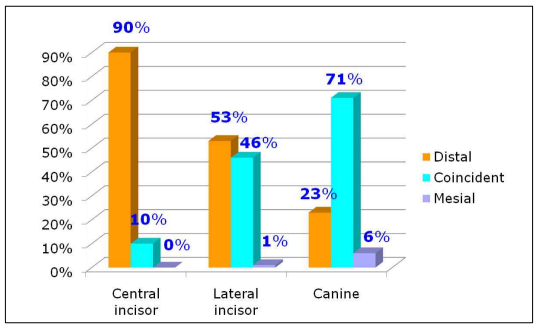

Fig. 8. The mesio-distal displacement of the gingival zeniths to the vertical bisected midline.

결 과

1. 치아의 수직이등분선으로부터 치은 정점의 근원심적 위치

상악 중절치의 90%에서 치은 정점의 위치가 치아의 수직이등분선으로부터 원심에 위치하고 있었고 10%에서는 근원심적으로 같은 위치에 있었으며 근심에 위치한 경우는 없었다. 상악 측절치에서는 53%가 원심에 위치하고 있었고 근심에 위치한 경우는 1%였으며 나머지 46%는 수직이등분선 상에 위치에 있었다. 상악 견치에서는 23%가 원심에 존재하였으며 근심에 위치한 경우 6%였고 나머지 71%에서는 수직이등분선 상에 위치하고 있었다 (Fig. 8).

치아의 수직이등분선에 대한 평균적인 치은 정점의 위치는 상악 중절치에서 0.90 mm, 상악 측절치에서 0.29 mm, 상악 견치에서 0.06 mm만큼 원심 변위되어 있었다 (Table I).

수직이등분선으로부터 치은 정점의 근원심적 변위량이 각 치아 그룹과 성별에 따라 차이가 있는지 알기 위해 이원분산분석법으로 분석한 결과 치아 그룹 간의 차이는 통계적으로 유의하였지만, (P<.05) 성별에 따른 차이는 유의하지 않은 것으로 나타났다 (Table II). 유의한 차이가 있는 그

Table Ⅰ. Distance of the gingival zenith position (mm) distal to the vertical bisected midline of the clinical crown

Teeth	N	Group	Mean±SD	Minimum	Maximum
#11	50	CI	0.96±0.48	0.0	1.41
#12	50	LI	0.35±0.32	0.0	1.18
#13	50	C	0.08±0.20	-0.29	0.63
#21	50	CI	0.84±0.47	0.0	1.90
#22	50	LI	0.22±0.30	-0.43	1.02
#23	50	C	0.04±0.22	-0.54	0.73

CI=central incisors; LI=lateral incisor; C=canines.

Table Ⅱ. Two-way ANOVA of distance of the gingival zenith position (mm) distal to the vertical bisected midline of the clinical crown

Source	Sum of Squres	df	Mean Square	F	Sig.
Gender	.123	1	.123	1.001	.318
Group	38.827	5	7.765	63.077	.000*
Gender × Group	.399	5	.080	.649	.663
Error	35.456	288	.123		
Total	126.423	300			

*Significant difference(P<.05)

Table Ⅲ. Result of Tukey HSD test

P value	#11	#12	#13	#21	#22	#23
#11		.000*	.000*	.511	.000*	.000*
#12	.000*		.002*	.000*	.446	.000*
#13	.000*	.002*		.000*	.035*	.988
#21	.511	.000*	.000*		.000*	.000*
#22	.000*	.446	.035*	.000*		.009*
#23	.000*	.000*	.988	.000*	.009*	

*Significant difference(P<.05)

Table Ⅳ. Distance of the gingival zenith position (mm) of the lateral incisors coronal to the line joining the gingival zeniths of the central incisor and canine

Group	N	Mean±SD	Minimum	Maximum
Right(#12)	50	0.74±0.42	-0.21	1.68
Left(#22)	50	0.70±0.44	-0.29	1.53
Male	50	0.71±0.44	-0.29	1.53
Female	50	0.74±0.41	0	1.68
Total	100	0.73±0.43	-0.29	1.68

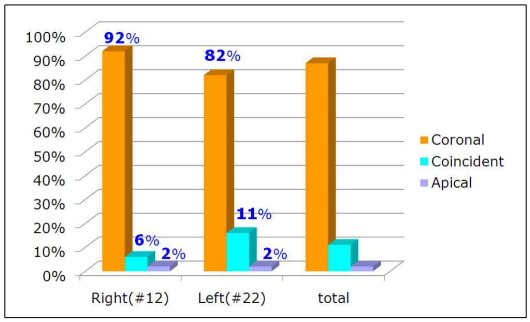

Fig. 9. The apico-coronal displacement of the gingival zeniths of left and right lateral incisors to the line joining the gingival zeniths of the central incisors and canines.

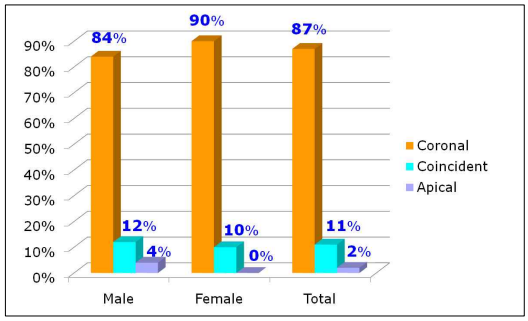

Fig. 10. The apico-coronal displacement of the gingival zeniths of lateral incisors to the line joining the gingival zeniths of the central incisors and canines between male and female.

룹을 확인하기 위해 Tukey HSD test로 사후 검정한 결과 중절치, 측절치, 견치 간 수직이등분선으로부터 치은 정점의 근원심적 변위량의 차이는 통계적으로 유의하였지만, (P<.05) 좌우에 따른 차이는 통계적으로 유의하지 않았다 (Table Ⅲ).

2. 측절치 치은 정점의 수직적 위치

상악 측절치의 치은 정점은 중절치와 견치의 치은 정점을 이은 선에 대해 평균적으로 0.73 ± 0.43 mm 치관측으로 위치하였다.

우측 측절치는 평균적으로 0.74 ± 0.42 mm, 좌측 측절치는 0.70 ± 0.44 mm 치관측으로 위치하였다. 남자에서는 평균적으로 0.71 ± 0.44 mm, 여자에서는 0.74 ± 0.41 mm 만큼 치관측으로 위치하였다 (Table Ⅳ).

전체의 87%에서 치관측으로 위치했으며 11%는 수직적으로 같은 위치에 있었고 2%는 치근측으로 위치하고 있었다. 우측 측절치의 치은 정점은 92%에서 중절치와 견치보다 치관측으로 위치했으며 6%에서 수직적으로 같은 선상에 있었고 2%만이 치근측으로 위치했다. 좌측 측절치에

Table Ⅴ. Results of t-test for the apico-coronal displacement of the gingival zeniths of both lateral incisors

Group	Mean±SD	P value
Right(#12)	0.74±0.42	.614
Left(#22)	0.70±0.44	

Significant difference (P<.05)

Table Ⅵ. Results of t-test for the apico-coronal displacement of the gingival zeniths of lateral incisors in gender group

Group	Mean±SD	P value
Male	0.71±0.44	.671
Female	0.74±0.41	

Significant difference (P<.05)

서는 82%에서 치관측으로 위치했으며 11%에서 같은 높이에 있었고 2%만이 치근측에 있었다 (Fig. 9).

남자에서 측절치의 치은 정점은 84%에서 치관측으로 위치했으며 12%에서 수직적으로 같은 위치에 있었고 4%에서 치근측으로 위치했다. 여자에서 측절치의 치은 정점은 90% 치관측으로 위치했으며 10%에서 같은 높이에 있었고 치근측으로 위치한 경우는 없었다 (Fig. 10).

측절치의 치은 정점이 중절치와 견치의 치은 정점을 잇는 선으로부터 치관측으로 변위된 거리가 좌우, 성별 변수에 따라 차이가 있는지 알아보기 위하여 t-test로 분석한 결과 통계적 유의성이 없는 것으로 나타났다 (Table Ⅴ,Ⅵ).

총괄 및 고안

치주 조직이 건강하고, 비교적 젊은 사람을 대상으로 상악 전치의 치은 정점의 위치에 대하여 분석하였다. 그 결과 상악 중절치와 측절치의 치은 정점은 임상치관의 수직이등분선에 비해 원심에 위치하는 경향이 있었으며 견치에서는 근원심적으로 같은 위치에 있는 비율이 높은 것으로 나타났다. 원심위치의 빈도와 양은 중절치 측절치 견치순으로 전방에 위치한 치아일수록 크게 나타났다.

본 연구의 결과는 기존의 연구와 다소간의 차이를 보인다. Magne와 Belser[3], Morr[7] 등은 모든 상악 전치에서 치은 정점이 치아 중심으로부터 원심에 위치한다고 하였다. Gürel[6]은 중절치 견치에서는 치은 정점이 원심에 위치하지만 측절치에서는 수직이등분선상에 위치한다고 하였다. Goodlin[8]은 치은 정점은 중절치에서는 원심 1/3에, 측절치에서는 수직이등분선상에, 견치에서는 근심 1/3에서 원심 1/3에 이르는 범위 내에 있다고 주장하였다.

기존의 연구들이 이런 차이점을 보이는 것은 치아의 중심선이라는 기준선이 모호하기 때문인 것으로 생각된다.

Chu 등[9]은 상악 모형 상에서 치관측, 치근측 치간 접촉점을 이용하여 치아의 수직이등분선을 정의하고 20명의 미국인을 대상으로 치은 정점의 위치를 연구하였다. 그 결과 중절치, 측절치, 견치의 임상 치관에서 수직이등분선에 대한 치은 정점의 평균적인 위치는 각각 원심측으로 약 1 ㎜, 0.4㎜, 0 ㎜ 였고 그 비율은 중절치 100%, 측절치 65%, 견치 2.5%였다. 전방에 위치한 치아일수록 원심 위치의 빈도와 양이 컸다는 점이 본 논문과 일치하였다. Mattos와 Santana[10]는 50명의 브라질인을 대상으로 최대치관너비의 절반을 중심선으로 결정하고 이 선으로부터 치은 정점의 위치를 연구하였다. 그 결과 치은 정점의 평균적인 위치는 중절치 0.96 mm, 측절치 0.35 mm, 견치 0.08 mm 였고 그 비율은 중절치 96%, 측절치 70%, 견치 12%로 본 논문과 유사한 결과가 나타났다.

본 연구에서 측절치의 치은 정점은 87%에서 인접 중절치와 견치의 치은 정점을 연결하는 선보다 치관측으로 위치했으며 그 평균값은 0.73 mm 였다.

Charruelr 등[11]은 2008년 연구모형을 정면에서 찍은 사진 상에서 계측하여 측절치의 치은 정점이 81%에서 치관측으로 위치했으며 그 평균량은 0.68 mm이였다고 보고하였다. 이는 본 논문과 0.1 mm 이내의 차이를 보이는 결과이다. 이들은 실험대상의 상악을 안궁 이전 하여 마운팅 하였으며 카메라와 교합기를 같은 수평면상에 고정시켜 놓고 일정한 거리에서 촬영하여 사진의 확대, 축소에 따른 오차를 줄이려고 하였다. 촬영한 사진을 디지털화하여 컴퓨터에서 측정하는 것은 수동으로 계측할 때 발생할 수 있는 오류를 줄일 수 있지만 일정한 촬영조건을 재현하지 못한다면 상의 확대, 축소에 의한 오차가 더욱 커질 우려도 있다.

Rufenacht[12]는 Angle의 제 1급 교합에서 이상적인 치은 정점의 높이는 중절치와 견치는 같은 높이에 있고 측절치는 약간 치관측으로 위치한다고 하였으며 Angle의 제 2급 2류 교합에서 측절치의 치은 정점은 인접치에 비해 치근측으로 위치하며 중절치의 원심과 약간 중첩된다고 하였다. 이런 경우 수복 시 조화로운 결과를 얻기 위해 측절치는 더 짧은 절단외형을 가져야 한다고 하였다.

Fradeani[13]는 심미수복 치료시에 치은 정점이 이상적인 위치에 있지 않다면 치주수술이 필요하며 지대치 형성시나 치은압배사 삽입시에도 치은 정점의 위치를 고려하여야 한다고 하였다.

본 연구는 측정의 단위가 작아 수동측정으로 인한 오차가 결과에 영향을 미칠 수 있다는 한계가 있다. 보다 정확한 결과를 위해서는 3차원 계측장비를 이용하거나 3차원 scanning후 컴퓨터를 이용하여 계측하는 것이 필요하리라 생각된다.

상악 전치부에서 조화로운 치은연의 위치는 아름다운 미소에 중요한 역할을 한다. 따라서 치은 정점의 위치는 심미수복의 진단과 치료 과정 동안 필수적으로 고려되어야 할 요소라고 할 수 있다. 본 연구는 한국의 젊은 성인을 대상으로 치은 정점의 위치를 수치화하여 객관적인 정보를 제공하여 했다는 점에서 의미를 가질 것이다.

결 론

건강한 치주조직을 갖는 젊은 사람의 모형을 이용해 상악 전치의 치은 정점의 위치에 대하여 분석하여 다음과 같은 결과를 얻었다:

1. 상악 중절치와 측절치의 치은 정점은 임상치관의 수직이등분선으로부터 원심에 위치하며 견치에서는 근원심적으로 같은 위치에 있는 경향이 있었다.
2. 원심 위치의 빈도와 양은 중절치, 측절치, 견치 순이었다.
3. 상악 측절치의 치은 정점은 인접한 중절치와 견치의 치은정점을 연결하는 선보다 0.73±0.43 mm 치관측으로 위치하였다.

참 고 문 헌

1. Chiche GJ, Pinault A. Artistic and scientific principles applied to esthetic dentistry. In: Harrison JD, Jeansonne E, Kokich VG (eds). Esthetics of Anterior Fixed Prosthodontics. Chicago: Quintenssence; 1994:13-32.
2. Prichard J, Gingivoplasty, gingivectomy and osseous surgery. J Periodontol 1961;32:275-82.
3. Magne P, Belser U. Natural oral esthetics. In: Magne P, Belser U. Bonded porcelain restorations in the anterior dentition. A biomimetic approach. Chicago: Quintessence; 2002:57-96.
4. Wheeler RC. Complete crown form and the periodontium. J Prosthet Dent 1961;11:722-34.
5. Jones L. Predictable “gum lifts” made easy. Oral Health and Dental Practice 2003;93:65-75
6. Gürel G. Smile design. In: Roulet JF, Rufenacht CR, Chu SJ (eds). The Science and Art of Porcelain Laminate Veneers. Berlin: Quintessence; 2003:67-75.
7. Morr T. Understanding the esthetics evaluation for

success. J Calif Dent Assoc 2004;32:153-60.
8. Goodlin R. Gingival aesthetics; a critical factor in smile design. Oral Health and Dental Practice 2003;93:10-27.
9. Chu SJ, Tan JH, Stappert CF, Tarnow DP. Gingival zenith positions and levels of the maxillary anterior dentition. J Esthet Restor Dent 2009;21:113–21.
10. Mattos C, Santana RB. A quantitative evaluation of the spatial displacement of the gingival zenith in the maxillary anterior dentition, Priodontol, 2008;79: 1880-5.
11. Charruel S, Peres C, Forti B, Campes J, Monnet-Corti V. Parameters for gingival contour assessment. J Periodontol, 2008;79:795-801.
12. Rufenacht CR, Structural esthetic rules. In: Berger RP, Lee RL, Nixon RL (eds). Fundamentals of Esthetics. Berlin: Quitessence; 1990:67-134.
13. Fradeani M, Gingival analysis. In: Barducci G, Corrado M. Esthetic. Rehebilitation in Fixed Prosthodontics. vol. 1. Esthetic analysis. Chicago: Quitenssence; 2004:260-3.

The Apico-Coronal and Mesio-Distal Positions of the Gingival Zenith in the Maxillary Anterior Dentition

Jung-yun Choi, Dong-hwan Seong, Kwang-yeob Song, Ju-mi Park, Seung-geun Ahn

Department of Prosthodontics, School of Dentistry, Chonbuk National University

The gingival zenith is the most apical point of the gingival outline. This study aimed to quantify the mesio-distal and apico-coronal displacements of gingival zenith in maxillary anterior dentition.

50 healthy patients, who ranged in age from 25 to 36 years were recruited for the study. Alginate impressions of the study group were made and poured with the type Ⅲ stone.

The gingival zenith positions of maxillary anterior teeth were measured in a mesial-lateral direction from the vertical bisected midline. The apico-coronal displacements of the gingival zenith of lateral incisors were measured from a line joining the gingival zeniths of the central incisor and canine.

The gingival zeniths were distally displaced in 90%, 53% and 23% of the maxillary cetral incisors, lateral incisors and canines respectively. The mean distal displacements of the gingival zeniths to the vertical bisected midline of central incisors, lateral incisors and canines were 0.90 mm, 0.29 mm and 0.06 mm respectively. The gingival zeniths of lateral incisors were positioned 0.73 ± 0.43 mm coronally to the line joining the gingival zenith of central incisors and canines. Consideration of these findings may improve restorative procedures in the anterior maxillary dentition.

Key word: gingival zenith, esthetic dentistry, morphology

Correspondence to : Seung-geun Ahn
Department of Prosthodontics, School of Dentistry, Chonbuk National University
664-14 Dukjin-Dong, Dukjin-gu, Jeonju, 561-756, Korea
E-mail: sgahn@jbnu.ac.kr
Received: January 25, 2011, Last Revision: February 02, 2011, Accepted: March 25, 2011