Monolithic zirconia framework으로 제작된 fixed detachable prostheses를 이용한 심미적인 임플란트 전악 수복 증례

[1]단국대학교 치과대학 치과 보철학교실 및 치의학 연구소
[2]단국대학교 치과대학 구강악안면외과학 교실

홍준태[1] · 최유성[1] · 한세진[2] · 조인호[1]

수직적, 수평적 골흡수가 심한 환자에서 임플란트를 이용한 전악수복의 경우 경조직과 연조직 이식을 통해서 임플란트를 원하는 위치에 식립할 수도 있지만, 치은과 치아의 기능과 심미를 회복할 수 있는 fixed detachable prostheses를 대체 술식으로 사용할 수도 있다. 이러한 증례에서 다양한 재료가 수복물의 제작에 사용 가능하지만, metal/acrylic 보철물에서는 레진치아의 파절 및 탈락이 일어날 수 있고, metal/ceramic 혹은 zirconia/ceramic 보철물에서는 도재의 chipping이나 파절과 같은 문제가 발생할 수 있다. 이에 최근에 심미적이면서도 기능적인 보철수복을 위해 zirconia에 도재를 축성하지 않고 임상적으로 적용가능한 monolithic zirconia framework이 출시되어 사용되고 있다. 본 임상 증례는 심미적인 요구도가 높은 완전 무치악 환자에서 임플란트를 식립하고 chipping이나 파절의 위험을 감소시키기 위해 monolithic zirconia framework을 이용해 만들어진 complete fixed detachable 보철물을 이용한 수복에 대해 보고하고자 한다. 이번 증례에서 보철물은 심미적, 기능적으로 만족스러웠으며, 2년 간의 정기검사에서 임상적인 합병증은 보고되지 않았다.

주요어: Dental implant; Fixed detachable restoration; Monolithic zirconia; Screw-retained restoration; Zirconia frameworks

(구강회복응용과학지 2012:28(3):253~268)

서 론

수직적, 수평적 골흡수가 심한 환자에서 임플란트를 이용한 전악 수복은 임플란트의 위치 제한과 치주적인 문제를 포함하기 때문에 광범위한 외과적 치료로 볼 수 있다. 많은 경조직과 연조직 이식을 통해서 임플란트를 원하는 위치에 식립함으로써 상실된 조직을 재건하는 것이 가능하지만, 치은과 치아의 기능과 심미를 회복할 수 있는 fixed detachable prostheses를 대체 술식으로 사용할 수도 있다. 이에 metal/acrylic, metal/ceramic, zirconia/ceramic을 포함한 다양한 재료의

교신저자: 최유성
충청남도 천안시 동남구 신부동 산 7-1, 330-716, 대한민국
단국대학교 치과대학 치과 보철학교실
Fax: +82-41-553-1258, E-mail: yu0324@hanmail.net
원고접수일: 2012년 08월 25일, 원고수정일: 2012년 09월 02일, 원고채택일: 2012년 09월 25일

조합이 수복물의 제작에 사용가능하다.[1-11] 그러나, Metal/acrylic으로 제작된 fixed detachable prostheses는 다음과 같은 문제점을 갖는다. 인공치의 탈락 및 치은 부위에서 자연스러운 색상 부여가 어려우며, 시간 경과에 따라 교합면의 마모가 발생할 수 있고, 결과적으로 잦은 인공치의 대체와 보철물의 유지 및 보수가 계속적으로 필요하다.[3-8] Metal/ceramic으로 제작된 보철물은 좋은 심미적인 결과를 보이지만 전체 수복물에 영향을 줄 수 있는 도재의 파절이라는 단점이 있다.[12-16] Zirconia/ceramic 보철물의 경우, 도재의 chipping이나 수리가 불가능한 zirconia framework의 파절이라는 문제를 보인다.[17-21] 부가적으로, 임플란트가 잔존골의 해부학적 형태 때문에 경사진 위치에 식립된다면, 심미적인 부위에서 보철물의 협측에서 접근하는 것을 피하기 위해 angled abutment가 사용될 필요가 있다. 게다가, high smile line을 가진 환자의 경우 아크릴릭 레진 혹은 도재로 치은 형태를 부여한 치료가 중요하다.[22-23] 본 증례에서 보철물 제작에 사용된 Zirconium oxide (yttrium-partially stabilized with tetragonal polycrystalline structure)는 정형외과 영역에서 1970년대부터 성공적으로 사용되어 왔다.[24,25] 이는 chemically manufactured zirconium sand, partially stabilized with yttrium과 같은 가공되지 않은 광물질로부터 기계적인 과정에 의해 zirconia block으로 변형된다.[24-28] Zirconium은 많은 치과 수복물의 제작에 사용되는데, 이는 feldspathic dental porcelain에 비해서 대합치의 마모가 적고, bacterial colonization을 제한하기 때문에 보철 재료로 더 적합한 것으로 보인다.[26-29] 그러나, zirconia/ceramic 보철물의 경우, 비니어링 도재의 chipping이 자주 발생한다는 문제가 보고되고 있다.[17-19] 이에 최근에 심미적이면서도 기능적인 보철수복을 위해 zirconia에 도재를 축성하지 않고 임상적으로 적용가능한 monolithic zirconia framework (Prettau Zirconia®, Zirkonzhan GmbH, Bruneck, Italy)이 출시되어 사용되고 있다. Zirkonzhan Prettau®는 상부에 도재를 축성하지 않기 때문에 porcelain chipping의 걱정이 없고, 강도가 강한 지르코니아를 치아 외형대로 제작함으로써 기존의 전부도재관보다 높은 강도를 갖는다는 장점이 있다. 또한, Zirkonzhan Prettau®는 기존의 지르코니아보다 투과도가 개선된 block을 사용하고 상아질의 색조를 표현할 수 있는 특수한 color liquid와 지르코니아에 직접 적용할 수 있는 stain이 있어 심미적인 면에서도 우수하다고 보고되고 있다. 그리하여, 본 임상 증례에서는 monolithic zirconia를 이용한 fixed detachable prostheses를 이용한 전악 수복에 대해 보고하고자 한다.

증례 보고

2010년 6월에 단국대학교 치과병원 치과 보철과에 57세의 여성이 '임플란트를 하고싶다'는 주소로 내원하였다. 전반적인 임상적, 방사선학적 검사에서 진행성 치주염으로 인한 심한 치조골의 흡수를 관찰할 수 있었고, 전신 건강에는 특이할 만한 문제가 없었다(Fig. 1). 골량과 골질 분석을 위해 컴퓨터 단층 방사선 사진 촬영을 시행하였고, 잔존 치조골에 임플란트 식립이 가능한지에 대해서 평가하였고, 환자의 요구, 심미성, 악간 공간, 치조골 흡수 정도, 치조골 형태, 골질 등을 고려하여 임플란트에 의해 유지되는 fixed detachable prostheses를 계획하였다. 치료는 환자의 기능과 심미성을 조절하기 위해 여러 단계로



Fig. 1. Residual dentition and bone loss due to advanced periodontal disease.

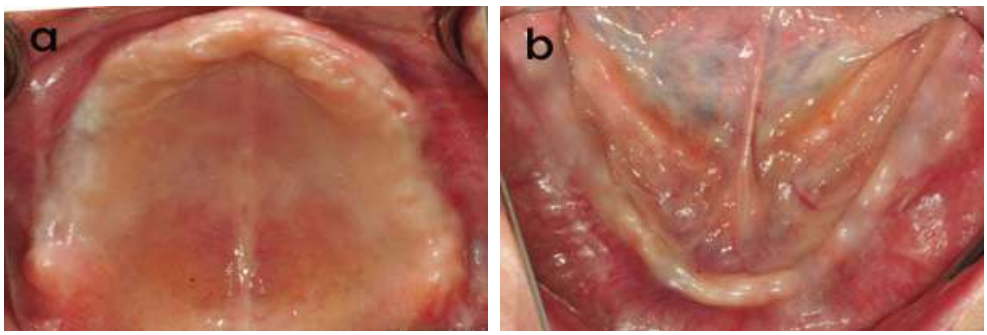

Fig. 2. Four months after extractions and sinus lift. a) Maxilla b) Mandible

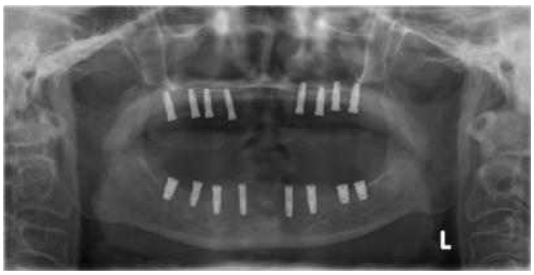

Fig. 3. Implant placement in maxilla and mandible for conventional loading.

나누어 계획하였다. 첫 번째 단계에서 치조제 성형술을 동반한 전악 발치와 동시에 상악동 거상술을 시행하였다.[30] 교합 수직고경을 회복하고 심미적인 부분을 해결하기 위해서 즉시 임시 총의치를 장착하였다.[31] 발치 및 골이식 후 4개월 뒤에 상, 하악에 각각 8개의 임플란트 (USII RBM fixture, Osstem Co., Seoul, Korea)를 식립하였고 임시 총의치를 Soft liner (Sofreliner Tough®, Tokuyama Dental Co., Tokyo, Japan)를 이용하여 재이장하고 장착하였다(Fig. 2, 3)(Table I). 임시 총의치를 복제하여 수술용 가이드를 제작하여 사용하였다. 식립 5개월 후 이차수술을 시행하고, 봉합을 시행한 후에 임시 총의치를 조정하였고, 골유착 기간 동안 healing abutment를 건드리지 않도록 healing abutment가 있는 부위의 acrylic

Table I. Implant distribution, diameters, and lengths

Implant distribution	Implant diameter (mm)	Implant length (mm)
#17	4.0	11.5
#16	4.0	11.5
#15	3.75	11.5
#13	3.75	13.0
#23	3.75	13.0
#25	4.0	11.5
#26	4.0	11.5
#27	4.0	11.5
#37	5.0	8.5
#36	5.0	8.5
#35	4.0	11.5
#33	3.3	13.0
#43	3.3	13.0
#45	3.75	11.5
#46	4.0	10.0
#47	5.0	8.5



Fig. 4. Placement of healing abutments for second surgery. a) Maxilla b) Mandible

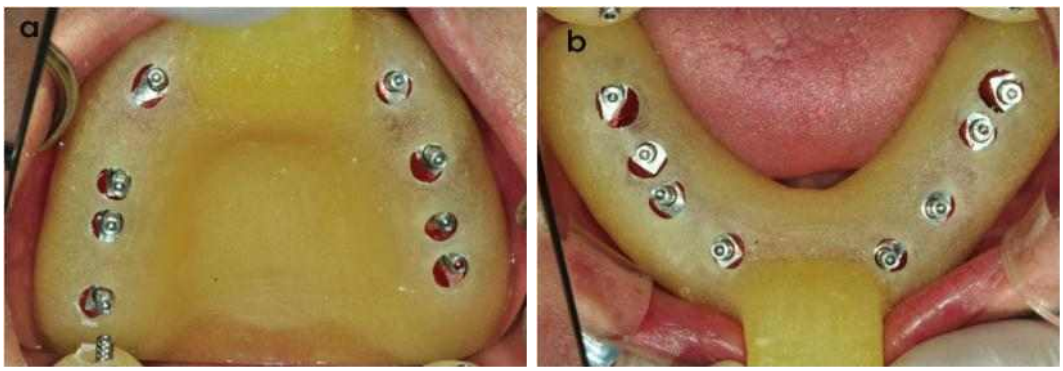

Fig. 5. Final impression used open tray for fixture level impression. a) Maxilla b) Mandible

resin은 제거하였고, Soft liner를 이용하여 재이장하였다(Fig. 4). 봉합사 제거 후 2주 뒤 식립된 임플란트에 fixture transfer impression coping (Osstem Co., Seoul, Korea)을 장착하고, 알지네이트 (Alginoplast®, Heraeus Holding GmbH, Hanau, Germany)를 이용하여 예비인상을 채득한 후 제작된 작업모형에 트레이 레진 (Quicky Powder/Liquid, Nissin Dental Products Inc., Kyoto, Japan)을 이용하여 개별트레이를 제작하였다. 최종인상은 Open tray와 Polysiloxane 인상재 (Honigum®, DMG, Hamburg, Germany)를 이용하여 fixture level으로 채득하였다(Fig. 5). 구강 내의 연조직은 vinylpolysiloxane (Dura Base resin, Reliance Dental Mfg. Co., Worth, IL, USA)으로 재현되었고, 상,하악의 주모형이 제 4형 경석고 (GC Fujirock® EP, GC Europe N.V., Leuven, Belgium)로 제작되었다(Fig. 6). 임의형 페이스보우 (Hanau™ Spring-Bow, Waterpik Technologies Inc., Fort Collins, CO, USA)를 이용하여 안궁이전을 시행하였다. 3rd reference point로 infraorbital foraman을 사용하였다. 교합 수직고경과 중심위 악간관계를 교합제를 이용하여 반조절성 교합기

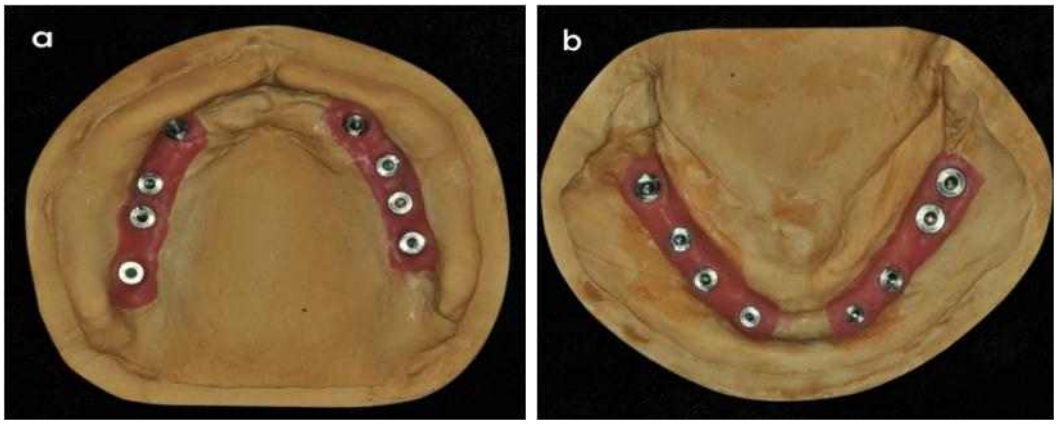

Fig. 6. Master cast for final prostheses. a) Maxilla b) Mandible

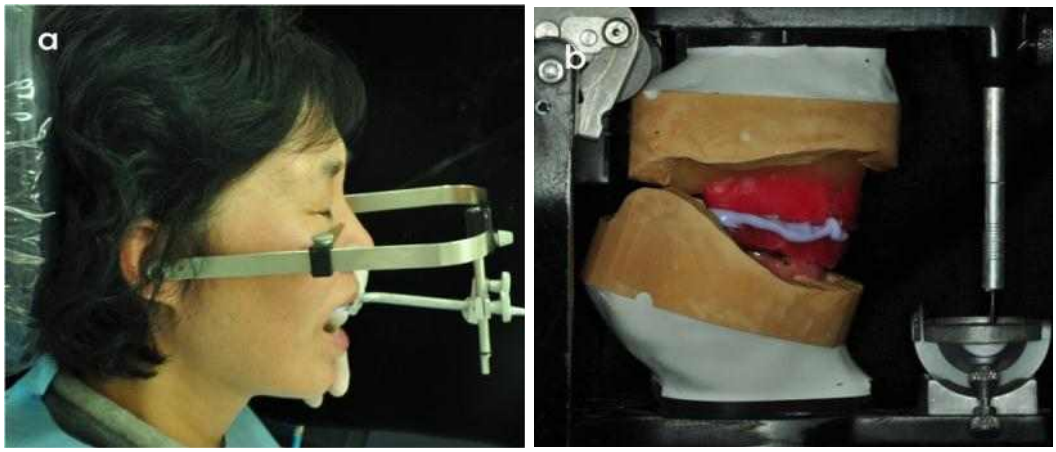

Fig. 7. Vertical dimension & interocclusal centric relation were transferred to a semiadjustable articulator. a) Facebow transfer b) Mounting used occlusal rims

(Hanau™ Modular Articulator System 190, Waterpik Technologies Inc., Fort Collins, CO, USA)로 이전하였다(Fig. 7). 그리고, 두 개의 fixed detachable interim maxillary and mandibular prostheses를 제작하기 위하여 마운팅된 교합제에 환자가 선택한 색조인 Shade A1 (VITAPAN classical shade guide, VITA Zahnfabrik, Bad Sackingen, Germany)과 발치전 치아크기와 유사한 인공치인 전치 102/HC4, 구치 65/M28 형태의 강화형 아크릴릭 인공치(Endura Anterior/Posterior , Shofu Inc., Kyoto, Japan)를 이용하여 진단용 납의치를 제작하였다. 교합기의 교두 경사의 경우 시상면에서 33도, lateral condyle path inclination은 15도의 평균값으로 설정하였다.[32] 이후 주모형의 정확성을 평가하기 위해 구내에서 verification device를 제작하였다. 인상용 코핑을 fixture에 연결하고, 아크릴릭 레진 (Duralay Reliance, Dental Mfg. Co. Worth, IL, USA)을 이용하여 스플린팅



Fig. 8. Diagnostic wax denture try-in for determination of standard esthetic parameters. a) Wax denture try-in b) Analysis of esthetic parameters

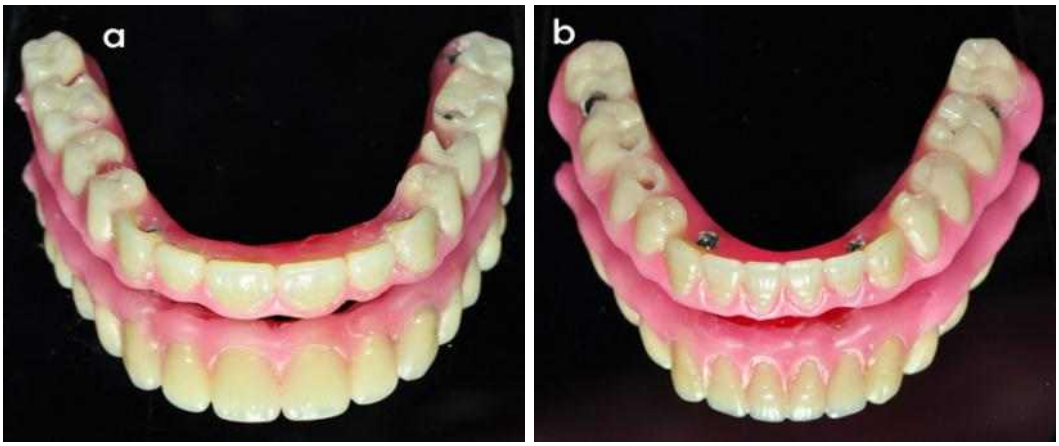

Fig. 9. Completed diagnostic wax dentures. a) Maxilla b) Mandible

하였다. Verification jig를 절단하고 재연결한 후 구강내에서 분리하고, 주모형으로 옮겼다. 주모형에서 index의 수동적 적합을 평가하였고, 주모형의 정확성을 확인하였다. 진단용 납의치를 구강내에 장착 후 교합 수직고경 및 수평관계를 평가하고 환자의 안모에 있어 심미성을 확인한 후 최종 수정하였다(Fig. 8, 9). Temporary abutment (US II UCLA Temporary abutment, Osstem Co., Seoul, Korea)가 상, 하악의 주모형의 analog에 연결되었다. 그리고, 두 개의 fixed detachable interim maxillary and mandibular prostheses가 미리 제작된 납의치를 복제한 실리콘 퍼티 (Exafine Putty Type, GC Co., Tokyo, Japan)와 자가 중합형 아크릴릭 레진 (Jet Tooth Shade™ Powder & Liquid Shade 60/A1, Lang Dental Mfg. Co., Inc., Wheeling, IL, USA)을 이용하여 제작되었다(Fig. 10).

상악과 하악의 fixed detachable interim prostheses의 수동적 적합은 다양한 방법들로 평가하였다. 먼저, 한 쪽 끝의 지대주에 먼저 압력을 가하고 반대편에서 보철물의 움직임이 있는지를 평가하였다.[33] 시각적인 평가 후에 explorer를 이용하여

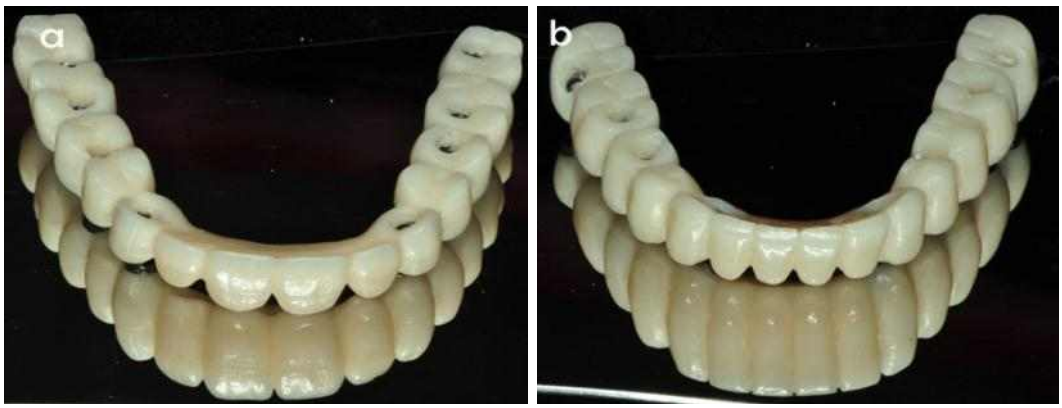

Fig. 10. Fixed detachable interim prostheses duplicated from wax dentures. a) Maxilla b) Mandible

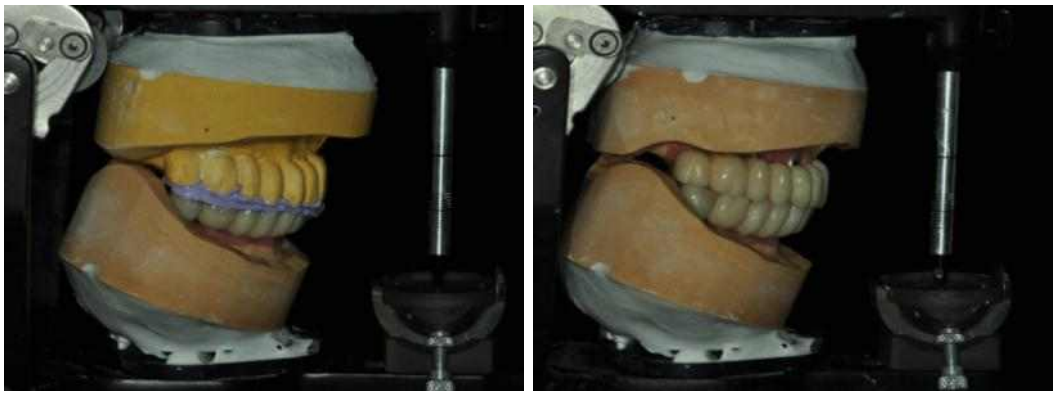

Fig. 11. Cross-mounted casts. a) Cast to interim prostheses b) Interim prostheses to interim prostheses

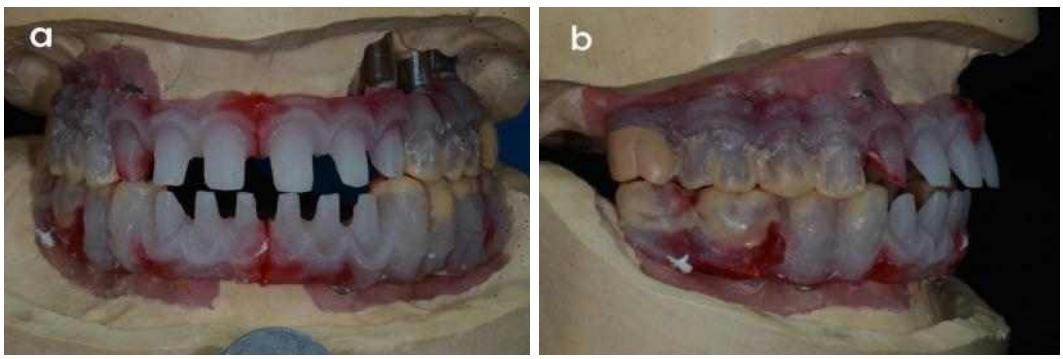

Fig. 12. Fabricated white resin frames. a) Frontal view b) Lateral view

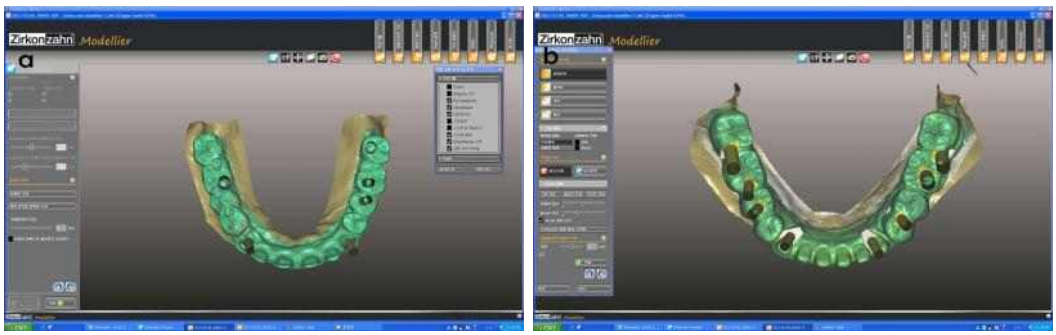

Fig. 13. The white resin prostheses copied into full zirconia prostheses using a copy-milling unit. a) Maxilla b) Mandible

적합을 평가하였다.[34] 수동적 적합은 양 쪽 끝에 있는 지대주의 나사에 의해 확인하였다.[35] 수복물의 움직임이 없다는 것이 확인되고 수복물이 반대편 지대주에 위치해 있다면, 보철물과 모든 지대주의 삼차원적인 적합을 임상적으로 확인하는 것이고, 이차원적으로는 치근단 방사선 사진을 통해 확인할 수 있다고 보고된다.[36] 이렇게 제작된 fixed detachable interim prostheses를 통해서, 심미와 기능의 요소들을 평가하였다. 환자의 안모 및 미소의 분석을 통해 상악 전치부 길이가 약간 긴 것을 확인할 수 있었고 길이 수정을 interim fixed detachable prostheses에서 수행하였다. 상악 중절치의 길이는 hign speed diamond bur (Komet 5850.314.016; Komet USA LLC, Rock Hill, SC)를 이용해 구강 내에서 조정하였고, 환자의 smile line을 하순과의 관계에서 기록하였다. 모든 심미적, 기능적 요소에 대해 환자가 만족하고 난 후, 알지네이트(Alginoplast®)를 이용하여 상, 하악 interim fixed detachable prostheses의 인상을 채득하였고, 제 3형 경석고(Snowrock, Munkyo Gypsum & Engineering Co., Busan, Korea)를 이용하여 임시 보철물을 복제한 모델을 제작하였다. 그 후, 환자의 fixed detachable interim prostheses를 제거하였고, 상악의 보철물을 이전에 마운팅된 주모형에 연결하였다. 그리고 하악 임시 보철물의 모형이 같은 수직고경에서 상악 주모형과 연결된 임시보철물에 대합되도록 마운팅하였다.

그리고 나서, 상악의 모형을 하악 모형에 맞춰서 마운팅을 시행하였다(Fig. 11). 이러한 크로스 마운팅 방법을 이용하여 하악 대합치에 맞춰서 교합면, 중심선, 미소선을 조절하여 상악의 fixed detachable white resin prostheses (Frame®, Zirkonzhan GmbH, Bruneck, Italy)를 제작하였다 (Fig. 12). 상, 하악 6전치는 보다 나은 심미성을 위해 일반적인 도재를 축성하는 방식으로 제작하기 위해 컷백을 시행한 상태로 제작하였다. white resin을 이용하여 두 개의 보철물이 제작된 후, 교합과 심미를 평가하기 위해 환자의 구강에 장착하였다. 상하악 지대주에서 white resin 보철물의 수동적 적합이 임시 보철물에서와 같은 방법으로 평가하였고, white resin 보철물의 조정은 필요하지 않았다. White acrylic prostheses를 copy-milling unit (Zirkograph 025 ECO, Zirkonzahn GmbH, Bruneck, Italy)을 이용하여 zirconium oxide(Ytrium-partially stabilized with tetragonal polycrystalline structure)(Prettau Zirconia 16er XH40, Zirkonzahn GmbH, Bruneck, Italy)의 40mm 높이의 블록을 이용하여 full zirconia prostheses로 복제하였다(Fig. 13, 14). Milled unit에 적절한 치아와 치은의 색을 부여하였다(Color Liquid, Zirkonzahn GmbH, Bruneck, Italy). 치은색은 pink-colored ceramic을 위한 color guide (Ceramic

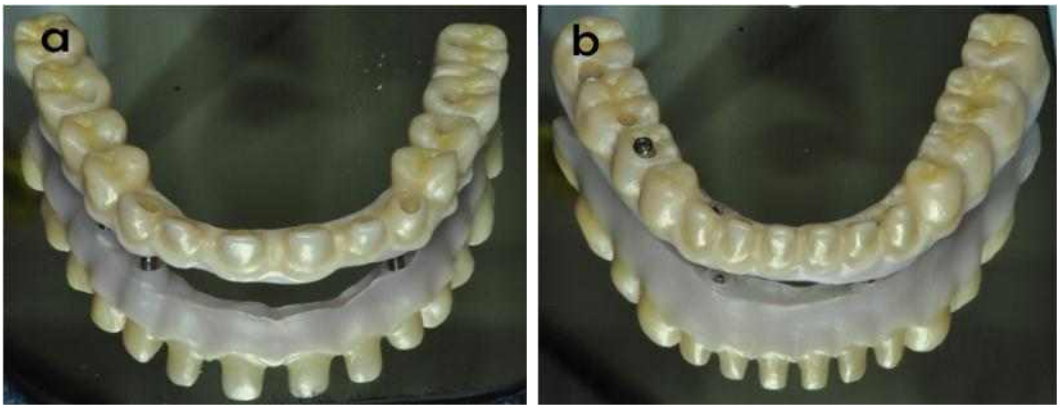

Fig. 14. Full zirconia prostheses from a monolithic zirconia before being colored. a) Maxilla b) Mandible

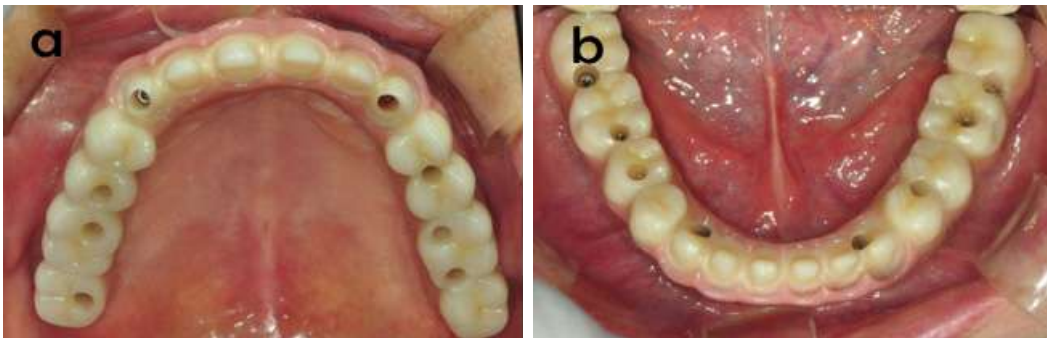

Fig. 15. Try-in of prostheses to full zirconia after being colored. a) Maxilla b) Mandible



Fig. 16. Final prostheses to full zirconia after being veneered of anterior teeth. a) Maxilla b) Mandible

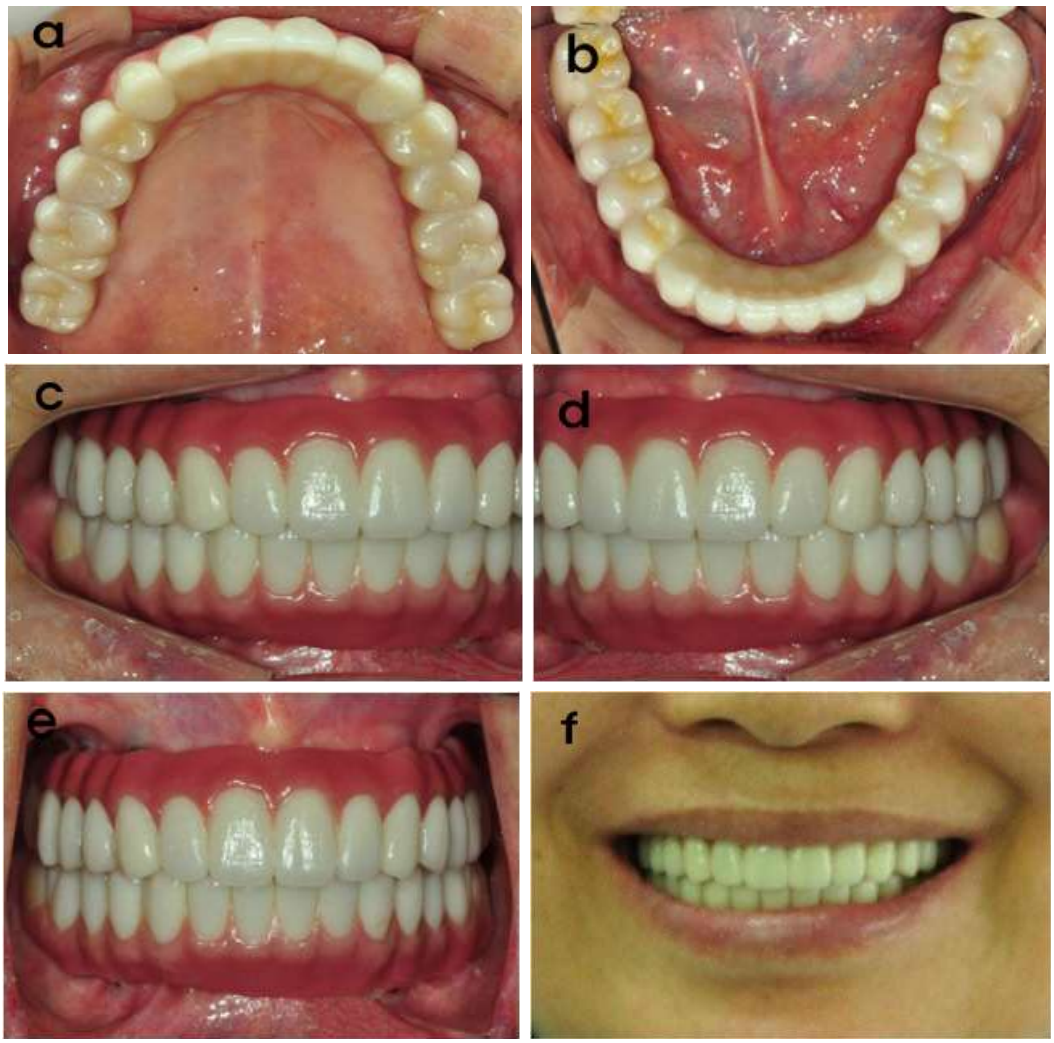

Fig. 17. Esthetics and fuction were restored with the full zirconia restorations.
a) Occlusal view (Maxilla) b) Occlusal view (Mandible) c) Lateral view (Right side)
d) Lateral view (Left side) e) Frontal view f) Extraoral view

Tissue, Zirkonzahn GmbH, Bruneck, Italy)를 이용하여 선택하였다. 최종적으로 보철물을 건조하고 sintering하였다(Fig. 15). 상, 하악 6전치의 비니어링 도재의 축성을 시행하였고, 최종적으로 글레이징 및 연마를 시행하였다(Fig. 16). 최종 보철물의 수동적 적합은 임시 보철물과 white resin 보철물에서와 같은 방법으로 평가되었고, 이차원적인 적합은 치근단 방사선 사진을 통해 확인하였다. 상, 하악 fixed detachable prosthesis의 abutment screw (Ti screw, Osstem Co., Seoul, Korea)는 20Nm의 torque로 조였고, access hole은 G-P (Gutta Percha; Henry Schein, Inc., Melville,

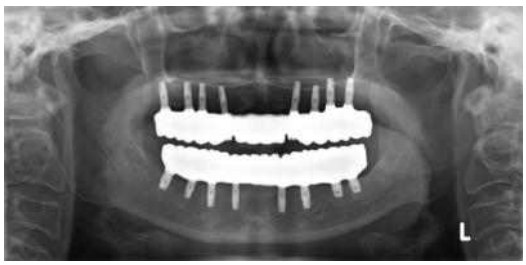

Fig 18. Initial X-ray of the full zirconia fixed detachable restorations.

NY, USA)로 채운 후 광중합형 레진 (Filtek™ Z-250, 3M ESPE, Seefeld, Germany)으로 막아주었다(Fig. 17). 장착 초기의 파노라마 방사선 사진은 fixed detachable restoration이 지대주에 잘 적합됨과 임플란트 주변의 bone level을 보여주었다(Fig. 18). 2년 후에 치근단 방사선 사진은 초기 방사선 사진과 비교했을 때 bone level의 변화가 없음을 보여준다(Fig. 19). 연조직은 안정적이었고, 어떤 부위에도 염증이나 출혈은 존재하지 않았고 치석도 발생되지 않았다. 보철물에서의 변화는 관찰되지 않았고, 교합면이나 절단면의 파절이나 마모도 발생하지 않았다. 환자는 어떠한 문제도 호소하지 않았다. Monolithic zirconia를 이용하여 제작된 보철물을 이용하여 환자의 기능과 심미성을 증진해주었다고 사료된다.

고 찰

Metal/acrylic, metal/ceramic, zirconia/ceramic으로 제작된 fixed detachable prostheses의 사용에 대한 많은 보고들이 있어왔다. 이런 다양한 재료의 framework를 이용한 hybrid prosthese에 대한 연구에서 많은 다양한 합병증들이 발생되었다. 1999년 Bergendal 등은 5년 동안 titanium(Ti) frameworks와 gold alloy frameworks를 비교했는데, Ti frameworks가 gold alloy frameworks에 비해 약간 더 높은 파절을 나타냈고, Ti frameworks에

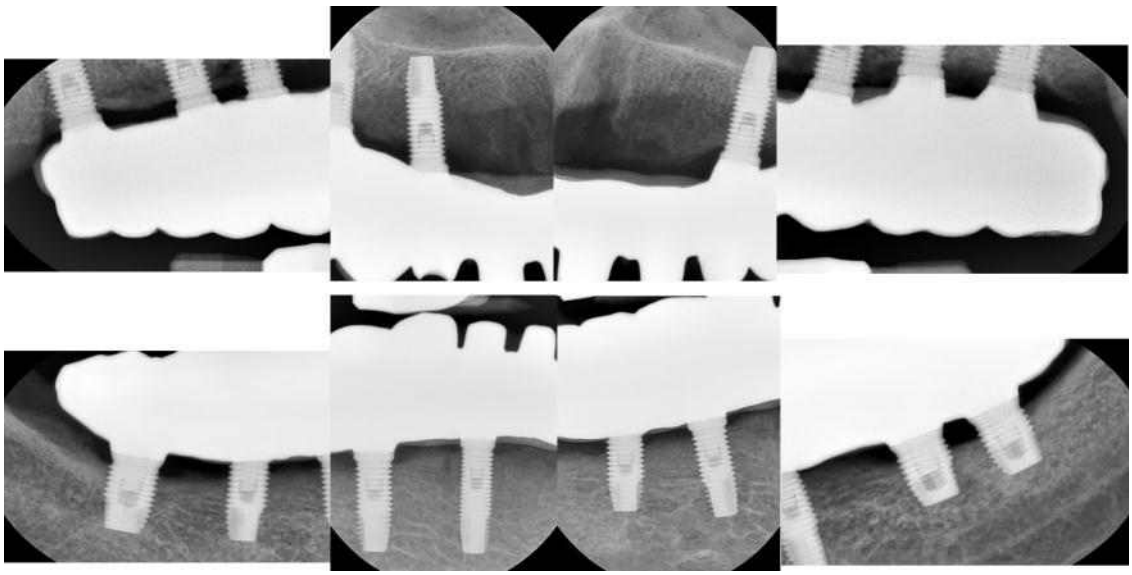

Fig. 19. Radiographic control after 2 years in use showing stable marginal bone at the level of the implants.

서 더 많은 인공치 파절이 발생했다고 보고하였다.[3] 대부분의 파절은 distal abutment에서 welding joint와 연관된 것으로 나타났다. 2000년에 Örtorp 등은 1년의 전향적 연구에서 resin facing의 약간의 파절 이외의 기계적인 합병증은 없다고 보고했다.[4] 2003년 Duncan 등은 36개월의 기간 동안의 다른 전향적 연구에서 fixed detachable prostheses 치료를 받은 환자의 68%에서 합병증을 나타냈다고 보고하였다. 환자의 대부분은 레진 치아의 파절이 발생했으며, 이런 현상은 구치보다는 전치부에서 더 흔했고, 사용 1년 후에 더 많은 빈도로 발생했다고 하였다.[5] 2009년 Örtorp와 Jemt는 15년 동안 Laser-welded Ti frameworks와 gold alloy frameworks를 비교하는 comparative follow-up study를 수행하였다. 그 연구에서, 레진 혹은 인공치의 파절과 연조직의 감염이 Ti framework로 제작된 hybrid prostheses에서 가장 흔한 합병증이었다고 하였다. Ti framework의 파절은 15.5%의 환자에서 관찰되었다고 보고하였다. Gold alloy framework보다 Ti framework에서 더 많은 파절이 관찰되었다고 하였다.[6] Metal/ acrylic을 이용한 수복물에서 가장 흔한 합병증은 인공치의 마모 혹은 파절로 인하여 인공치의 교체가 필요한 것이라고 볼 수 있다. 레진치의 파절은 인공치의 부적절한 접착, 외상, framework로 부터의 불충분한 지지와 같은 다양한 원인에 의해 발생된다. 레진치의 마모는 고정성 보철물에서의 높은 교합력이나 일부의 경우에서 parafunctional activity에 의해 발생한다고 보고된다.[7-8] 또한, 도재금속 수복물에서 도재의 chipping이나 파절은 피로 하중, 교합력, 열팽창계수의 차이, 금속의 낮은 탄성 계수, 부적절한 디자인, 미세결함, 외상과 같은 다양한 인자에 의해서 발생한다고 보고되고 있다.[13-16]

Porcelain-veneered zirconia prostheses와 all-ceramic cantilever fixed partial dentures(FPDs)를 사용한 여러 임상 보고들은 veneering porcelain의 파절을 보고하였다.[17,18,20,21] 2008년 Denry와 Kelly는 지르코니아 보철물에 대한 15개의 주요한 연구에서 파절은 흔하지 않았지만 porcelain의 chipping이 모든 연구에서 관찰되었다고 보고했다.[26] all-ceramic crown이나 FPDs의 제작동안의 열팽창계수의 차이로 인해 발생되는 잔존 응력과 veneering porcelain과 zirconia coping 사이의 interface가 이런 유형의 수복물에서 chipping의 원인이라고 볼 수 있다.[17,18] Zirconia framework를 이용한 hybrid 보철 수복에 대해서는 매우 적은 양이 보고되고 있는데, 이들 보고에서는 FPDs가 framework에서의 응력에 의한 porcelain facing의 파절을 보였고, 대부분의 파절이 framework와 porcelain layer 사이의 계면에서 발생하였다고 하였다.[37,38] 2007년 Sailer 등은 zirconia framework의 97.8%의 성공률을 보고했고, 5년의 임상 관찰 기간동안 15.2%에서 veneering ceramic의 chipping이 발생했다고 하였다.[39] 더구나, 자연치에 zirconia framework를 사용한 경우와 임플란트에 zirconia framework를 사용한 hybrid prostheses에서 6개월의 관찰기간동안 합병증이 발생하지 않았다는 약간의 긍정적인 보고가 있다. Zirconia/ceramic implant-supported, full-arch fixed restoration을 이용한 장기 연구가 필요할 것으로 보인다.[10,11,40]

최근들어 Full contour monolithic zirconia로 수복물을 제작하면 강도 및 파절저항성이 높아 임상적으로 기계적 안정성을 높일 수 있어 수복물의 파절로 인한 실패가 감소하고, 적응증의 범위도 넓어질 것이라는 임상 보고가 있다.[41-43] 하지만, full contour monolithic zirconia는 유백색의 불투명한 코어용 재료로서 일반 장석형 도재에 비하여 아직은 전치부에 사용하기에 심미성이 부족하고, 마모성 및 저온열화 현상에 대한 연구가 부족한 실정이다. 이에 full contour monolithic zirconia의 임상 적용에 앞서 그 적합성과 안정성 및 심미성 개선을 위한 계속적인 연구가 필요할 것으로 사료된다.

결 론

본 증례는 심미적인 요구가 높은 전부 무치악 환자에서 Zirkonzhan Prettau®를 이용하여 고정성

임플란트 보철물을 이용하여 수복하였고, 이에 기능적, 심미적으로 환자와 술자 모두에게 만족스러운 결과를 얻었기에 보고하는 바이다. 최종 보철물을 장착 후 6개월 단위로 2년 간의 주기적인 정기검진을 통해 좋은 예후를 보이고 있으며, 추후 지속적인 경과 관찰이 필요할 것으로 본다. 현재 monolithic zirconia complete fixed detachable restoration을 이용한 임상적 보고는 거의 없는 것으로 보인다. 앞으로 이런 유형의 보철물을 이용한 장기간의 연구가 필요할 것으로 생각되고, 이런 재료를 치과계에서 사용되는 다른 재료와 비교하는 것이 필요하며, 이번 임상 보고에서 논의된 장,단점에 대해 더 많은 연구가 진행되어야 할 것으로 사료된다.

참 고 문 헌

1. Sjögren G, Andersson M, Bergman M. Laser welding of titanium in dentistry. Acta Odontol Scand 1988;46:247-53.
2. Örtorp A, Linden B, Jemt T. Clinical experiences of laser welded titanium frameworks supported by implants in the edentulous mandible. A 5-year follow-up study. Int J Prosthodont 1999;12:65-72.
3. Bergendal, Palmqvist. Laser-welded titanium framework for implant-supported fixed prostheses: a 5-year report. Int J Oral Maxillofac Implants 1999; 14:69-71.
4. Örtorp A, Jemt T. Clinical experiences of computer numeric control-milled titanium frameworks supported by implants in the edentulous jaw: a 5-year prospective study. Clin Implant Dent Relat Res 2000;2:2-9.
5. Duncan JP, Nazarova E, Vogiatzi T, *et al.* Prosthodontic complications in a prospective clinical trial of single-stage implants at 36 months. Int J Oral Maxillofac Implants 2003;18:561-65.
6. Örtorp A, Jemt T. Early laser-welded titanium frameworks supported by implants in the edentulous mandible: a 15-year comparative follow-up study. Clin Implant Dent Relat Res 2009;11:311-22.
7. Purcell BA, McGlumphy EA, Holloway JA, *et al.* Prosthetic complications in mandibular metal-resin implant-fixed complete dental prostheses: a 5-to 9-year analysis. Int J Oral Maxillofac Implants 2008;23:847-57.
8. Bozini T, Petridis H, Garefis K. A meta-analysis of prosthodontics complication rates of implant-supported fixed dental prostheses in edentulous patients after an observation period of at least 5 years. Int J Oral Maxillofac Implants 2011;26:304-18.
9. Larsson C, Vult von Steyern P, Nilner K. A prospective study of implant-supported full-arch yttria-stabilized tetragonal zirconia polycrystal mandibular fixed dental prostheses: three-year results. Int J Prosthodont 2010;23:364-69.
10. Papaspyridakos P, Lal K. Complete arch implant rehabilitation using subtractive rapid prototyping and porcelain fused to zirconia prosthesis: a clinical report. J Prosthet Dent 2008;100:165-72.
11. Hassel AJ, Shahin R, Kreuter A, *et al.* Rehabilitation of an edentulous mandible with an implant-supported fixed prosthesis using an all-ceramic framework: a case report. Quintessence Int 2008;39:421-26.
12. Linkevicius T, Vladimirovas E, Grybauskas S, *et al.* Veneer fracture in implant-supported metal-ceramic restorations. Part I: Overall success rate and impact of occlusal guidance. Stomatologija 2008;10:133-39.
13. Roberts DH. The failure of retainers in bridge prostheses. An analysis of 2,000 retainers. Br Dent J 1970;128:117-24.
14. Jacobi R, Shillingburg HT Jr, Duncanson MG Jr. Effect of abutment mobility, site, and angle of impact on retention of fixed partial dentures. J Prosthet Dent 1985;54:178-83.
15. Reuter JE, Brose MO. Failures in full crown retained dental bridges. Br Dent J 1984;157:61-3.
16. Llobell A, Nicholls JI, Kois JC, *et al.* Fatigue life of porcelain repair systems. Int J Prosthodont 1992;5: 205-13.
17. Guess PC, Att W, Strub JR. Zirconia in fixed implant prosthodontics. Clin Implant Dent Relat Res 2010 Dec 22. Epub ahead of print.
18. Swain MV. Unstable cracking (chipping) of veneering

porcelain on all-ceramic dental crowns and fixed partial dentures. Acta Biomater 2009;5:1668-77.
19. Larsson C, Vult von Steyern P, Nilner K. A prospective study of implant-supported full-arch yttria-stabilized tetragonal zirconia polycrystal mandibular fixed dental prostheses: three-year results. Int J Prosthodont 2010;23:364-9.
20. Ohlmann B, Marienburg K, Gabbert O, *et al.* Fracture -load values of all-ceramic cantilevered FPDs with different framework designs. Int J Prosthodont 2009;22:49-52.
21. Al-Amleh B, Lyons K, Swain M. Clinical trials in zirconia: a systematic review. J Oral Rehabil 2010;37:641-52.
22. Zitzmann NU, Marinello CP. Treatment plan for restoring the edentulous maxilla with implant-supported restorations: removable overdenture versus fixed partial denture design. J Prosthet Dent 1999;82: 188-96.
23. Bidra AS, Agar JR. A classification system of patients for esthetic fixed implant-supported prostheses in the edentulous maxilla. Compend Contin Educ Dent 2010;31:366-74.
24. Kelly JR, Denry I. Stabilized zirconia as a structural ceramic: an overview. Dent Mater 2008;24:289-98.
25. Chevalier J, Gremillar L. Ceramics for medical applications: A picture for the next 20 years. J Eur Ceramic Soc 2009;29:1245-55.
26. Denry I, Kelly JR. State of the art of zirconia for dental applications. Dent Mater 2008;24:299-307.
27. Rimondini L, Cerroni L, Carrassi A, *et al.* Bacterial colonization of zirconia ceramic surfaces: an in vitro and in vivo study. Int J Oral Maxillofac Implants 2002;17:793-8.
28. Scarano A, Piattelli M, Caputi S, *et al.* Bacterial adhesion on commercially pure titanium and zirconium oxide disks: an in vivo human study. J Periodontol 2004;75:292-6.
29. Jung YS, Lee JW, Choi YJ, *et al.* A study on the in-vitro wear of the natural tooth structure by opposing zirconia or dental porcelain. J Adv Prosthodont 2010; 0232:111-5.
30. Lim JH, Lim HS, Lim JH, Cho IH. The effect of various graft materials on the stability of implant and peri-implant tissue response in rabbit tibia. J Korean Acad Oral Maxillofac Implantol 2001;5:41-64.
31. Turrel AJ. Clinical assessment of vertical dimension. J Prosthet Dent 1972;28:238-46.
32. Zarb GA, Carlsson GE, Bolender CL. Boucher's Prosthodontic Treatment for Edentulous Patients (ed 11). St. Louis, Mosby, 1997, pp.218-29.
33. Henry PJ. An alternate method for the production of accurate cast and occlusal records in the osseointegrated implant rehabilitation. J Prosthet Dent 1987;58:694-7.
34. Yanase RT, Binon PP, Jemt T, *et al.* Current issue form. How do you test a cast framework for a full arch fixed implant supported prosthesis? Int J Oral Maxillofac Implants 1994;9:471-4.
35. Tan KB, Rubenstein JE, Nicholls JI, *et al.* Three-dimensional analysis of the casting accuracy of one piece, osseointegrated implant retained prostheses. Int J Prosthodont 1993;6:346-63.
36. Hollender L, Rockler B. Radiographic evaluation of osseointegrated implants of the jaws. Experimental study of the influence of radiographic techniques on the measurement of the relation between implant and bone. Dentomaxillofac Radiol 1980;9:91-5.
37. Flemming GJ, Dickens M, Thomas LJ, *et al.* The in vitro failure of all ceramic crowns and the connector area of fixed partial dentures using bilayered ceramic specimens: the influence of core to dentin thickness ratio. Dent Mater 2006;22:771-7.
38. Tsumita M, Kokubo Y, Vult von Steyern P, *et al.* Effect of framework shape on the fracture strength of implant-supported all-ceramic fixed partial dentures in the molar region. J Prosthodont 2008;17:274-85.
39. Sailer I, Feh´er A, Filser F, *et al.* Five-year clinical results of zirconia frameworks for posterior fixed partial dentures. Int J Prosthodont 2007;20:383-8.
40. Keough BE, Kay HB, Sager RD. A ten-unit all-ceramic anterior fixed partial denture using Y-TZP zirconia. Pract Proced Aesthet Dent 2006;18:37-43.
41. Beuer F, Stimmelmayr M, Gueth JF, *et al.* In vitro performance of full-contour zirconia single crowns. Dent Mater 2012;28:449-56.

42. Alghazzawi TF, Lemons J, Liu PR, *et al.* Influence of low-temperature environmental exposure on the mechanical properties and structural stability of dental zirconia. J Prosthodont 2012;21:363-9.

43. Rojas-Vizcaya FJ. Full zirconia fixed detachable implant-retained restorations manufactured from monolithic zirconia: clinical report after two years in service. J Prosthodont 2011;20:570-76.

Esthetic Full Zirconia Fixed Detachable Implant-Retained Restorations Manufactured from Monolithic Zirconia : Clinical Report

Jun-Tae Hong[1], DDS, Yu-Sung Choi[1*], DDS, MSD, Se-Jin Han[2], DDS, MSD, PhD, In-Ho Cho[1], DDS, MSD, PhD

[1]Department of Prosthodontics and Dental Research Institute,
[2]Oral & Maxillofacial surgery, College of Dentistry, Dankook University, Cheonan, Republic of Korea

Full-mouth reconstruction of a patient using dental implants is a challenge if there is vertical and horizontal bone resorption, since this includes the gingival area and restricts the position of the implants. however, hard- and soft-tissue grafting may allow the implants to be placed into the desired position. Although it is possible to regenerate lost tissues, an alternative is to use fixed detachable prostheses that restore the function and the esthetics of the gingiva and teeth. Various material combinations including metal/acrylic, metal/ceramic, and zirconia/ceramic have been used for constructing this type of restoration. Other problems include wear, separation or fracture of the resin teeth from the metal/acrylic prosthesis, chipping or fracture of porcelain from the metal/ceramic or zirconia/ceramic prosthesis, and fracture of the framework in some free-end prostheses. With virtually unbreakable, chip-proof, life-like nature, monolithic zirconia frameworks can prospectively replace other framework materials. This clinical report describes the restoration of a patient with complete fixed detachable maxillary and mandibular prostheses made of monolithic zirconia with dental implants. The occluding surfaces were made of monolithic zirconia, to decrease the risk of chipping or fracture. The prostheses were esthetically pleasing, and no clinical complications have been reported after two years.

Key words: Dental implants; Fixed detachable restoration; Monolithic zirconia; Screw-retained restoration; Zirconia frameworks

Correspondence to : Prof. Yu-Sung, Choi
Department of Prosthodontics, College of Dentistry, Dankook University, San 7-1, Shinboodong, Dongnamgu, Cheonan, Choongnam, 330-716, Republic of Korea.
Fax: +82-41-553-1258, E-mail: yu0324@hanmail.net
Received: August 25, 2012, Last Revision: September 02, 2012, Accepted: September 25, 2012