상악 전치부 임플란트 식립에 의한 열개 및 천공형 골결손 발생 시 조직 접착제를 이용한 골유도 재생술: 증례보고

원광대학교 치과대학 산본치과병원 구강악안면외과

지영덕 · 선화경

최근 치과 임플란트는 구강 내 무치악 부위의 보편적인 수복 방법으로 임상가 뿐만 아니라환자들에게도 널리 인식되어 있다. 외상, 만성 치주염 등 다양한 원인에 의해 상악 전치부는 발치 후 급속한 순측 골흡수가 진행될 수 있다. 그로 인해 협소한 순구개 폭경을 가진 상악 전치부 치조제 상에 임프란트 식립 시 열개 및 천공형 골결손이 발생할 수 있다. 이 경우 골유도 재생술을 사용하여 상악 전치부 치조제를 증강시킬 수 있다. 골유도 재생술 시 골이식재에 조직 접착제를 혼합하여 기계적 및 생물학적 이점을 얻을 수 있다.

본 증례에서는 순설 폭경이 얇은 상악 전치부 치조제 상에 임플란트 식립에 의한 열개 및 천공형 골결손 발생 시 자가골을 제외한 동종골, 이종골, 그리고 합성골 입자형 골이식재 등을 다양하게 조합한 후 조직 접착제와 혼합하여 골유도 재생술을 진행하였다. 모든 증례에서 양호한 치조제 증강을 보였음에 보고하는 바이다.

주요어: 골유도 재생술, 조직 접착제, 치과 임플란트 (**구강회복응용과학지** 2012:28(3):277~290)

서 론

최근 치과 임플란트는 구강 내 무치악 부위의 보편적인 수복 방법으로 임상가 뿐만 아니라 환자들에게도 널리 인식되어 있다. 그러나 치아 결손 후 시간이 경과할수록 치조골의 수직적 및 수평적 결손이 진행된다는 것은 익히 알려져 있으며 이는 임플란트 식립을 어렵게 할 수 있다[1]. 상악 전치부는 골판이 얇으며 발치 중 비가역적인 외상이 가해지기 쉽기 때문에 발치 후 치조골이 흡수될 가능성이 특히 높다[2,3]. 또한 만성 치주염, 치근단 병소 등으로 발치된 상악 전치부도 급속한 순측 골흡수가 진행된다[4]. 이렇게 순설로 얇은 폭을 가진 치조제 상에 임프란트 식립 시 열개 및 천공형 골결손이 발생할 수 있으며 이는 심미적인 문제를 야기할 수 있다.

이런 임플란트 주변 결손부를 수복하고 임플란트가 골유착하기 위해 골유도 재생술을 시행하는 경우가 많다. 골유도 재생술은 차단막을 사용하여 결합조직 또는 상피에서 유래한 세포를

교신저자: **지영덕**
원광대학교 치과대학 산본치과병원 구강악안면외과
경기도 군포시 산본동 1142, 435-040, 대한민국.
Fax: +82-31-390-2777, E-mail: omschee@wku.ac.kr
원고접수일: 2012년 07월 25일, 원고수정일: 2012년 08월 15일, 원고채택일: 2012년 09월 25일

배제하고 골형성을 위한 공간 내로 골형성세포를 선택적으로 유도하여 일정 부피의 신생골 형성을 기대하는 술식이다[4,5]. Chiapasco와 Zaniboni[6]는 374개의 임플란트 주위 천공 및 열개형 골결손부에 골유도 재생술을 시행하였을 때 약 95%의 임플란트 생존율을 보고하였다. 골유도 재생술 시 가장 이상적인 골이식재는 자가골이지만 공여부 외상 및 합병증 발생 가능성, 골 채취량 및 채취 부위의 제한, 골흡수 발생 가능성 등 많은 문제점을 가지고 있다. 이를 보완하기 위해 골이식 범위가 작은 경우 동종골, 이종골 및 합성골 등으로 대체할 수 있으며 골이식 범위가 큰 경우 자가골 등과 혼합하여 사용하는 추세다[7,8]. 부가적으로 조직 접착제를 혼용할 경우 수술 시 입자형 골이식재를 반고형성의 덩어리 형태로 조작성을 증진시켜 골결손부에 쉽게 적용할 수 있게 한다. 또한 접착성이 있어 골이식재를 수여부에 안정적으로 유지시키며 골이식재로 골 재생 인자가 이동할 수 있는 골전도 능력을 향상시켜준다[9,10,11].

본 연구는 순설 폭경이 얇은 상악 전치부 치조제 상에 임플란트 식립에 의한 열개 및 천공형 골결손 발생 시 동종골, 이종골, 그리고 합성골 입자형 골이식재 등을 조직접착제와 혼합하여 골유도 재생술을 이용한 증례를 보고하고자 한다.

연구재료 및 방법

본 증례에서는 4명의 환자를 대상으로 사용된 임플란트는 총 3종류로 GS II®(Osstem Implant Co., Busan, Korea), Nobel speedy™(Nobel Biocare, Zürich, Switzerland), Implantium®(Dentium Co. Ltd., Suwon, Korea)이었다. 골이식재는 동종골, 이종골, 합성골 입자형 이식재를 조합하여 사용하였으며 동종골 이식재는 Puros®(Zimmer Dental Inc., Carlsbad, CA, USA), Oragraft®(Lifenet health Inc., Virginia Beach, VA, USA), CTS Bone Powder®(Community Tissue Services™, Dayton, Ohio, USA), 이종골 이식재는 Bio-Oss®(Geistlich-Pharma, Wolhusen, Switzerlan), 그리고 합성골 이식재는 Osteon®(Genoss, Suwon, Korea)이었다. 모든 증례에서 입자형 골이식재에 조직 접착제인 Tisseel®(Baxter Biosciences, Vienna, Austria)을 혼합하였고 흡수성 콜라겐 차단막인 Lyoplant®(B.Braun Aesculap, Tuttlingen, Germany)를 사용하였다.

증례 보고

증례 1 (김○○)

1. 환자 개요 및 구강 상태

31세 남자 환자로 길을 가다가 미끄러져 #12,11,21,22의 치관 파절이 발생하여 본원에 내원하였다. 타의원에서 상악 전치부 치은 열상 봉합이 진행되어있는 상태였으며 추가적인 임상증상을 호소하지 않았다. 치과 치료에 영향을 미치는 특별한 전신 병력은 없었다.

#12,11,21은 치은연 하방으로 치수노출이 있는 치관 파절이 관찰되었으며 #22은 치은연 상방에서 구개측으로 사선 양상의 파절선이 치은 하방까지 관찰되었다. 하악 전치부의 총생 소견을 보였으나 전반적인 치열 상태는 양호하였으며 특징적인 구강 내 소견을 보이지 않았다.

2. 방사선학적 검사

파노라마 방사선 사진 상 건전한 치조골 양상이었으며 #18,28은 수직 매복, #38,48은 수평 매복된 상태로 4개의 지치가 모두 존재하였다. 상악 전치부 치조골의 파절선이 관찰되지 않았다(Fig. 1).

3. 치료계획

보철과에서 #12은 치아 파절선 하방으로 치관 증대술을 시행한 후 주조 포스트를 이용한 금속 도재관 보철을 진행하고 #11,21,22은 발치를 시행하여 #11,22에 각각 임플란트를 식립하여 금속



Fig. 1. panoramic radiograph before treatment

도재 계속 가공 보철을 진행하는 것을 추천하였다. 그러나 #12 치아 파절선이 구개측 하방으로 상당히 진행되어 구개측 골삭제량이 현저히 증가할 것으로 예상되었다. 최종적으로 보철과와 협의하여 #12,11,21,22은 당일 발치 후 약 3개월의 치유 기간을 거쳐 #12,22에 각각 임플란트를 식립하여 금속 도재 계속 가공 보철을 진행하기로 하였다. 상악 전치부 치조골의 순설 폭경이 감소할 경우 추가적인 골이식을 진행하기로 하였다.

4. 임플란트 식립 및 보철 치료

치관이 파절된 #12,11,21,22의 발치를 시행한 후 발치 당일 임시 부분 의치를 장착하여 주었다. 발치 후 약 3개월 정도 경과한 후에 #12,22 부위에 골이식을 동반하여 직경 3.5mm, 길이 15mm인 임플란트(GS II®) 2개를 식립하였다. 임플란트 식립 시 발생한 상악 순측 부위 천공 및 열개형 골 결손 상방 및 치조골 상방으로 동종골(Puros® 1cc, Oragraft® 0.5cc), 그리고 합성골(Osteon® 0.25cc)을 조직 접착제(Tisseel®)와 혼합하여 반고형의 덩어리 형태로 조작한 후 수직골증대술을 시행하였다. 골이식 후 흡수성 콜라겐 차단막(Lyoplant®)으로 이식 부위를 피개한 후

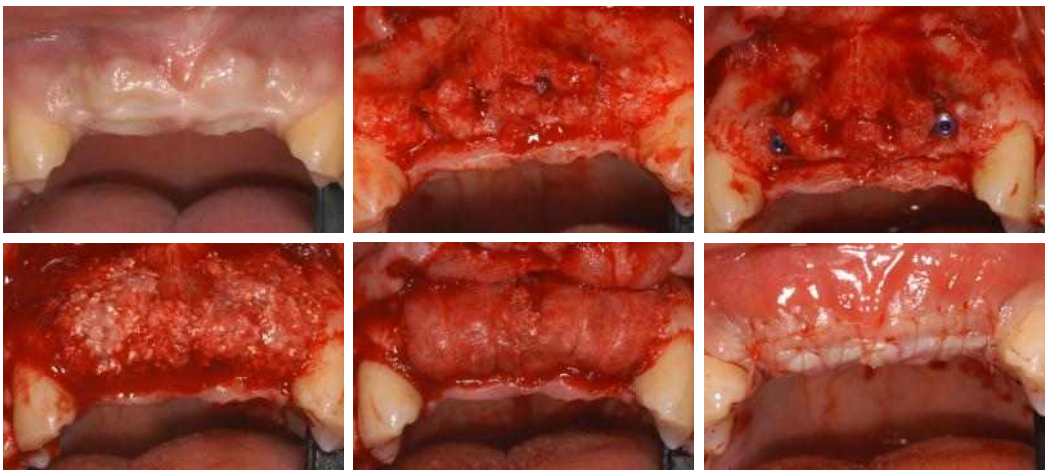

Fig. 2. implant first surgery and bone graft on #12 and #22
a) pre-operation state
b) full thickness flap elevation
c) labial marginal dehiscence due to placement of implant fixtures
d) onlay bone graft
e) resorbable collagen membrane application
f) closed primary suture

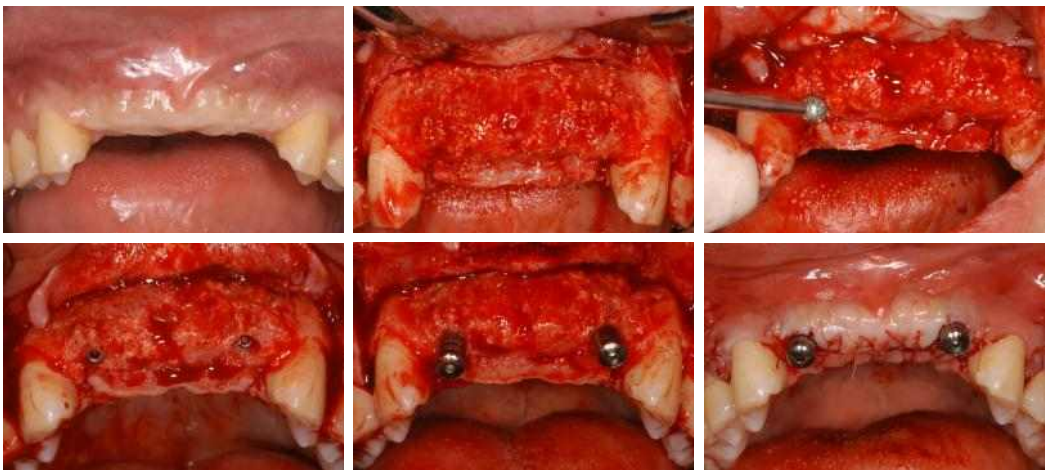

Fig. 3. implant second surgery on #12 and #22
a) healing state after 6 months of implant first surgery
b) full thickness flap elevation
c) bony resection on #12 and #22
d) exposure of cover screw
e) healing abutment adaptation
f) closed primary suture



Fig. 4. final prosthesis setting

상악 순측 판막에 골막감장절개를 시행하여 장력없이 1차 봉합을 진행하였다 (Fig. 2). 술후 6개월에 2차 수술을 시행하여 지대주를 연결하였으며 (Fig. 3) 2차 수술 발사 후 최종 보철물이 시적되었다 (Fig. 4).

증례 2 (박○○)

1. 환자 개요 및 구강 상태

48세 여자 환자로 길을 걷던 중 반대편에서 오는 사람과 부딪혀 넘어지면서 #11 치아 외상, 상순부 열상 및 우측 안와하 골절이 발생하여 타 병원에서 #11 발치 및 상순부 열상 봉합술 시행 후 임플란트 치료를 위해 본원에 내원하였다. 치과 치료에 영향을 미치는 특별한 전신 병력은 없었다.

환자는 상악에 #11 치아가 상실된 상태였으며 특별한 소견을 보이지 않았다. 하악에는 #35,37을 지대치로 하는 3 치관의 고정성 금관 계속 가공 보철물, #46에는 금관 보철물이 장착되어 있었으며 #47,48은 금 inlay로 수복되어 있었다.



Fig. 5. panoramic radiograph before treatment

2. 방사선학적 검사

파노라마 방사선 사진 상 전반적으로 불규칙한 양상의 수평적 치조골 흡수 양상을 보였다. #18,28은 완전 원심 경사 매복, #38,48은 구강 내로 완전히 맹출된 상태로 4개의 지치가 모두 존재하였다. 하악 #35,37 지대치는 근관 치료가 진행되지 않았으나 #46은 근관치료가 진행되었으며 보철 수복된 치아 모두에서 치근단 방사선 투과상이 관찰되지 않았다. 상악 전치부 치조골의 파절선은 관찰되지 않았으며 양측 상악동 기저부의 함기화를 보였다 (Fig. 5).

3. 치료계획

보철과와 협의하여 골이식을 동반한 #11 임플란트 식립 후 약 6개월의 치유 기간을 거쳐 2차 수술 후 금속 도재 보철을 진행하기로 하였다.

4. 임플란트 식립 및 보철 치료

외상으로 인한 #11 발치 후 약 3주가 경과하여 발치와 내 직경 4.0mm, 길이 13mm의 임플란트 (Nobel speedy™) 식립을 진행하였다. 임플란트 식립 시 상악 순측 부위에 천공형 골 결손이 발생하였으며 동종골(Puros® 0.5cc, CTS Bone Powder® 0.25cc)를 앞의 증례와 마찬가지로 조직접착제

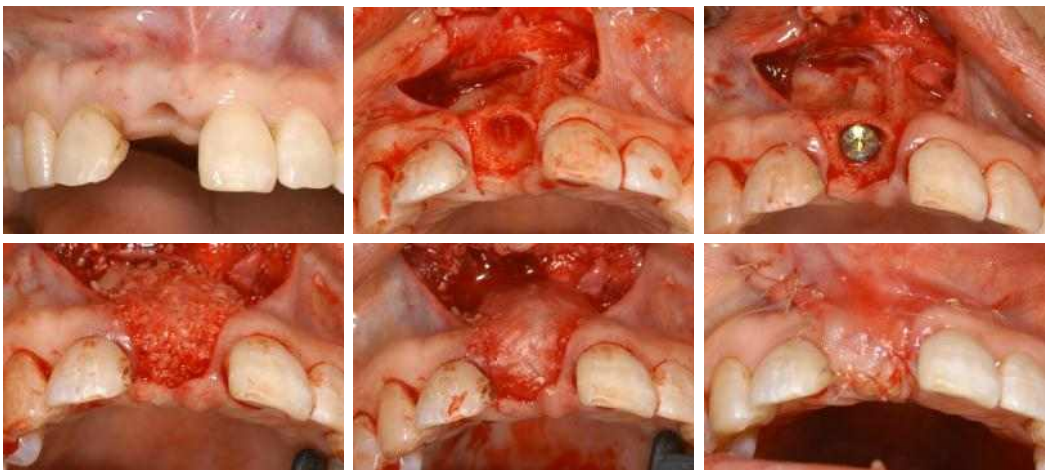

Fig. 6. implant first surgery and bone graft on #11
a) pre-operation state remaining defect of extraction window
b) full thickness flap elevation
c) labial cortical bone fenetration due to placement of implant fixtures
d) onlay bone graft
e) resorbable collagen membrane application
f) closed primary suture

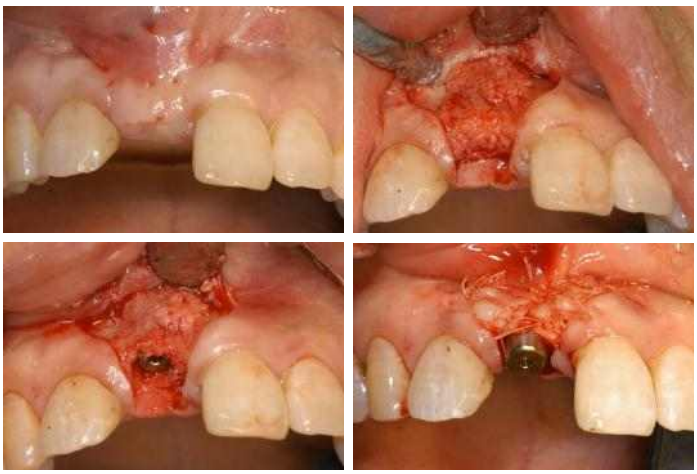

Fig. 7. implant second surgery on #11
a) healing state after 6 months of implant first surgery
b) full thickness flap elevation
c) exposure of cover screw
d) healing abutment adaptation and closed primary suture



Fig 8. final prosthesis with root portion

(Tisseel®)와 혼합하여 반고형의 덩어리 형태로 결손부 상방 및 발치와 내 공간에 골이식을 시행하였다. 골이식 후 흡수성 콜라겐 차단막(Lyoplant®)으로 이식 부위를 피개한 후 상악 순측 판막에 골막감장절개를 시행하여 장력없이 1차 봉합을 진행하였다(Fig. 6). 약 6개월 후 통상적인 2차 수술 및 최종 보철물 제작을 시행하였다(Fig 7,8).

증례 3 (박○○)

1. 환자 개요 및 구강 상태

54세 남자 환자로 만성 복합치주염으로 개인 병원에서 약 1개월 전 #31,41, 약 2주 전 #11 발치를 시행 후 임플란트 치료를 위해 본원에 내원하였다. 조기 위암 1기로 위내시경 절제술 후 경과 관찰 중이며 추가적인 전신 병력은 없다고 하였다.

상악에서는 #11 치아가 상실된 상태였으며 전반적인 치은 퇴축 소견을 보였으나 치아동요도를 보이진 않았다. 하악에서는 #31,41 치아가 상실되어 심한 수직적 치조골 골손을 보였으며 우측 구치부 협측의 특징적인 치은 퇴축을 보였다.

2. 방사선학적 검사

파노라마 방사선 사진 상 전반적으로 불규칙한 양상의 중등도 수평적 치조골 흡수 양상을 보였으며 #16,17 사이의 특징적인 수직적 골흡수



Fig. 9. panoramic radiograph before treatment

소견이 관찰되었다. 양측 상악 구치부의 상악동 함기화를 보이진 않았다 (Fig. 9).

3. 치료계획

보철과와 협의하여 #11은 임플란트 식립 후 금속 도재관 보철을 진행하기로 하였으며 하악 전치 결손부는 #32,42의 지대치 형성 후 4 치관의 금속 도재 계속 가공 보철을 진행하기로 하였다.

4. 임플란트 식립 및 보철 치료

#11 발치 후 약 2개월이 경과하여 무치악 치조제 상 직경 3.8mm, 길이 12mm의 임플란트 (Implantium®)를 식립하였으며 이후 상악 순측 부위에 열개형 골 결손이 발생하였다. 골결손부 및 임플란트 상방으로 동종골 이식재(Puros® 0.5cc)를 조직접착제(Tisseel®)와 혼합하여 Onlay 골이식을 시행하였다. 골이식재 상방으로 흡수성 콜라겐 차단막(Lyoplant®)을 피개한 후 상악 순측 판막에 골막감장절개를 시행하여 장력없이 1차 봉합을 진행하였다 (Fig. 10). 앞의 증례와 마찬가지로 약 6개월 후 통상적인 2차 수술 및 최종 보철물 제작을 시행하였다 (Fig. 11,12).

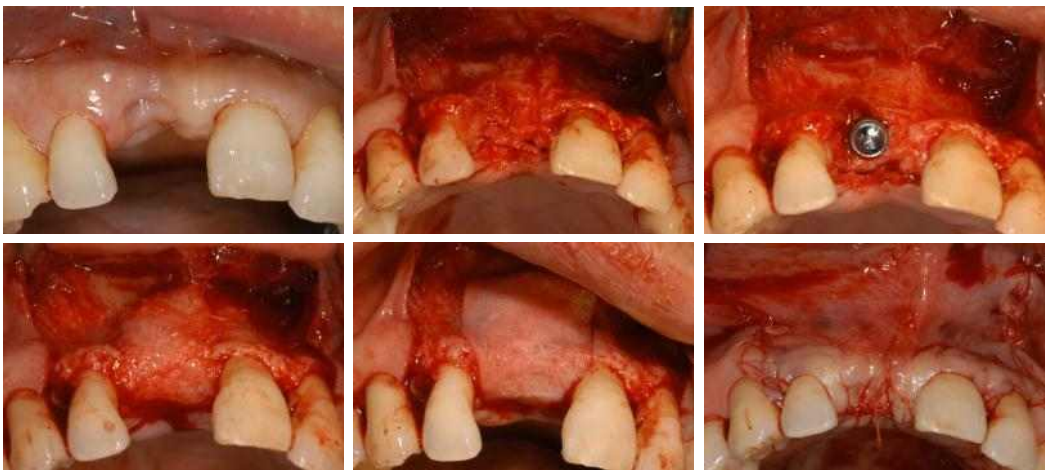

Fig. 10. implant first surgery and bone graft on #11
a) pre-operation state remaining defect of extraction window
b) full thickness flap elevation
c) labial cortical bone fenetration due to placement of implant fixtures
d) onlay bone graft
e) resorbable collagen membrane application
f) closed primary suture

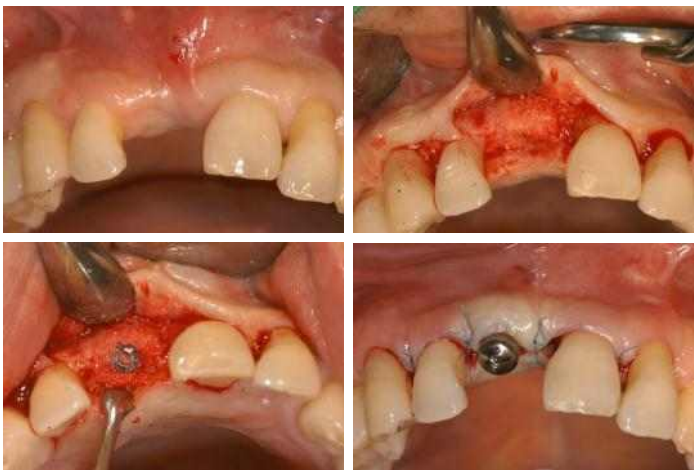

Fig. 11. implant second surgery on #11
a) healing state after 6 months of implant first surgery
b) full thickness flap elevation
c) exposure of cover screw
d) healing abutment adaptation and closed primary suture



Fig. 12. final prosthesis setting

증례 4 (임○○)

1. 환자 개요 및 구강 상태

46세 남자 환자로 만성 복합치주염으로 인한 전반적인 치열의 동요 및 불편감을 주소로 본원에 내원하였다. 치과 치료에 방해되는 특이한 전신적 위험요소는 없었다.

전반적으로 치은이 발적되고 탐침 시 출혈이 발생하였으며 잔존 치아에 치태 및 치석 침착이 심하였다. 상악에서는 #13,11,21,23을 지대치로 하는 6 치관의 금속 도재 계속 가공 보철물이 존재하였으며 1도의 치아 동요도를 보였다. #25,26은 무치악 상태로 오랜 시간동안 방치되어 #24의 원심 경사 및 #27의 근심 경사 양상을 보였으며 나머지 상악 잔존 치아는 2도 내지 3도의 치아 동요도를 보였다. 하악에서는 #46,47이 금관으로 수복되어 있었으며 #47은 3도의 치아 동요도를 보였다. 상악 치열에 비해 하악 치열은 전반적으로 1도 미만의 치아 동요도를 보였으며 상악에 비해 임상적 상태가 양호하였다.

2. 방사선사진 검사

상악에서는 심도의 수평적 치조골 흡수 소견을 보였으며 양측 상악동의 함기화가 진행되어 양측 상악 구치부의 얇은 잔존 치조골이 관찰되었다. #16,15의 염증성 골흡수가 특징적으로 보이며 이로 인한 상악동 저부의 천공 양상이 관찰되었다. #13,23 치근의 치주인대강 확장 및



Fig. 13. panoramic radiograph before treatment

#11,21의 부유치 소견이 관찰되었다. 하악에서도 중등도의 수평적 치조골 흡수 소견을 보였으며 특징적으로 #47 주변 치조골 흡수가 관찰되었다 (Fig. 13).

3. 치료계획

먼저 치주과 및 보철과와의 협진을 통해 상악 전치부의 6 치관의 금속 도재 계속 가공 보철물을 제거한 후 #16,15,14,11,21,24의 발치 및 #17,13,23,27의 치주 평가 후 발치 여부 결정을 진행하기로 하였다. 하악은 #47 발치 후 치석 제거술, 치은 소파 및 치근 활택술을 진행하기로 결정하였다.

4. 임플란트 식립

먼저 보철과에서 상악 전치부 6 치관의 금속 도재 계속 가공 보철물을 제거하였으며 이 때 #11,21 치아가 동시에 발치되었다. 바로 구강악안면외과에서 #16,15,14,24 발치를 진행하였으며 추가적인 골이식을 시행하지 않았다. 당일 상악 임시 부분 의치를 장착하였다. 치주과에서 #17,13,23,27의 치주 평가 후 유지 치료를 진행하기로 결정하였다.

발치 후 약 12개월이 경과하여 #12,22에 각각

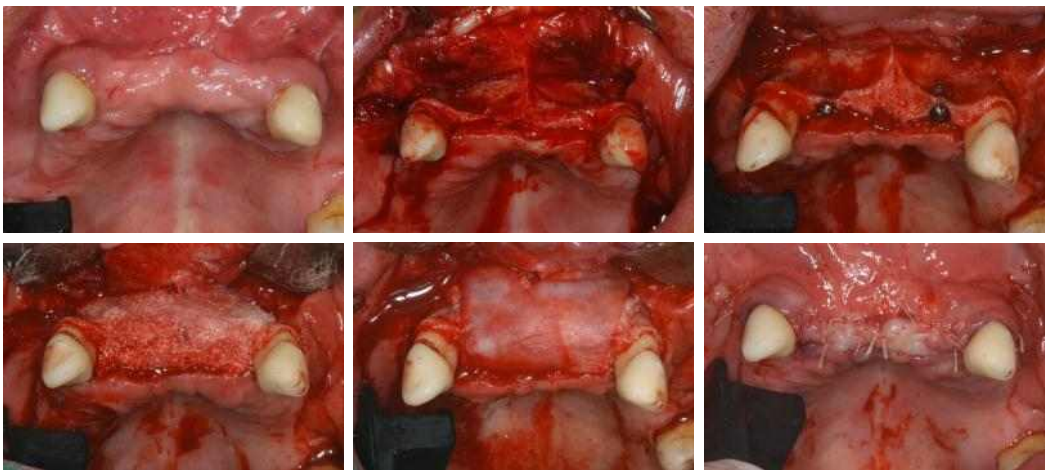

Fig. 14. implant first surgery and bone graft on #12 and #22
a) pre-operation state remaining defect of extraction window
b) full thickness flap elevation
c) labial cortical bone fenetration due to placement of implant fixtures
d) onlay bone graft
e) 2 sheets of resorbable collagen membrane application
f) closed primary suture



Fig. 15. healing state after 1 month of implant first surgery

직경 3.4mm, 길이 12mm의 임플란트(Implantium®) 2개를 식립하였다. 임플란트 식립 시 상악 순측 부위에 천공형 골 결손이 발생하였다. 골결손부 및 임플란트 상방으로 동종골 이식재(Oragraft® 0.5cc)와 이종골 이식재(Bio-Oss® 0.25cc)를 조직 접착제(Tisseel®)와 혼합하여 Onlay 골이식을 시행하였다. 앞의 증례와 동일하게 골이식재 상방으로 흡수성 콜라겐 차단막(Lyoplant®)을 피개한 후 상악 순측 판막에 골막 감장 절개를 시행하여 장력없이 1차 봉합을 진행하였다 (Fig. 14). 술후 약 1개월 경과 후 술부 치유 양상을 확인하기 위해 임상 사진을 촬영하였다 (Fig. 15).

고 찰

골유도 재생술은 차단막으로 공간을 확보하여 신생골의 형성을 유도하는 대표적인 국소 골결손 처치 방법이다[12]. Melcher[13]는 치주조직이 재생할 경우 세포 종류에 따른 이주 속도의 차이가 있다는 것을 보고하였으며, 이 후 Nyman 등[14]은 치주인대 세포의 선택적인 증식을 유도할 수 있다고 보고하였다. 이는 조직 유도 재생술의 기본적인 원리로 이를 기반으로 골유도 재생술이 파생되었다[15]. 수평적 골결손인 열개와 천공 발생 시 골유도 재생술은 성공적인 치료를 가능하게 하였다[4,16-18].

골유도 재생술에 의해 생성된 골은 양호한 임플란트 성공률 및 생존율을 보였다. Hammerle 등[19]은 2년간의 관찰 연구에서 골유도 재생술을 적용한 부위에서 97.5~100%의 높은 임플란트 생존율을 보인다고 보고하였다. 또한 Hammerle 등[20]과 Mayfield 등[21]은 골 결손부에 골유도 재생술을 시행할 경우 획득되는 치료 성공률이 결손부가 없는 원래의 골부위에서와 비슷하다고 보고하였다.

자가골은 가장 이상적인 골이식재로 알려져 있으나 공여부의 추가 합병증 발생 위험 때문에 단일 치아나 적은 범위의 골이식 시 우선적으로 고려되지 않으며 다른 대체 골이식재를 사용할 수 있다[8]. 동종골은 골이식을 위한 공여부가 필요없으며 마취 및 수술 시간을 최소화하고 합병증 발생을 줄여줄 수 있다[22]. 비록 동종골에 의한 감염 발생 및 수여자에서 면역 반응 발생 위험 등의 단점이 있지만[22,23,24] 최근 항원성 및 감염 위험성을 줄이기 위해 동결 건조법, 탈회동결 건조법 및 방사선 조사법 등이 사용되고 있다. 이종골은 인간이 아닌 다른 종의 생물에서 기원하였으며 대표적으로 탈단백우골(Bio-Oss®)이 있다. Hammerle 등[20]은 연구를 통해 탈단백우골(Bio-Oss®)이 이식 후 숙주 면역 반응을 일으키지 않는다는 것을 밝혀냈으며 매우 우수한 생체 적합성을 보인다고 주장하였다. 무엇보다도 탈단백우골(Bio-Oss®)은 이식재 흡수가 적으며 양호한 골전도 능력을 가지고 있어 이식재의 체적 안정성을 향상시켜줄 수 있다[4]. Jensen 등[25]은 탈단백우골(Bio-Oss®)을 사용한 열개형 또는 천공형 골결손 수복 시 평균적으로 88.9%의 결손부 수복이 발생하였다고 보고하였다. 합성골은 가격이 상대적으로 저렴하고 감염 위험성은 없으나 골형성 및 골유도 능력이 전혀 없다. 최근 다양한 합성골 이식재의 개발이 진행되고 있으며 점차 그 사용 빈도가 늘어나는 추세이다[26]. 본 증례에서는 자가골을 이용하지 않고 다양한 골이식재를 혼합하여 양호한 결과를 얻을 수 있었다.

골유도 재생술의 성공을 위해서는 적절한 차단막을 사용해야 한다. 차단막은 원하지 않는 결합조직이 골재생이 의도한 곳으로 들어오는 것을

차단하여 골형성을 방해하지 않도록 한다[27]. 본 4가지 증례 모두에서는 흡수성 콜라겐 차단막인 Lyoplant®를 사용하였다. 흡수성 차단막은 추가적인 차단막 제거 수술이 필요없으며 이는 환자의 시간, 비용, 그리고 수술에 따른 여러 불편감을 줄일 수 있다[28]. 그러나 차단막이 노출될 경우 구강 내 세균에 의한 감염 위험성이 증가하며 세균 교원질 분해 효소에 의해 조기에 흡수될 수 있다. Chang 등[4]은 상악 전치부에서 성공적인 골유도 재생술을 위해 장력이 없는 일차봉합을 위한 치은의 biotype, 부착치은의 폭, 골막감장절개 등의 술전 평가를 진행하였다. 본 증례에서도 판막 봉합 전에 충분한 골막감장절개를 시행하였으며 수평 mattress 봉합과 단순 단속 봉합을 혼용하여 판막 사이의 긴밀한 일차 폐쇄를 형성해 주었다.

본 증례에서는 입자형 골이식재에 조직 접착제인 Tisseel®을 섞어 골유도 재생술을 시행하였다. 조직 접착제를 이용하였을 때 이식재의 조작이 용이하고 수여부에 대한 이식재의 고정이 향상되는 등의 장점이 있으며 정형외과 등에서 이미 여러 술식에 이용되고 있다[29,30,31]. 또한 조직 접착제는 지혈 작용이 있으며 창상 치유를 촉진시켜준다[32]. Schwarz 등[33]은 조직 접착제가 골의 신혈관화를 촉진하여 치유를 가속화하고 신생골의 조기 형성을 야기한다고 보고하였다. 또한 조직 접착제는 골재생인자의 이동을 위한 적합한 생물학적 수단으로 작용하며 골이식재 내에서 골전도성을 향상시켜주어 골이식재의 광화 및 체적 안정성을 강화해주는 효과가 있다[11,34].

결 론

본 증례에서는 협소한 순설 폭의 상악 전치부 무치악 치조제에 임플란트 식립 시 발생된 열개 및 천공형 골결손부를 골유도 재생술을 이용하여 수복하였다. 동종골, 이종골, 합성골 등 다양한 입자형 골이식재를 조합한 후 조직 접착제를 혼합하여 조작성을 향상시켰으며 흡수성 차단막을 이용하여 추가적인 제거 수술 없이 임플란트 주위 골결손 및 순측 외형을 보강하였다.

상악 전치부 열개 및 천공형 골결손부 수복 시 조직 접착제를 적용한 골유도 재생술은 양호한 결과를 보일 것으로 사료된다. 무엇보다도 성공적인 골유도 재생술을 위해서는 차단막의 노출이 발생하지 않도록 충분한 골막감장절개를 통해 장력없는 완전한 일차 봉합이 선행되어야 하며, 술후 감염에 주의하여 지속적인 관리가 필수적이다. 앞으로 추가적인 연구 및 증례보고 등을 통한 예지성있는 결과 관찰 등이 필요할 것으로 사료된다.

연구비 지원 및 사의

이 논문은 2010년도 원광대학교의 교비지원에 의해서 수행됨.

참 고 문 헌

1. Lekovic V, Kenney EB, Weinlaender M, Han T, Klokkevold P, Nedic M, et al. A bone regenerative approach to alveolar ridge maintenance following tooth extraction. Report of 10 cases. J Periodontol 1997 Jun;68(6):563-70
2. Carlsson H, Thilander H, Hedegard B. Histologic changes in the upper alveolar process after extractions with or without insertion of an immediate full denture. Acta Odontol Scand 1967;25:21-43
3. John V, Gossweiler M. Implant treatment planning and rehabilitation of the anterior maxilla: Part I. J Indiana Dent Assoc 2001;80:20-24
4. Chang YY, Kang DH, Park JC et al. Treatment of dehiscence or fenestration defect on maxillary anterior implants using guided bone regeneration : Case report. J Korean Acad Implant Dent 2011;30(1): 44-49
5. Schenk RK, Buser D, Hardwick WR, Dahlin C. Heeling pattern of bone regeneration in membrane-protected defects: a histologic study in the canine mandible. Int J Oral Maxillofac Implants 1994;9:

13-29
6. Chiapasco M, Zaniboni M. Clinical outcomes of GBR procedures to correct peri-implant dehiscences and fenestrations: a systematic review. Clin Oral Implants Res 2009 Sep;20 Suppl 4:113-23
7. Kim YK, Yun PY, Lim SC et al. Guided bone regeneration using Regenaform® and Ossix® membrane: Three case reports. J Kor Oral Maxillofac Surg 2007;33:648-653
8. Kim YK, Lee HJ, Kim KW et al. Guided bone regeneration using autogenous teeth: Case reports. J Korean Assoc Oral Maxillofac Surg 2011;37:142-147
9. Keller J, Anderassen TT, Joyce F et al. Fixation of osteochondral fractures: fibrin sealant tested in dogs. Acta Orthopaedica Scandinavia 1985;56:323-326
10. Schlag G, Redl H, Schwarz N et al. The influence of fibrin sealant on demineralized bone matrix-dependent osteoinduction. A quantitative and qualitative study in rats. Clinical Orthopaedics & Related Research. 1989;238:282-287
11. Ito K, Yamada Y, Naiki T et al. Simultaneous implant placement and bone regeneration around dental implants using tissue-engineered bone with fibrin glue, mesenchymal stem cells and platelet-rich plasma. Clin Oral Impl Res 2006;17:579-586
12. Dahlin C, Alberius P, Lindhe A. Osteopromotion for cranioplasty. An experimental study in rats using a membrane technique. J Neurosurg 1991;74(3): 487-491
13. Melcher AH. On the repair potential of periodontal tissues. J Periodontol 1976;47:256-260
14. Nyman S, Gottlow J, Karring T et al. The regenerative potential of periodontal ligament. An experimental study in the monkey. J Clin Periodontol 1982;9:257-65
15. Gottlow J, Nyman S, Karring T et al. New attachment formation as the result of controlled tissue regeneration. J Clin Periodontol 1984;11:494-503
16. Mayfield L, Nobreus N, Attstrom R et al. Guided bone regeneration in dental implant treatment using a bioabsorbable membrane. Clin Oral Impl Research 1997;8:10-17
17. Jung RE, Glauser R, Scharer P et al. The effect of rhBMP-2 on guided bone regeneration in humans. A randomized, controlled clinical and histomorphometric study. Clin Oral Impl Research 2003;14: 556-568
18. Schliephake H, Neukam FW, Scheller H et al. Local ridge augmentation using bone grafts and osseointegrated implants in the rehabilitation of partial edentulism: Preliminary results. Int J Oral Maxillofac Implants 1994;9:557-564
19. Hammerle CH, Jung RE. Bone augmentation by means of barrier membranes. Periodontol 2000 2003;33:36-53
20. Hammerle CH, Jung RE, Feloutzis A. A systematic review of the survival of implants in bone sites augmented with barrier membranes(guided bone regeneration) in partially edentulous patients. J Clin Periodontol 2002;29(Suppl 3):226-231
21. Mayfield L, Skoglund A, Nobreus N et al. Clinical and radiolographic evaluation, following delivery of fixed reconstructions at GBR treated titanium fixtures. Clin Oral Impl Research 1998;9:292-302
22. Caton JG, Greenstein G. Factors related to periodontal regeneration. Periodontol 2000 1993;1:9-15
23. Gottlow J. Guided tissue regeneration using bioresorbable and non-resorbable devices: Initial healing and long-term results. J Periodontol 1993;64(11 suppl): 1157-1165
24. Nemcovsky CE, Artzi Z. Comparative study of buccal dehiscence defects in immediate, delayed, and late maxillary implant placement with collagen membranes: Clinical healing between placement and second-stage surgery. J Periodontol 2002;73:754-761
25. Jensen SS, Terheyden H. Bone augmentation procedures in localized defects in the alveolar ridge; clinical results with different bone grafts and bone-substitute materials. Int J Oral Maxillofac Implants 2009;24 Suppl:218-236
26. Garg AK. Bone biology, harvesting, grafting for dental implants. J a Majors Co.; 2004
27. Linde A, Alberius P, Dahlin C et al. Osteopromotion: A soft-tissue exclusion principle using a membrane for bone healing and bone neogenesis. J Periodontol 1993;64(11 Suppl):1116-1128

28. Yukna CN, Yukna RA. Multi-center evaluation of bioabsorbable collagen membrane for guided tissue regeneration in human Class II furcations. J Periodontol 1996;67:650-657
29. Homminga GN, Bulstra SK, Bouwmeester PS et al. Perichondral grafting for cartilage lesions of the knee. J Bone Joint Surg Br 1990;72:1003-1007
30. Scotti C, Pozzi A, Mangiavini L et al. Healing of meniscal tissue by cellular fibrin glue: an in vivo study. Knee Surg Sports Traumatol Arthrosc 2009;17:645-651
31. Ono K, Shikata J, Shimizu K et al. Bone-fibrin mixture in spinal surgery. Clin Orthop Relat Res 1992;275:133-139
32. Matras H. Fibrin sealant in maxillofacial surgery. Dvelopmental and indications. A review of the past 12 years. Fac Plast Surg 1985;2:297-313
33. Schwarz N, Redl H, Zeng L et al. Early osteoinduction in rats is not altered by fibrin sealant. Clinical Orthopaedics & Related Research. 1993; 293:353-359
34. Langer R, Vacanti JP. Tissue engineering. Science 1993;260:920-926

Guided Bone Regeneration using Fibrin Glue in Dehiscence or Fenestration Defects Occurred by Maxillary Anterior Implants: Case Report

Young-Deok Chee, Hwa-Gyeong Seon

Department of Oral & Maxillofacial Surgery,
Sanbon Dental Hospital, College of Dentistry, Wonkwang University

Dental implants are universal restorative method on edentulous site in oral cavity and generally recognized by patients as well as clinicians. Rapid bone resorption of labial portion of maxillary anterior area is performed due to dental trauma, chronic periodontitis, and so on. Accordingly, Implants on maxillary anterior alveolar ridge with narrow labiopalatal width would lead to bony defects of dehiscence or fenestration. In this case, guided bone regeneration procedure is used to augment maxillary anterior alveolar ridge. It can have mechanical and biological advantages to mix tissue adhesive with bone graft materials in guided bone regeneration procedure.

In these cases, when the dehiscence or fenestration defects was occurred by dental implants on maxillary anterior alveolar ridge with narrow labiopalatal width, guided bone regeneration procedures were performed with various combination of particle bone graft materials(allograft, xenograft, and alloplast) mixed with fibrin glue, excepting autogerous bone. We reported that all of 4 cases showed favorable alveolar ridge augmentations.

Key words: guided bone regeneration, tissue adhesive, dental implant

Correspondence to : Prof. Young-deok Chee
Department of Oral & Maxillofacial Surgery, Sanbon dental hospital, College of Dentistry,
Wonkwang University, 1142, Sanbon-dong, Gunpo-city, Gyeonggi-do, 435-040, Republic of Korea.
Fax: +82-31-390-2777, E-mail: omschee@wku.ac.kr
Received: June 25, 2012, Last Revision: August 15, 2012, Accepted: September 25, 2012