전산화단층촬영 방사선영상을 이용한 이공과 하악관 전방고리의 형태학적 분석

중앙대학교병원 치과센터 치주과

김용건

이공과 하악관 전방고리는 악골의 외과적 술식에서 중요한 기준점이 된다. 이번 연구의 목적은 전산화단층촬영를 이용해 이공과 하악관 전방고리의 형태를 분석하고, 이를 임상에 적용하기 위함이다.

외과적 수술이 계획된 96명(남성 33명, 여성 63명, 연령범위 17 ~ 43세, 평균연령 24.6 ± 4.99세)의 환자를 대상으로 전산화단층촬영을 시행하였다. 전산화단층촬영 방사선영상에서 이공의 수평적, 수직적 위치, 치근첨과의 거리를 측정하였고, 하악관 전방고리는 치근첨에서의 거리, 협측 측방각도를 측정하였다.

이공의 위치는 하악 제2소구치 하방이 81례(46.0%)로 가장 많았으며, 하악 제1소구치와 제2소구치사이에 존재하는 경우는 67례(38.0%)로, 하악 제2소구치와 제1대구치 사이에 존재하는 경우는 19례(10.2%)로 나타났다. 이공과 하악골 하연과의 평균거리는 12.20 ± 1.77 ㎜, 이공과 치근첨과의 평균거리는 5.16 ± 0.98 ㎜. 하악관 전방고리의 평균 길이는 5.80 ± 2.00 ㎜로 나타났다. 하악관 전방고리에 대한 협측 각도는 47.7 ± 9.07°로 나타났다. 치근첨과 이공과의 거리는 파노라마 영상에서는 5.16 ± 0.98 ㎜로 나타났고, 전산화단층촬영영상에서는 6.2 ± 3.07 ㎜로 나타났다. 이공과 하악관의 평균거리는 5.39 ± 1.62 ㎜로 나타났다.

임플란트를 포함한 악골의 외과적 술식에서 이신경의 손상 및 외과적 외상의 위험을 최소화하고 최적의 수술결과를 얻기 위해서는 이공과 하악관 전방고리의 형태와 위치에 대한 정확한 평가가 이뤄져야 한다. 전산화단층촬영 영상은 이러한 해부학적 구조를 찾는데 유용할 것으로 생각된다.

주요어: 이공, 하악관 전방고리, 전산화단층촬영 (**구강회복응용과학지** 2011:27(3):317~326)

서 론

임플란트 매식술 등 악골에서 행하여지는 외과적 시술을 성공적으로 하기 위해서는 적절한 환자의 선택 및 술 전 치료계획이 매우 중요하다. 술 전 계획을 세우기 위해서는 적절한 방사선영상촬영이 필요하다.[1-5] 방사선영상에서 이공과 하악관은 매우 중요한 기준점이며, 이 해부학적 구조물의 정확한 위치에 대한 인지는 성공적인 외과적 수술을 이루는 데 있어 매우 중요하다.[6-14]

고와 김등[15]은 하악관 전방고리는 하악관의 이관에 해당하는 해부학적 구조이며 이신경의 손상이 유발될 수 있는 주요 구조이므로, 해부학적

교신저자: **김용건**
중앙대학교병원 치과센터 치주과, 서울시 동작구 흑석동 224-1 156-755, 대한민국
Fax: +82-2-6299-2880, E-mail: configuration@hanmail.net
원고접수일: 2011년 06월 10일, 원고수정일: 2011년 08월 14일, 원고채택일: 2011년 09월 25일

구조를 파악하는 것은 술 후 지각마비 또는 출혈 등의 합병증을 예방을 최소화하는데 매우 중요하다고 하였다.

이공은 위치의 차이, 형태, 개수, 그리고 이공보다 전방에 위치하는 전방고리의 존재유무 등 개인마다 다소 차이가 있는 것으로 알려져 있다.[16-19] 건조하악골을 이용한 이공의 해부학적 위치에 관한 연구에서 김등[20],Wang등[14]은 하악 제2소구치 치근단 하방에 주로 위치한다고 보고하였다. 형태에 관한 연구에서 Mbajiorgu 등[21]은 Zimbabweans를 대상으로 한 하악골 연구에서 43.8%에서는 둥근(round)형태로 나타났고 56.3%에서는 타원형(oval)으로 나타남을 보고하였다.

악골에서 많이 쓰이는 방사선영상은 구내 치근단방사선영상, 교합방사선영상, 두부규격방사선영상 및 파노라마 방사선영상 등이 있으며[12,23,24-26] 최근에는 전산화단층촬영도 널리 쓰이고 있다. 이러한 특수촬영기술이 발전하면서 일반방사선영상에서 중첩되어 파악하기 어려운 부위도 정확하게 진단할 수 있게 되었다.

임상적으로 이공의 위치를 확인하기위한 방사선영상으로는 구내 치근단방사선영상, 파노라마 방사선영상 및 전산화단층촬영법이 있다. 구내 치근단방사선영상의 경우 해상도가 높은 장점이 있지만 관찰부위가 제한적이고 촬영자의 숙련도에 따라 영상의 질의 차이가 나타날 수 있다는 단점이 있다. 파노라마 방사선영상은 하악관의 주행방향 및 이공의 위치를 파악하는 데는 유용하지만 해상도가 떨어지고 촬영방법에 따라 상이 왜곡될 수 있다는 문제점이 있다. 전산화단층촬영법을 이용한 영상은 다면영상재구성 프로그램을 이용하여 시상면상, 관상면상, 횡단면상을 얻을 수 있어 해부학적 구조를 3차원적 영상으로 재구성할 수 있으며 특히 일반방사선영상에서 관찰 할 수 없는 협, 설측 관계를 보다 명확하게 파악할 수 있는 장점이 있다.[15]

하악관 및 이공의 위치 변화에 관한 조사는 많이 이루어져 있으나, 하악관 전방고리의 변형에 대한 연구, 이공과 치근첨과의 위치, 하악관 전방고리의 길이의 다양성 등을 전산화단층 방사선영상으로 조사한 연구는 드물다.

이번 연구에서는 구내 치근단방사선영상이나 파노라마영상에서 파악하기 힘든 하악관 전방고리의 길이, 하악관 전방고리의 발현율, 이공과 치근첨과의 거리, 이공의 위치 등을 전산화단층촬영 방사선영상으로 평가하여 임플란트 등의 외과적 시술시 도움을 주고자 한다.

연구 재료 및 방법

1. 연구대상

2010년 6월부터 2011년 3월까지 중앙대학교병원 치과센터에 내원한 96명의 환자를 대상으로 하였다. 하악 치아의 상실이 있거나 외과적 수술로 인한 하악골의 변형이 있는 경우는 대상에서 제외하였다. 96명의 환자 중 남성은 33명(34.4%), 여성은 66명(65.6%)이었다. 연령범위 17~43세였고, 평균 연령은 24.6 ± 4.99세였다.

2. 연구방법

이공과 하악관 전방고리를 분석하기 위해 파노라마와 전산화단층촬영 장비인 Philips brilliance iCT(Philips, Amsterdam, Nerthelands)를 사용하였고, 1 ㎜ 두께, 120 KV, 150mAs ST 8.29초의 프로토콜을 적용하였다. 계측을 위한 프로그램은 maro-view (Infinitt, Seoul, Korea)를 이용하였고, cross-sectional view에서 측정하였다.

* 파노라마 방사선영상

1) 이공의 존재 및 개수
2) 이공의 위치는 수평적, 수직적인 위치로 관찰하였다. 수평적인 위치는 하악 제1소구치를 기준으로 후방으로 5가지로 분류하였고(Fig 1), 수직적 위치는 하악 하연에서 길이를 측정하였다(Fig 2).
3) 치근첨과 이공까지의 거리는 이공이 치근면

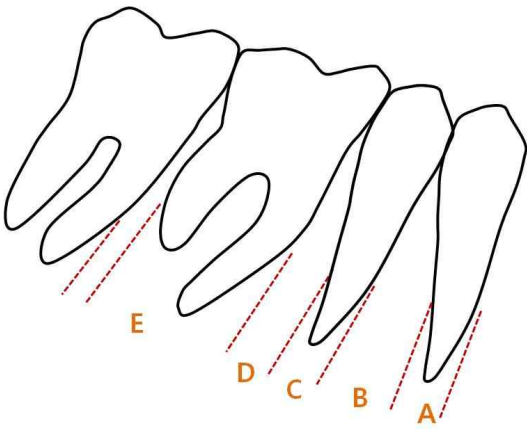

Fig. 1. Location of the mental foramen (anteroposterior)

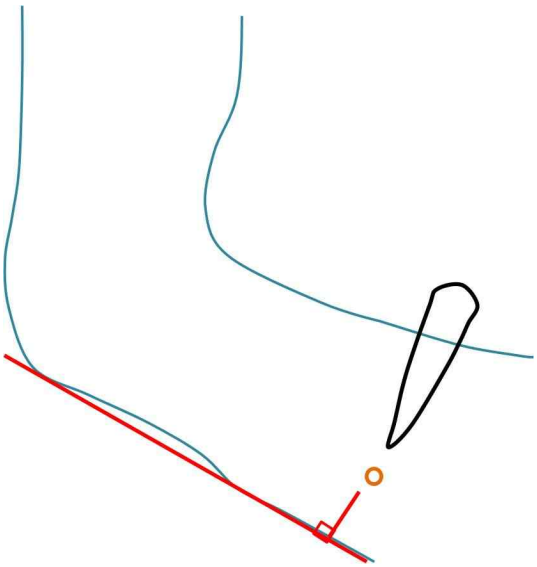

Fig. 2. Distance of mental foramen and mandibular inferior border

직하방에 있는 경우(A, C, E)에 측정하였다. 이공의 최상방점을 기준으로 측정하였다.

4) 하악관 전방고리의 길이는 이공의 최전방점과 하악관의 최전방점을 기준으로 하였으며 최단거리로 측정하였다. 파노라마 영상에서 명확하게 보이는 경우만 측정하였다(Fig 3).

* 전산화단층촬영 방사선영상

1) 하악관 전방고리를 확인하기 위해 관상단면상을 이용하였다.
2) 치근첨에서 이공과 하악관과의 거리는 치근첨에서 이공의 상연, 하악관의 상연을 기준으로 측정하였다. (Fig 4)

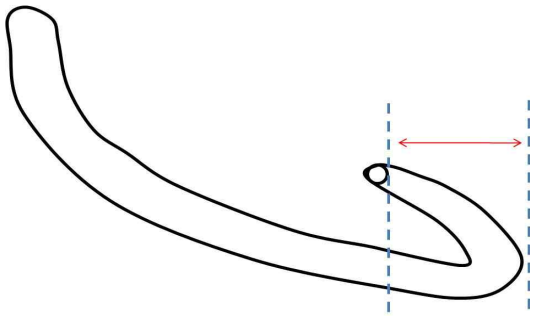

Fig. 3. Length of anterior loop

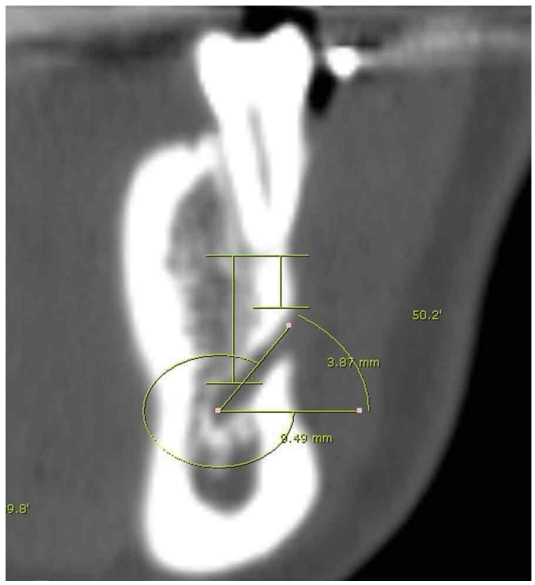

Fig. 4. Angle of anterior loop

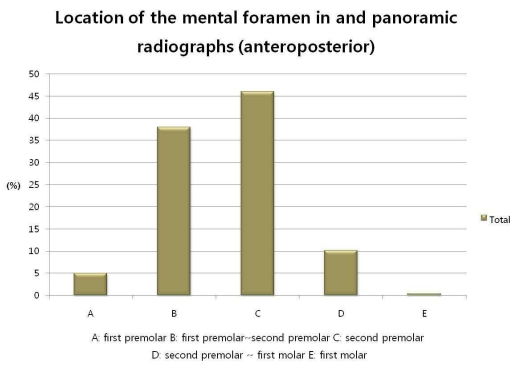

Fig. 5. Location of the mental foramen in and panoramic radiographs (anteroposterior)

3) 하악관 전방고리에 대한 하악관의 협측각도는 파노라마영상에서 이공의 위치를 확인하고 전산화단층촬영의 관상단면상을 설정한 후 이관의 전방고리를 연결한 선과 치아의 장축에 수직인 평면을 설정하여 두선이 이루는 각을 측정하였다(Fig 4).

3. 통계분석

통계프로그램은 SPSS v18.0을 이용하였고, 파노라마 영상과 전산화단층촬영 영상에서 측정한 치근첨과 이공과의 거리를 two simple t-test로 비교분석 하였다.

결 과

1. 이공과 하악관 전방고리의 관찰

파노라마 영상에서 이공의 관찰결과 총 192부위 중 176부위 (91.67%)에서 이공이 관찰되었다. 전산화단층촬영 영상에서 하악관 전방고리는 166부위 (86.46%)에서 관찰되었으나, 파노라마 영상에서는 9부위 (4.69%)에서만 관찰되었다 (Table Ⅰ).

2. 이공의 위치

이공의 수평적 위치는 총 176개의 이공 가운

Table Ⅰ. The prevalence of determined mental foramen and anterior loop in CT images and panoramic radiographs

	Mental foramen (pano)	Anterior loop (pano)	Anterior loop (CT)
prevalence	176/192 (91.67%)	9/192 (4.69%)	166/192 (86.46%)

Table Ⅱ. Location of the mental foramen in and panoramic radiographs (anteroposterior)

Side	Location					
	A(%)	B(%)	C(%)	D(%)	E(%)	Total
Right	2 (2.3%)	32 (36.8%)	42 (48.3%)	11 (12.6%)	0	87 (100%)
Left	7 (7.9%)	35 (39.3%)	39 (43.8%)	7 (7.9%)	1 (1.1%)	89 (100%)
Total	9 (5.1%)	67 (38.05%)	81 (46.05%)	19 (10.25%)	1 (0.55%)	176 (100%)

A: first premolar, B:first premolar ~ second premolar C: second premolar, D:second premolar~first molar E: first molar

데 좌, 우 모두 하악 제2소구치 하방이 81례(46.0%)로 가장 많았으며, 하악 제1소구치와 제2소구치 사이에 존재하는 경우는 67례(38.0%)로, 하악 제2소구치와 제1대구치 사이에 존재하는 경우는 19례(10.2%), 하악 제1소구치 부위에 존재하는 경우는 9례(5.1%)로 나타났다. 하악 제1대구치 후방으로 존재하는 경우는 1례(0.55%)로 나타났다(Table Ⅱ, Fig 5). 이공과 하악골 하연과의 평균거리는 12.20 ± 1.77 ㎜, 이공과 치근첨과의 평균거리는 5.16 ± 0.98 ㎜로 나타났다(Table Ⅲ).

Table Ⅲ. Location of the mental foramen in panoramic radiographs (Mean ± SD)

	Mandible border ~ MF	R.apex~MF
Distance(㎜)	12.20 ± 1.77	5.16 ± 0.98

MF: mental foramen
R.apex: root apex

3. 하악관 전방고리의 평균길이는 5.80 ± 2.00 ㎜로 나타났으며, 하악관 전방고리의 평균 협측 각도는 47.7 ± 9.07°로 나타났다 (Table Ⅳ).

Table Ⅳ. Length and angle of anterior loop in CT images and panoramic radiographs (Mean ± SD)

	Total
anterior loop Length(㎜)	5.80 ± 2.00
Buccal angle(°)	47.7 ± 9.07

4. 영상에 따른 치근첨에서 이공과의 거리 비교

파노라마 영상에서 치근첨과 이공과의 거리는 5.16 ± 0.98 ㎜로 나타났고, 전산화단층촬영영상에서는 6.2 ± 3.07 ㎜로 나타나 통계학적으로 유의한 차이를 보였다($p<0.05$)(Table Ⅴ).

5. 이공과 하악관의 평균거리는 5.39 ± 1.62 ㎜로 나타났다(Table Ⅵ).

Table Ⅴ. Difference of panoramic radiograph and CT image (R~MF) (Mean ± SD)

	R~MF (pano)	R~MF (CT)	
Distance (㎜)	5.16 ± 0.98	6.2 ± 3.07	($p<0.05$)

R~MF: Root apex ~ superior point of mental foramen

Table Ⅵ. Distance of mental foramen and mandibular canal (Mean ± SD)

	A	B	A-B
Distance (㎜)	11.59 ± 3.79	6.2 ± 3.07	5.39 ± 1.62

A: Root apex ~ superior point of mental foramen
B: Root apex ~ superior point of mandibular canal

총괄 및 고안

삼차신경의 하악 분지는 하악공으로 들어간다. 하치조신경은 하악관에서 전방으로 진행하고, 설측에서 협측 방향으로 횡으로 주행한다.[27] 일반적으로 제 1대구치부위에서 협측과 설측의 중간에 위치한다[28,29] 하치조 신경은 보통 이신경과 절치신경으로 나뉜다. 이신경은 견치와 절치부의 인접조직까지 신경분포를 이룬다. 1%의 환자에서 하악관이 상,하방으로 또는 내, 외측으로 분지된다.[30,31]

이공은 해부학적인 다양성으로 인해 위치에 대한 연구가 많이 이뤄져 왔다. 이공이 하나 이상인 경우도 존재한다. Sawyer등[22]은 인종에 따라 4개의 그룹으로 나누고 부이공(accessory mental foramina)의 존재빈도에 관해 연구한 결과 미국계 백인(American Whites)의 경우 1.4%, 아시아계 인디안(Asian Indian)의 경우 1.5%, 미국계 흑인(African American)의 경우 5.7%, 나즈카 인디안(pre-Coumbian Nazca Indian)의 경우 9.0%로 나타남을 보고하였다. 또 다른 연구에서는 이공이 두개인 경우가 아시아계의 두개골에서는 1.8% (N=110)로 나타났다.[32] 이와 대조적으로 de Freitas 등[33]은 총 1435개의 건조된 하악골에서 우측은 0.06%, 좌측은 0.03%에서 이공이 관찰되지 않음을 보고하기도 하였다. 이번 연구에서는 부이공을 가진 환자는 없었으며, 이공이 존재하지 않는 환자는 총 16명으로 전체에서 8.33%를 차지하였다. 방사선영상에서 부이공을 찾아내는 것은 매우 어려운 과정으로 여겨진다. 이는 부이공의 출현빈도가 적고, 크기도 이공에 비해 적기 때문이다. 좀 더 정확한 연구를 위해서는 건조하악골을 이용한 연구가 필요할 것으로 생각된다.

이공의 수직적 위치는 다소 차이가 있다. 일반적으로 하악관보다는 상방에 위치한다. Agthong 등[32]은 하악골의 정중부에서 28 ㎜ 떨어져 있으며, 하악골의 하연에서 14～15 ㎜ 상방에 존재한다고 하였다. 손과 최[34]는 이공이 치근단 하방에 존재하는 경우가 67%, 치근단에 접하는 경우가 25%, 치근단과 중첩되는 경우가 6%로 나타났다고 보고하였다. Neiva 등[35]은 정중선에서 27.6 ㎜ 이며, 하악골의 하연에서 평균 12 ㎜에 위치한다고 하였다.

이번 연구에서는 정준선에서 이공간의 거리는 측정하지 않았으며, 교정발치로 인한 치아상실이나 하악골 하연의 grinding으로 인해 기준점이 상실된 환자는 제외하였다. 이공에서 하악골 하연까지의 평균거리는 12.2 ㎜으로 나타났으며, 이는 이전 연구와 비슷하다.[35] 치근첨에서 이공의 최상방점과의 거리는 파노라마 영상에서는 평균 5.16 ㎜으로 나타났고, 전산화단층촬영 방사선 영상에서는 치근첨 하방에 존재하는 경우는 6.2 ㎜로 나타났다. 두 영상간의 편차는 통계학적 유의성이 있었다($p<0.05$). 이는 파노라마 영상에서 이공의 연(margin)을 관찰하는 것이 전산화단층촬영 방사선영상보다 정확하지 않음을 뒷받침한다.

이공의 수평적 위치는 다소 차이는 있지만 주로 제2소구치 직하방에 위치한다. 이공의 위치가 인종에 따라 차이가 있다는 보고도 있다. 중국인의 경우 제2소구치 하방에 많이 나타나나, Caucasian인의 경우 소구치 사이에서 많이 나타난다는 보고가 있다.[35,36] 일반적으론 견치 후방에서 제1대구치 전방에 위치하는 것으로 알려져 있다. 영국인의 경우에서는 하악 제 1소구치와 하악 제 2소구치 사이에서 가장 많이 관찰된다고 하였다. 한국인을 대상으로 한 연구에서는 김 등[20]은 이공이 제2소구치 부위에 가장 많이 관찰된다고 하였다.

이번 연구에서는 하악 제2소구치 부위에 위치한 경우(C)가 81례 (46.05%), 하악 소구치사이에 위치한 경우(B)가 67례 (38.05%)로 나타났다. 즉, B와 C부위에서 84.1% 관찰되어 대부분을 차지하였다. 이는 이전의 연구에서와 유사하다.[20,35,36] 파노라마 영상에서 치근첨 하방에 이공이 존재하는 경우, 치근첨에서 이공과의 평균거리가 5.16 ㎜으로 나타났다. 발치 후 즉시 식립은 치근면 하방에 존재하는 골의 높이가 최소 4 ~ 5 ㎜

일 때 시행할 수 있다. 이번 연구에서는 대부분의 소구치 부위에서 치아가 상실이 되었을 때 치근단 주위염이 존재하지 않는다면 즉시 식립이 가능함을 보여준다.

하악관의 전방 길이에 관한 연구에서 Solar등[37]은 5 ㎜로 보고한 바 있으며, 한국인의 사체를 대상으로 한 연구에서도 황등[38]은 5.0 ㎜로 보고하였다. Kuzmanovic 등[39]은 사체 연구에서 27%에서 하악관의 전방 길이가 보이지 않았고, 파노라마 영상에서는 67%에서 관찰되지 않는다고 보고하였다. 이번 연구에서는 이관의 길이 측정을 이공의 전방점에서 하악관의 전방연까지의 최단거리로 측정하였다. 파노라마 영상을 이용한 결과 4.69%에서 하악관 전방고리가 관찰되었다. 평균거리는 5.8 ㎜로 나타났다. 이는 이전의 연구에서와 유사하다.[39,40] 이러한 사실은 이공 전방 5~6 ㎜ 까지 신경관이 존재할 수 있다는 것을 의미하며 임플란트 식립시 주의 깊은 고려가 필요할 것으로 생각된다.

하악소구치 부위에 임플란트를 식립할 경우 협, 설면적 고려를 위해 전산화단층촬영에서 관상단면상을 많이 이용한다. 대부분의 치아는 설측보다 협측으로 치아가 위치해 있으므로 임플란트를 식립하는 경우 매식체가 원래의 치아위치보다 설측에 위치하게 된다. 즉 이공이 치근첨에 가까이 있다하더라도 실제 임플란트가 식립되는 부위에 가용골은 좀 더 있을 수 있다. 이번 연구에서는 치근첨에서 하악관까지의 거리가 치근첨에서 이공까지 거리보다 5.39 ㎜ 더 길었다. 이러한 결과는 임플란트 식립시 2 ㎜의 safty margin을 고려하고, 이전 치아의 위치보다 약간 설측으로 식립하면 수직적으로 3~4 ㎜정도의 가용골이 있다는 것을 의미한다.

하악관 전방고리의 주행각에 관하여 황등[38]은 하악관이 측방 39.4°로 주행한다고 하였다. 이번 연구에서는 하악관의 협측주행각도(측방각)가 47.7±9.07°로 나타났다.

결 론

1. 이공은 하악 제2소구치 부위에서 가장 많이 관찰되었다.
2. 파노라마 영상에서 하악관 전방고리는 4.69% 관찰되었다. 이는 하악관 전방고리의 관찰을 위해서는 부가적인 전산화단층촬영 방사선영상이 필요함을 보여준다.
3. 이번 연구에서는 하악관의 길이는 평균거리는 5.80 ± 2.00 ㎜로 임플란트 식립시 이공 전방 5~6 ㎜까지는 주의를 기울여야 한다.

이번 연구에서는 이공의 개수, 위치, 치근첨에서의 거리, 협측각도에 관해 관찰하였으며 향후 이관의 크기, 주행형태, 모양 등에 대한 부가적인 연구가 필요하리라 생각된다.

결론적으로 임플란트를 포함한 악골의 외과적 술식에서 이신경의 손상 및 외과적 외상의 위험을 최소화하고 최적의 수술결과를 얻기 위해서는 이공과 하악관 전방고리의 형태와 위치에 대한 정확한 평가가 이뤄져야 한다. 전산화단층촬영 방사선영상은 이러한 해부학적 구조를 찾는데 유용하다.

참 고 문 헌

1. Dharmar S. Locating the mandibular canal in panoramic radiographs. Int Oral Maxillofac Implants 1997;12:113-7.
2. Lindh C, Petersson A, Klinge B. Visualisation of the mandibular canal by different radiographic techniques. Clin Oral Implants Res 1992;3:90-7.
3. Miles DA, Van Dis ML. Implant radiology. Dent Clin North Am 1993;37:645-68.
4. Kassebaum DK, Nummikoski PV, Triplett RG, Langlais RP, Colo D. Cross-se촬영영상ional radiography for implant site assessment. Oral Surg Oral Med Oral Pathol 1990;70:674-8.
5. Marjorie K, Jeffcoat I, Wang C, Reddy MS. Radiographic diagnosis in periodontics. Periodontol

2000 1995;7:54-68.
6. Greenstein G, Tarnow D. The mental foramen and nerve: clinical and anatomical factors related to dental implant placement: a literature review. J Periodontol. 2006 ;77:1933-43.
7. Lee Byeong-Do. Radiographic study of height of mandibular canal. The korean association of Oral and Maxillofacial surgeons. 1999;25:172-7.
8. Choi KS; Bae YC; Kim DY. A radiographic study of the position and shape of mental foramen in panoramic radiographs. JKAOMFR, 1997;27:189-201
9. Frederiksen NL. Diagnostic imaging in dental implantology, Oral Surg Oral Med Oral Pathol 1995;80:540-54.
10. Heasman PA. Variation in the position of the inferior dental canal and its significance to restorative dentistry. J Dent 1998;16:36-9.
11. Lindh C, Petersson A, Klinge B. Measurements of distances related to the mandibular canal in radiographs. Clin Oral Implants Res 1995;6:96-103.
12. Petrikowski CG, Pharoah MJ, Schmitt A. Presurgical radiographic assessment for implants. J Prosthet Dent 1989;61:59-64.
13. Reddy MS, Mayfield-Donahoo T, Vanderven FJ, Jeffcoat MK. A comparison of the diagnostic advantages of panoramic radiography and computed tomography scanning for placement of root form dental implants. Clin Oral Implants Res 1994;5: 229-38.
14. Wang TM, Shih C, Liu JC, Kuo KJ. A clinical and anatomical study of the location of the mental foramen in adult chinese mandibles. Acta Anat 1986;126: 29-33.
15. Kwang-Joon Koh, Kyoung-A Kim. Observation of the anterior loop and mental foramen of the mandibular canal using cone beam computed tomograph. JKAOMFR 2009;39:81-7
16. Sicher M, Elloyd L. Oral anatomy. 6th ed. St. Louis: Mosby Co; 1975.p. 50, 429-450.
17. Green RM, Darvell BW. Tooth wear and the position of the mental foramen. Am J Phys Anthropol 1988; 77:69-75.
18. Gershenson A, Nathan H, Luchansky E. Mental foramen and mental nerve: changes with ages. Acta Anat 1986;126:21-8.
19. Green RM. The position of the mental foramen: a comparison between the southern Chinese and British mandibles. Acta Anat 1990;137:208-12.
20. Kim HJ, Lee SI, Chung IH. The morphology of the mental foramen in Korean adult mandibles. The Korean J Anat 1995;28:67-74.
21. Mbajiorgu EF, Mawera G, Asala SA, Zivanovic S. Position of the mental foramen in adult black Zimbabwean mandibles: A clinical anatomical study. Cent Afr J Med 1998;44:24-30.
22. Sawyer DR, Kiely ML, Pyle MA. The frequency of accessory mental foramina in four ethnic groups. Arch Oral Biol 1998;43:417-420.
23. Delbalso AM, Greiner FG, Licata M. Role of diagnostic imaging in evaluation of the dental implant patient. Radiographics 1994;14:699-719.
24. Ernest WN, Ruprecht LA, Yang J. Comparison of two-dimentional orthoradially reformatted computed tomography and panoramic radiography for dental implant treatment planning. J Prosthet Dent 1995;74: 42-6.
25. Choi HM; You DS. Comparative study of the macroscopic finding, conventional tomographic imaging, and computed tomographic imaging in locating the mandibular canal JKAOMFR 1995;25: 535-544
26. White SC, Pharoah MJ. Oral Radiology. 4th ed. St.Louis: Mosby-Year Book Inc; 1999p. 622-35.
27. Wadu SG, Penhall B, Townsend GC. Morphological variability of the human inferior alveolar nerve. Clin Anat 1997;10:82-87.
28. Tammisalo T, Happonen RP, Tammisalo EH. Stereographic assessment of mandibular canal in relation to the roots of impacted lower third molar using multiprojection narrow beam radiography. Int J Oral Maxillofac Surg 1992;21:85-90.
29. Miller CS, Nummikoski PV, Barnett DA, Langlais RP. Cross-sectional tomography. A diagnostic technique for determining the buccolingual relationship of impacted mandibular third molars and the inferior alveolar neurovascular bundle. Oral Surg

Oral Med Oral Pathol 1990;70:791-797.
30. Dario LJ. Implant placement above a bifurcated mandibular canal: A case report. Implant Dent 2002;11:258-261.
31. Driscoll CF. Bifid mandibular canal. Oral Surg Oral Med Oral Pathol 90;70:807-811.
32. Agthong S, Huanmanop T, Chentanez V. Anatomical variations of the supraorbital, infraorbital, and mental foramina related to gender and side. J Oral Maxillofac Surg 2005;63:800-804.
33. de Freitas V, Madeira MC, Toledo Filho JL, Chagas CF. Absence of the mental foramen in dry human mandibles. Acta Anat (Basel) 1979;104:353-355.
34. Sohn JI, Choi KS. A radiographic study of mental foramen in intraoral radiographs. Korean J Oral Maxillofac Radiol 1995;25:501-10.
35. Neiva RF, Gapski R, Wang HL. Morphometric analysis of implant-related anatomy in Caucasian skulls. J Periodontol 2004;75:1061-1067.
36. Fishel D, Buchner A, Hershkowith A, Kaffe I. Roentgenologic study of the mental foramen. Oral Surg Oral Med Oral Pathol 1976;41:682-686.
37. Solar P, Ulm C, Frey G, Matejka M. A classification of the intraosseous paths of the mental nerve. Int J Oral Maxillofac Imlpants 1994;9:339-44.
38. Hwang K, Lee WJ, Song YB. Vulnerability of the inferior alveolar nerve and mental nerve during genioplasty: An anatomic study. J Craniofac Surg 2005;16:10-4.
39. Kuzmanovic DV, Payne AG, Kieser JA, Dias GJ. Anterior loop of the mental nerve: A morphological and radiographic study. Clin Oral Implants Res 2003;14:464-71.

Morphological Analysis of the Mental Foramen and Anterior Loop of the Mandibular Canal using Computed Tomography

Yong-Gun Kim

Department of Periodontics, Chung-Ang University Hospital

The mental foramen and anterior loop of the mandibular canal are important landmarks for mandibular surgical procedures. The purpose of this study was to analyze the shape and position of the mental foramen and anterior loop of the mandibular canal on the computed tomography (CT) images, and apply the results clinically.

CT images of 96 patients (33 male, 36 female, age range 17~43 years, mean 24.6 ± 4.99 years) were enrolled. The horizontal and vertical position of the mental foramen, as well as the distance from the root apices were measured. The distance of the anterior loop of the mandibular canal to the root apices, and the buccal angle were measured.

The mental foramen was found mostly below the second premolar observed in 81 cases (46.0%), between the first and second premolars in 67 cases (38.0%), and between the second premolar and first molar in 19 cases (10.2%). The mean distance between the mental foramen and the lower border of the mandible was 12.20 ± 1.77 ㎜, the mean distance between the mental foramen and root apex was 5.16 ± 0.98 ㎜. The mean distance of the anterior loop of the mandibular canal was 5.80 ± 2.00 ㎜. The buccal angle measured at 47.7 ± 9.07°. The distance between the root apex and mental foramen measured as 5.16±0.98 ㎜ on panoramic radiography, and 6.2 ± 3.07 ㎜ on CT. The mean distance between the mental foramen and mandibular canal was 5.39 ± 1.62 ㎜.

When performing surgical procedures such as installing dental implants, it is important to minimize surgical trauma, especially the risk of damage to the mental nerve. To optimize the surgical outcome, a careful assessment of the shape and position of the mental foramen and the anterior loop of the mandibular canal must be made. CT images are useful for finding such anatomic structures.

Key words: mental foramen, anterior loop of mandibular canal, computed tomography

Correspondence to : Prof. Yong-gun Kim
Department of Periodontics, Chung-Ang University Hospital 224-1,
Heukseok-Dong Dongjak-Gu, Seoul 156-755, Korea
Fax: +82-2-6299-2880, E-mail: configuration@hanmail.net
Received: June 10, 2011, Last Revision: August 14, 2011, Accepted: September 25, 2011