심하게 마모된 치열의 전악 수복에 대한 임상적 고찰

원광대학교 치과대학 치과보철학교실
김유리

치아의 마모를 보이는 환자가 진료실을 찾는 이유는 보통 심미적인 이유, 기능적인 이유, 지각 과민증의 증가 때문이다. 이때 먼저 병인 요소들의 조절이 필요하고, 환자의 나이가 고려되어야 한다. 전반적인 치아 마모를 보이는 환자의 치료를 위하여 때때로 전악을 보철로 수복해야 할 경우가 있고, 이때에는 보철물의 공간 확보를 위한 교합거상이 필요하다.

전악 수복을 할 때 장기적인 좋은 결과를 얻기 위해서는 정확한 진단, 적절한 수직고경 확립, 최적의 수복재료 선정을 바탕으로 지속적인 교합조정 및 구강위생 관리가 필수적이다.

본 증례에서는 과도한 마모를 보여 심미적인 이유로 병원을 찾아온 환자로, 보철수복 공간을 위하여 교합고경을 증가시켜 중심위를 이용하여 수복한 치험례를 문헌고찰과 함께 보고하고자 한다.

주요어 : 마모, 교합거상 (**구강회복응용과학지** 2010:26(4):454~462)

서 론

치아마모는 모든 사람에게서 보이며 생리적 혹은 병적인 원인으로 나타난다. 치아 마모의 양이 정상적인 나이에 비하여 심각할 때 병적인 마모가 있다고 할 수 있다.

교모(attrition)는 마찰에 의해 닳거나 갈아지는 행위, 저작활동으로 치아의 경조직의 점진적 상실을 말하고 치아의 이상기능이나 이상 위치 때문에 하나 또는 여러 치아의 과도한 마모로 정의된다. 마모(abrasion)는 저작보다 다른 원인들에 의해 치질이 비정상적으로 닳아 없어짐으로 정의 할 수 있다. 부식 또는 침식(erosion)은 박테리아의 작용 없이 화학 작용에 의한 치질의 점진적 소실로 보통 순면과 치경부에 날카로운 윤곽과 쐐기 모양의 침하된 결손을 보이는 것을 말한다. 하지만 abrasion, attrition, erosion은 동시적으로 여러 과정이 결합되어 나타나는 경우가 많기 때문에 구별하기는 어렵다[1].

전치부의 마모는 구치부를 과도한 외측 힘이나 마모로부터 보호하는 전치부 유도를 상실시킬 수 있고 구치부 교합의 붕괴는 정상적인 교합평면을 소실시키고, 과도한 마모를 일

교신저자 : **김유리**
원광대학교 치과대학 치과보철학교실,
전라북도 익산시 신용동 344-2
Fax : +82-63-857-4824
E-mail : pro11@wonkwang.ac.kr
원고접수일 : 2010년 10월 15일
원고수정일 : 2010년 11월 21일
원고채택일 : 2010년 12월 25일



Fig. 1. Intraoral overview.

으켜 수직고경을 감소시킨다.

전악에 걸쳐 광범위한 마모와부분 적인 치아 상실로 수직고경의 감소와 교합평면이 붕괴된 경우, 악관절이나 저작근 등의 병리적인 문제, 심미적인 문제, 저작 기능의 문제, 치아의 민감도 및 동요도 증가 등의 문제가 나타나고 그 변화의 과정동안 근육 및 신경계는 변화에 적응한다[2]. 이 때, 교합평면을 보철적으로 새로이 설정해야 하는 경우 치과의사는 현재의 수직고경 변화 유무에 대한 신중한 진단을 해야 한다. 이러한 수직고경 증가를 통한 치료 시 하악 위치의 참고점으로 중심위가 널리 사용되어져 왔다. 이는 중심위가 하악이 해부학, 생리적으로 안정을 이룬 상태에서 반복재현 가능한 위치로 치열이 아닌 악관절 구조에 의해 결정되는 위치이기 때문이다[3].

본 증례에서는 과도한 마모를 보여 심미적인 이유로 병원을 찾아온 환자로, 보철수복 공간을 위하여 교합고경을 증가시켜 중심위를 이용하여 수복한 치험례를 문헌고찰과 함께 보고하고자 한다.

증 례

상기 환자는 48세 남자환자로 치아가 닳아 없어진다는 것을 주소로 내원하였고, 상악 전치부의 심미성에 불만을 가지고 있었다(Fig. 1). 하악운동의 제한이나 측두하악관절장애는 보이지 않았다. 치아의 동요는 없었으며, 전반적인 마모로 인하여 전치부가 강하게 교합되고 있었다. 치료계획은 진단용 wax-up을 통하여 상악 전치부의 심미성과 구치부의 보철물 공간을 고려하여 5 mm 의 수직 교합거상량을 결정하였고, 상하악 전체치아의 수복을 계획하였다(Fig. 2).

상악의 치아삭제 후 진단용 왁스업을 이용하여 미리 제작한 임시치아를 재이장하여 임시접착하였다(Fig. 3). 이 때 교합면은 삭제하지 않았다. 같은 방법으로 하악도 임시 수복하였다. 임시 보철물 장착 후 5주간 관찰결과, 임시치관의 파절이 보이지 않았고, 교합고경의 거상에도 불편함 없이 잘 적응하였다. 치아 삭제 후 개치트레이를 이용하여 부가중합형 실리콘으로 인상



Fig. 2. Diagnostic wax up.



Fig. 3. Temporary prosthesis.

을 채득하였으며 모두 단일 수복물로 제작하였다(Fig. 4, 5). 심미성과 기능성을 고려하여 상악 6전치와 하악 좌측 견치는 전부도재관으로, 하악 4전치와 하악 우측 견치는 라미네이트로 수복하기로 하였고, 기능과 심미성이 요구되는 상하악 소구치는 도재전장관으로, 기능성이 요구



Fig. 4. Making the master impressions.

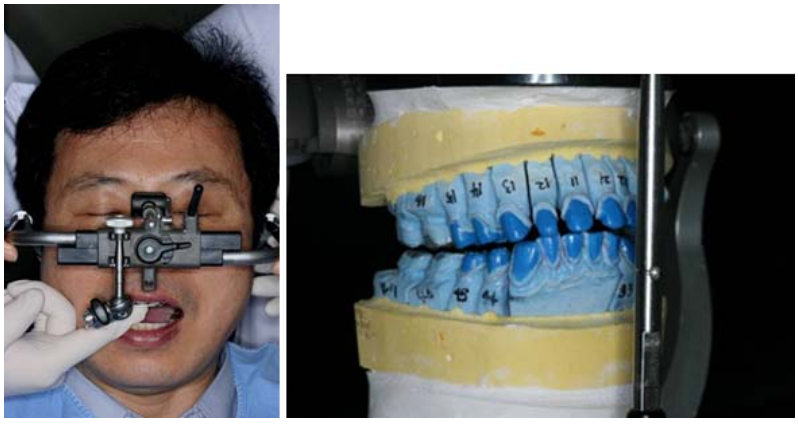

Fig. 5. Facebow recording and Mounting the working casts

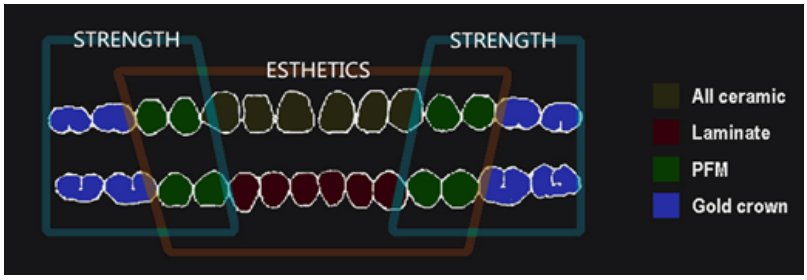

Fig. 6. Multiple restorative materials according to teeth position



Fig. 7. Final restorations

되는 상하악 구치는 전부주조관으로 수복하기로 하였다(Fig. 6, 7). 주기적인 교합검사를 시행하여 조정하여 주고, 구강관리의 중요성을 교육시키고, 전부 도재관의 파절 가능성과 주의사항을 교육시켰다.

총괄 및 고안

치아의 마모를 보이는 환자가 진료실을 찾는 이유는 보통 심미적인 이유, 기능적인 이유, 지각 과민증의 증가 때문이고 이때 먼저 병인 요소들의 조절이 필요하고, 환자의 나이가 고려되어야 한다.

치아마모를 보이는 환자를 치료하기 위해서는 그 원인이 되는 요소들을 찾아내는 것이 중요하다. 치아에 가해지는 기계적인 활동이 기초요소가 되겠지만 타액의 완충작용, 타액의 산도 또한 고려해야 한다. 치아마모와 관련된 병인요소들로는 나이, 성, 교합관계, 과기능, 대합치면과 닿고 있는 시간요소, 저작력, 위장장애, 영양, 환경적 요인, 타액요소 등이 있다. 이갈이는 치아 마모와 연관되어 있다[4,5]. 자연적인 법랑질 마모는 1년에 65㎛ 쯤 일어나는데 반하여 이갈이 환자는 정상인보다 3-4배 많은 법랑질 마모를 보인다[6,7]. 정신이상자들은 과도한 치아마모가 자주 입증되는데 이것은 보통 이갈이 때문이라고 하였다[8]. 부식의 경우 구강내에서 위산의 역류가 혀의 과도한 활동과 결합하여 나타나기도 한다[9]. 거식증(anorexia)은 치아의 부식, 타액감소, 치아우식증과 같은 구강징후와 함께 나타나는 정신질환으로 잘 알려져 있다. 또한 기전은 잘 알려져 있지 않지만 만성알콜 환자에서 치아마모의 발병이 증가한다[10]. 현대사회에서 음식물의 구성요소가 치아마모의 감소를 가져오고 있다. 저산성 식음료(특히 콜라), 코담배, 씹는 담배는 치아마모와 관계가 있다[4]. 동물실험에서 마모입자를 포함하는 음식물이 단단한 음식물보다 치아마모에 훨씬 크게 작용한다는 결과를 얻었다[11]. 또한 먼지 환경에서 치아마모도가 증가되는데 그 예로, 철강산업근로자, 탄광, 채석장 종사지들이다[12].

Ekfeldt 등[13,14]은 여러 수복 재료들 간의 마모에 관한 연구에서 상하악 모두 도재로 수복했을 때 가장 많은 마모를 보였으며 대합치가 도재일 때 금, 도재 모두 마모 저항성이 있었으며, 금-금 접촉 시 도재-도재 접촉보다 마모가 덜 일어났고, 도재는 주로 피로에 의한 마모를 보였다고 하였다. 수복물을 위한 공간 확보를 위하여 상, 하악 전체 치아에 크라운을 수복할 경우에는 명확한 과학적 근거는 없지만 하악을 먼저 수복하여 경과를 관찰 한 후 상악을 수복하여 합리적인 시행 기간 후에 마지막으로 합착하는 방법이 추천된다. 또한 수복재료 선택 시에는 보통 교모증의 주된 원인이 도재를 사용했기 때문에, 금합금을 추천한다. 하지만 비심미적이라는 단점이 있다. 도재금속은 깨짐의 위험성과 도재의 파절, 대합치아의 마모를 일으키는 단점이 있다. 이갈이 환자의 경우에는 금관의 변연은 금속으로 해야 한다. 도재는 또한 유광처리가 되어야 하고, 고광택 처리가 반드시 되어있어야 한다. 고광택처리가 되지 않은 도재는 대합치아의 마모를 가속화시킨다[15].

anorexia, bulimia와 같은 질병을 제외하고는 보통 치아의 마모는 천천히 진행된다. 또한 치아의 숫자가 감소함에 따라 치아 마모도가 증가하기도 한다. 따라서 좋은 구강 건강을 유지하고 가능한 많은 치아를 보존하는 것이 중요하다. 치질의 부식을 줄이기 위하여 NaF 린스를 매일 사용하고, 마모도가 약한 치약을 사용하며 밤에 스프린트를 사용하는 것도 효과적이다. 위장질환이 있는 환자는 약을 선택할 때 위산 역류를 감소시키는 약을 쓸 수 있도록 내과의에게 의뢰해야 한다. 치아 마모의 중요한 요소중의 하나는 이갈이, 이악물기 같은 근육의 과기능이다. 이러한 환자는 근육훈련, biofeedback, splint 치료가 효과적이다.

전악에 걸쳐 광범위한 마모와 부분적인 치아상실로 수직고경의 감소와 교합평면이 붕괴된

경우, 악관절이나 저작근 등의 병리적인 문제, 심미적인 문제, 저작 기능의 문제, 치아의 민감도 및 동요도 증가 등의 문제가 나타나고 그 변화의 과정동안 근육 및 신경계는 변화에 적응한다. 이때, 교합평면을 보철적으로 새로이 설정해 주려 하는 경우 치과의사는 현재의 수직고경 변화 유무에 대한 신중한 진단과 판정을 해야 한다. 보통 고경을 증가시키고자 하는 이유는 두개하악 장애를 완화하거나 또는 심한 마모로 인한 상실된 교합 고경의 회복을 위하여, 그리고 안면의 주름을 없애기 위함 등이 있다. 그러나 수직고경을 증가시킨 상태에서 수복하는 것은 이갈이나 근피로, 치아, 근육 및 관절의 동통 , 두통, 치아의 함입 등을 야기할 수 있으므로 임시수복물이나 splint 등을 이용한 과도기적인 절차를 통하여 최종적인 보철 수복의 상태에 환자가 적응해 가는 단계가 필요하다.

총의치, 국소의치, 광범위한 보철 치료, 임플란트 치료 등 이들 모든 치료에서 상하악 관계의 기록 없이는 적절한 보철물을 제작할 수가 없다. 기존의 교두감합위(Intercuspal Position, ICP)에서 교합인기를 할 것인지 중심위에서 채득할 것인지 증례에 따라 각각 선택해야 한다. 이때 유의해야 할 점은 현재의 교합고경이 적절한지 아닌지를 평가하는 것이다. 수직고경의 감소는 심미적, 기능적 문제를 일으킬 뿐만 아니라 측두하악관절에 과하중을 야기하고 근신경계 이상을 일으킬 수 있다. 그러나 과도한 수직고경의 증가는 이 악물기, 치통, 근육과 관절의 동통, 도재 파절과 같은 많은 문제를 만들기도 한다. 그러므로 새로운 교합평면과 수직고경을 설정할 때는 원인에 대한 정확한 진단과 분석이 필수적이다.

일반적으로 교합고경을 변경하는 이유는 대부분 장착하는 보철물의 심미성, 교합, 구조적 강도를 위한 공간을 확보하기 위해서이다.

인간과 동물에서 많은 연구가 있는데 교합고경의 얼마간의 변경은 나중에 기존의 교합고경으로 되돌아가는 경향이 있다는 것이 보여지고 있다. 만약 교합고경을 수직적으로 거상했을 경우 치아는 치조골 내로 밀려들어가 closing back down이 일어나며 교합고경을 수직적으로 저하시켰을 경우에는 정출이 일어나 reopening이 일어난다는 것이며 이때 치아와 치주조직의 관계는 유지된 상태라고 한다[16].

전악적인 교합 재구성과 수복 치료를 할 경우 우리들은 때때로 교합고경의 거상이 부득이해지는 경우가 있다. 이런 경우 우리들은 어떤 기준을 가지고 그 교합고경을 결정해야 할까? 총의치 제작 시에는 예전부터 수직 교합고경을 결정할 때의 기준으로 각종 방법이 이용되고 있었다. 구순의 접촉 상태와 입술의 형태, 하악 안정위와 freeway space의 관계와 연하, 발음 기능 등 구강의 생리적인 기능을 이용하는 방법과 안면의 심미적 조화와 구순 기능을 이용하는 방법이 있다.

보통 교합고경의 거상은 교합력을 증대시킨다고 알려져 있다. 그러나 교합고경을 변화시킴으로써 일어나는 electrography의 활성에 의한 교합력의 증대는 장기간 유지되지 못하므로 교합고경 결정 시에 참고하기는 어렵다고 볼 수 있다.

발음으로 교합고경 결정 시에 참고할 수 있는 것은 “S”음이다. “S”음만으로는 판단하기 어려우므로 “Mississippi”를 반복하도록 한다. 이때 상악 절치와 하악 절치 사이에 약 1mm의 공간이 없으면 혀가 공기를 조절할 수 없어 혀 짧은 발음이 된다.

trial splint를 이용한 방법은 어디까지나 보철을 전제로 하여 splint를 이용하여 하악위의 검토를 겸하며 시행착오적으로 수정을 반복하면서 최종적으로 교합고경을 결정하는 방법이다.

TMD 환자의 불쾌한 증상을 치료하기 위한 경우와 그 후의 교합치료에 참고하기위해 splint를 이용하는 것은 효과적이다. 그러나 TMD 증상도 없는 환자에서 보철 치료에 참고하기 위해서만 splint를 장기간 사용하도록 강요하는 것은 바람직하지 않다.

CEJ를 이용한 방법은 상악 전치의 CEJ에서 하악 전치의 CEJ까지를 측정하여 평균치인 18-20mm와 비교하는 방법이다. 이것은 전치가 치은에서 나와 있는 상태를 단순하게 평가하는 것이지 교합고경을 평가하는 것은 아니다.

안면비율을 이용하여 교합고경을 검토하는 방법도 있다. 미간에서 코의 기준점까지와 턱에서 코의 기준점까지의 거리가 같아야 한다는 이상적인 안모를 이용한 단순계측으로 중안면과 하안면이 조화되도록 교합고경을 바꾸는 것이다[17]. 이는 젊은 환자나 중년의 환자에게 적용되어야 하며, 피부긴장도가 불량하거나, 구호흡 환자, 노인 환자에게는 다른 방법들이 사용되어야 한다.

교합면 수직고경는 치아가 닿고 있을 때 두 지점 사이의 거리이다. 치아 구조가 상실되었다고 교합고경이 상실한 것은 아니다[18].

교합 재구성 치료에서 교합고경의 회복이나 변경은 하악위가 생리적 상태일 필요가 있다. 교합고경은 거상하더라도 중심위의 상태에서 치아가 균등하게 접촉하고 있으면 치조골의 리모델링에 의해 정상적인 교합고경으로 되돌아온다. 1년 동안은 신중하게 교합 조정을 반복해야 한다. 하악위의 편위가 적은 경우 4-5mm 까지 교합고경을 거상해도 과두의 회전 범위에서 허용될 가능성이 인정되었다. 과두의 회전범위를 넘지 않으면 보철의 편의를 위하여 교합고경을 거상하는 것이 가능하며 생체는 그 변화를 허용하는 능력이 있다.

결 론

치아의 전반적인 마모를 인한 보철적 수복 시에는 원인 요소를 최대한 찾고, 이를 제거해야 한다. 또한 교합 고경의 증가를 동반한 전반적인 보철이 필요로 할 때에는 장기적인 예후를 고려하여 수복 재료의 선택도 신중해야 할 것이다.

교합고경을 변경한 증례에서는 최종 보철 치료에 이행할 때까지 장기간의 경과 관찰을 하고 보철물 장착한 후에도 교합 조정이 필요해질 가능성이 있다는 것을 이해해야 한다. 교합고경의 변경은 중심위, 생리적 하악위에서 최대 교두감합하고 있으면 생체가 치조골의 높이에서 리모델링으로 유지하기 때문에 어느 정도 유연하게 파악해도 좋지 않을까 생각되어 왔다. 그러나 이것은 어디까지나 환자가 진정으로 필요로 하는지 아닌지에 따라 결정해야 하며 현재의 교합고경에 이르렀던 경과와 악관절의 상태, 근육의 상태 등을 고려한 상태에서 가능한 보수적인 범위에서 행해져야 한다. 치료의 목적이 교합고경의 회복인지, 교합고경의 변경인지 파악하는 것도 중요할 것이다.

연구비 지원

이 논문은 2008년도 원광대학교의 교비지원에 의해서 수행됨

참 고 문 헌

1. Grippo JO, Simring M, Schreiner S. Attrition, abrasion, corrosion and abfraction revisited: a new perspective on tooth surface lesions. J Am Dent Assoc 2004;135:1109-18.
2. Turner KA, Missirlian DM. Restoration of the extremely worn dentition. J Prosthet Dent 1984;4:467-474.
3. Dawson PE. Functional occlusion from TMJ to smile design. Elsevier ;2008.

4. Ekfeldt A. Incisal and occlusal tooth wear and wear of some prosthodontic materials. Swed Dent J 1989:Suppl 65.
5. Egermark-Eriksson I, Carlsson GE, Magnusson T. A long-term epidemiological study of the relationship between occlusal factors and mandibular dysfunction in children and adolescents. J Dent Res 1987;66:67-71.
6. Lambrechts P, Vanherle G. Vuylsteke M, Davidson CL. Quantitative evaluation of the wear resistance of posterior dental restorations: a new three dimensional measuring technique. J Dent 1984:12:252-67.
7. Xhonga F. Bruxism and its effect on the teeth. J Oral Rehabil 1977;4:65-76.
8. Lindqvist B, Heijbel J. Bruxism in children with brain damage. Acta Odontol Scand 1974;32:313-9.
9. Smith BGN. Knight JKK. A comparison of pattern of tooth wear with aetiological factors. Br Dent J 1984;157:16-9.
10. Simmons M, Thompson D. Dental erosion secondary to ethanol-induced emesis. oral Surg Oral Med Oral Pathol 1987;64:731-3.
11. Carlsson GE. Hugoson A. Persson G. Dental abrasion in the white rat. III Odontol Rev 1967;18:263-8.
12. Petersen PE, Henmar P. Oral conditions among workers in the Danish granite industry. Scan J Work Environ Health 1988;14:328-31.
13. Ekfeldt A, Øilo G. Occlusal contact wear of prosthodontic materials. An in vivo study. Acta Odontol Scand 1988;46: 159-69.
14. Ekfeldt A, Øilo G. Wear of prosthodontic materials-an in vivo study. J Oral Rehabil 1990;17:117-29.
15. Hulterström AK, Bergman M. Polishing systems for dental ceramics. Acta Odontol Scand 1993;51:229-34.
16. Ramfjord SP, Blankenship JR. Increased occlusal vertical dimension in adult monkeys. J Proshet Dent 1981;45:74.
17. Turrell AJW. Vertical Dimension as It relates to the etiology of Angular cheilosis. J Prosthet Dent 1968;19: 119-25.
18. Sicher H. The biology of attrition. oral Surg Oral Med Oral Pathol 1953;6:406-12, Berry DC, Poole DF. Attrition: possible mechanisms of compensation. J Oral Rehabil 1976;3:201-6.

Rehabilitation of the Worn Dentition

Yu-Lee Kim D.D.S., M.S.D., Ph.D.

Department of Prosthodontics, College of Dentistry, Wonkwang University

Patients often seek rehabilitative treatment for severely worn dentition. The etiology of noncarious tooth wear due to attrition, abrasion, and erosion is multifactorial. To treat the worn dentition, it is important to identify and eliminate and/or control the factors that contribute to excessive wear. Many situations requiring complete mouth rehabilitation present with the challenge of a lack of restorative space. To establish a correct occlusal plane and space for prostheses, it is necessary to increase vertical dimension. This may require an increase in occlusal vertical dimension. Also clinicians should be able to choose the appropriate restorative materials to achieve excellence in natural esthetics as well as proper biomechanics and durability. This article presents a method for altering occlusal vertical dimension to restore dentitions with limited restorative space due to loss of tooth structure.

Key words : worn dentition, occlusal vertical dimension

Correspondence to : Yu-Lee Kim
Department of Prosthodontics, College of Dentistry, Wonkwang University, 344-2, Shinyong dong, Iksan, Jeonbuk, 570-749, Korea
Fax : +82-63-857-4824, E-mail : pro11@wonkwang.ac.kr
Received : October 15, 2010, Last Revision : November 21, 2010, Accepted : December 25, 2010