교합성 외상에 관한 논쟁의 고찰

강릉원주대학교 치과대학 보철학교실 및 구강과학연구소

박고운 · 김대곤 · 박찬진 · 조리라

교합성 외상은 과도하거나 비정상적인 교합력으로 인한 치아의 주위에 발생하는 병적 변화를 말한다. 교합성 외상과 치주질환과의 관계에 대한 다양한 논쟁이 있었지만 위험요소임은 확실하기 때문에 교합조정을 하는 것이 치주치료의 결과를 개선시킬 수 있다. 정상적인 치주조직을 가진사람이라도 저작양태와 교합양상 및 전치피개의 양상에 따라 교합외상이 발생할 가능성이 있다.

치주질환으로 인해 이차적인 교합외상이 있으면 다양한 문제점을 유발할 가능성이 있는데 특히 구치가 상실되면 교합의 안정을 위협받게 된다. 상실된 구치를 수복하지 않아도 된다는 개념부터 반드시 회복시켜야 한다는 극단적인 주장이 있지만 양쪽의 주장 모두 교합의 안정성을 최우선의 목표로 한다는 점에서는 일치한다. 또한 구치가 상실되면 대합치의 변위나 정출 뿐 아니라 전치의 변위까지도 유발할 수 있기 때문에 교합성 외상을 제거하고 교합의 안정성을 확보하기 위한 치료가 필수적이다.

주요어: 교합성 외상, 짧은 치열궁, 구치부 지지 상실, 교합양상, 치아 변위

(**구강회복응용과학지** 2011:27(4):423~436)

서 론

교합성 외상 (trauma from occlusion, TFO)은 과도하거나 비정상적인 교합력으로 인한 치주조직, 저작근, 치수조직, 악관절 등에 야기되는 적응적 변화 또는 병적 변화를 일컫는 용어로 교합성 과부하라고 불리는 경우도 있다.[1,2] 외상성 교합(traumatogenic occlusion, traumatizing occlusion)과 혼용해서 사용되는 경우가 많은데, 외상성 교합은 치주부착기구의 외상을 일으키는 힘을 발생시키는 교합상태 자체를 뜻하므로 교합성 외상과는 구분되어 사용해야 한다.

일반적으로 과도한 교합력으로 인해 정상적인 치주조직을 가진 치아에 나타나는 조직손상을 일차적 교합성 외상이라 하며, 감소된 지지조직을 가지는 치아에서 과도한 교합력 뿐 아니라 정상적인 교합력으로도 치조골 상실이나 부착상실과 같은 조직손상이 발생할 때 이차적 교합성 외상이라고 정의한다.[1] 일차적 교합외상은 치주조직의 부착상실과 같은 조직손상은 없지만 압력에 대해 조직의 반응이 시작되는 상태로 이 때의 교합압은 치주조직의 적응능력 범위 내의 수준에서 작용한다. 반면 이차적 교합외상은 치주조직의 적응능력을 넘어서는 교합압을 받게 되므로 작은 힘에도 치주조직의 손상과 함께 적응성 변화가 발생할 가능성이 있다.

교신저자: **조리라**
강릉원주대학교 치과대학 치과보철학교실, 강원도 강릉시 강릉대학로 1번지, 210-702, 대한민국.
Fax: + 82-33-640-3103, E-mail: lila@gwnu.ac.kr
원고접수일: 2011년 10월 10일, 원고수정일: 2011년 11월 28일, 원고채택일: 2011년 12월 25일

이차적 교합외상으로 인해 정상적인 교합력에 의해서도 병적 변화가 동반되지만 일반적으로 교합성 외상을 유발하는 직접적인 원인은 개별 치아에 작용하는 외상성 힘이라고 볼 수 있다. 예를 들면 딱딱한 음식을 저작할 때 발생하는 급성 충격력, 지속적인 저작습관 및 생활습관에 의한 만성 충격력, 불량 보철물이나 부정교합에 의한 교합부조화와 같은 급성 및 만성적으로 작용하는 외력에 의해 교합성 외상이 나타나는 것이다. 하지만 이런 원인 인자를 가졌다고 해서 바로 교합성 외상을 나타내지는 않는다. 원인 인자를 보유한 상태에서 상황을 악화시키는 요인이 추가될 경우 (인접치 발거로 인한 치아의 경사 및 이동, 구치부 지지 감소로 인한 개별 치아의 압력 증가) 교합성 외상이 발생하게 된다.

Hallmon[2]은 임상적으로 진행성 치아동요가 있거나 진탕(fremitus), 교합조기접촉과 동반된 마모면, 치아파절, 치아이동, 온도에 대한 민감도 등을 나타내며, 방사선 검사를 시행하였을 때 치주인대강이 확장되고 수직적 골흡수가 있으며 치근흡수나 치조백선의 변화를 동반하면 교합성 외상이라고 진단할 수 있다고 하였다. 이러한 임상적, 방사선적 증상이 한꺼번에 나타나지는 않지만 몇 가지 정도가 동반되어 나타나면 교합성 외상이라고 볼 수 있다.

이 문헌고찰에서는 교합성 외상과 연관되어 현재까지도 논쟁이 있는 다양한 주제에 관해 소개하고 그 근거를 비교하고자 한다.

교합과 치주질환과의 관계

치의학이 본격적인 학문으로 자리잡기 시작한 20세기 초에는 과도한 교합력이 치주조직 파괴의 주요 원인요소라 생각되어 왔다. Karolyi,[3] Stillman[4]은 과도한 교합력이 치주질환의 일차적 원인요소이며 치주질환의 진행에 영향을 미치기 때문에 치주질환 치료에 교합조정을 포함시켜야 한다고 주장했으나, Orban과 Weinmann[5]은 부검과 조직학적 분석을 이용하여 교합력과 치주질환 사이의 연관성이 미약하며, 치주조직 파괴는 교합력이 아닌 치은염증이 그 원인이 된다고 주장하였다. 동물실험을 통해 교합력과 치주조직의 관계를 평가하기 위한 여러 연구가 시도되었다. Gilckman[6]은 교합력과 치은염증이 별개의 진행과정을 가지지만 두 요인이 함께 작용하여 병의 진행과정을 변화시킨다는 'altered pathway of destruction', 'co-destructive effect'라는 개념을 소개하였다(Fig. 1). 그에 반해 Waerhaug[7]는 과도한 교합력은 치주조직 파괴와는 관련이 거의 없으며 치조골 상실은 치태에 의해서만 일어난다고 주장하였다. 1970년대 Polson 등[8]과 Lindhe와 Ericsson[9]은 치태의 영향을 배제한 상태에서 교합력과 치주조직 상실 관계를 연구하였는데, 과도한 교합력이 골밀도 감소와 치아의 동요도 증가를 유발하지만 부착상실은 일어나지 않으므로

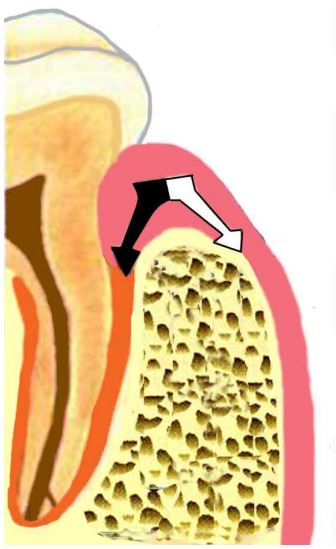

Fig. 1. Altered pathway of destruction by Glickman. White arrow indicates traditional destruction pathway of periodontal disease, while black arrow means modified pathway by trauma from occlusion.

이러한 변화는 교합압이 제거되면 본래의 상태로 돌아갈 수 있으므로 가역적이라고 주장하였다. 이와 같이 동물실험에서는 과도한 교합력 자체만으로는 부착상실과 치주조직 파괴와의 명확한 연결고리를 증명할 수 없었다.

인간을 대상으로 한 연구에서는 다른 결과가 대두되었다. 교합양상 혹은 작업측, 비작업측의 조기접촉이 치주염과 무관하다는 연구가 많다. 하지만, Nyman 등[10]은 치태로 인한 염증이 없는 경우 교합성 외상만으로는 결합조직의 소실이 일어나지 않지만 치주인대강의 확장, 치조골 소실, 치아동요도 증가가 발생할 수 있다고 하였다. 또, Bhola 등[11]은 교합력과 치조골 소실간에 관계가 없다는 대부분의 연구에서 교합력을 측정하는 방법으로 치아를 탁탁 치도록 (tapping) 하는 행위만을 평가했지만 이런 방법만으로는 교합력이 치주조직에 어떤 영향을 미치는지 알기에는 불충분하므로 다양한 방향에서 교합력을 측정해야 한다고 하였다. 개별치아를 대상으로 한 여러 연구에서 교합부조화가 있는 경우 치주낭 깊이가 더 깊으며 치주치료의 예후도 불량해졌을 뿐 아니라, 이 경우 교합조정을 시행하면 치주조직의 파괴 진행속도가 느려진다는 결과를 얻게 되었다.[12,13] 이상과 같은 내용을 종합해 볼 때 교합력이 치주질환의 원인은 아니지만 치주질환의 진행에 관여하는 잠재적 위험요인이라는 점을 고려해야 한다.

치주질환은 교합력 뿐만 아니라 치조골수준, 부착수준, 치태, 치은염증 등의 복합적 요인이 작용하며 교합력만으로 원인을 한정시키기에는 무리가 있다. 그러므로 교합과 치주질환의 관계에 있어서 이는 원인-결과의 관계라기보다는 결과를 초래할 수 있는 하나의 위험요소로 보는 것이 바람직하다. 이과 같은 개념을 견지한다면 과도한 교합력이 존재하여 불편감을 느끼는 환자에게 즉각적인 선택삭제(selective grinding)를 시행함으로써 증상을 해결하고 치주치료의 결과를 향상시키도록 노력해야 할 것이다.

정상치열에서의 교합성 외상

정상적인 치주조직을 가진 사람에게서 교합성 외상이 나타나는 이유와 기전에 대한 다양한 연구가 있다. 2006년 Ishigaki 등[14]은 정상적인 치주조직을 가진 성인을 대상으로 교합접촉과 치아동요도와의 관계를 연구하였는데 저작양태(chewing pattern)가 정상 범주를 벗어날수록 특정 치아(상악 제 1 소구치, 제 2대구치)의 동요도가 증가한다는 결과를 발표하였다. 저자는 그 이유를 다음과 같이 설명하였다. 설측 교두를 가진 치아 중 가장 전방부에 위치한 제 1 소구치는 최전방에서 교합력을 담당하며 하악골의 전방운동 시 응력을 받기 때문에 정상 범주를 벗어난 하악운동 형태를 가진 사람에서 동요도가 증가할 수 있다(Fig. 2). 또한 제 2 대구치는 다른 구치에 비해 상대적으로 맹출이 늦어 변위가 잦고 설측교두만 대합되면서 교합안정성이 낮을 뿐 아니라 비기능적 교합접촉을 가진 비율이 높기 때문에 동요도가 증가할 가능성이 높은 것으로 해석된다.

반면 정상치열을 가졌다 하더라도 치주질환을 가진 사람에서 교합성 외상이 있을 경우 치주질환을 악화시킬 수 있다. Crespo 등[15]은 치조골이



Fig. 2. First premolar and second molar are most frequent teeth affected by trauma from occlusion.

수직적으로 흡수된 군에서 교합접촉이 있을 때 치근흡수를 증가시킨다고 하면서 치주질환으로 골재형성능력이 저하된 치아에 교합성 외상이 가해지면 치주조직이 파괴되고 치근흡수를 심화시키는 요인이 된다고 하였다. 치주질환이 있는 환자에서 어떤 종류의 교합접촉이 치주낭 깊이와 직접적인 연관을 가지고 있는지 조사한 Harrel 등[16]의 연구에 따르면 중심교합(centric occlusion)과 최대감합(maximum intercuspation) 사이의 미끄러짐이 치주낭을 심화시키는 가장 큰 요인이라고 한다. 특히 측방으로 미끄러질 경우 더 깊은 치주낭을 보인다고 한다. 편심위운동시의 조기접촉과 치주낭의 상관관계를 보면 전방운동이 가장 큰 영향을 미치며 특히 전방운동 시 구치부에 접촉이 있으면 치주낭을 심화시키는 요인이 된다.[16] 비록 전방운동보다 영향이 작기는 하여도 균형측 조기접촉도 치주낭 깊이 증가와 유의한 상관관계가 있다.[17] 치주낭 깊이 증가에 대한 기여도를 비교해보면 교합성 외상이 흡연보다 2.5배나 높은 결과를 나타내기 때문에 치주질환을 가진 사람을 치료할 때 교합성 외상을 제거하기 위한 교합조정이 중요한 것으로 사료된다.

정상적인 저작행위와 증령에 의한 치아접촉의 변화도 교합간섭을 일으키는 교합성 외상의 원인이 될 수 있다. 노화로 인해 교모가 진행됨에 따라 정상치열의 교합은 점진적으로 군기능교합이 될 가능성이 높고 그 영향은 상악 제 2 대구치에 가장 크게 미치게 된다(Fig. 3). 왜냐하면 관절두를 받침점으로 한 지렛대에 가장 가까운 작용점이 제 2 대구치이므로 하악 운동의 범위가 제일 짧아 주로 치아 중심부만 교모가 되기 때문에 협측교두가 상대적으로 높아져 교합성 외상을 받게 되는 것이다.

치열궁을 이루고 있는 개개 치아는 교합접촉을 하지 않을 때 인접면이 실제로 접촉하지 않고 3-21μm 정도 공간을 가지고 있다고 한다.[18] 교합력이 치열에 가해지면서 치아는 일제히 구개측 혹은 설측으로 변위되어 치아간의 접촉이 긴밀해지면서 일체화되므로 치열궁에 가해지는 힘을 분산시키고 교합력을 지탱할 수 있다. 하지만 그 중 하나의 치아라도 협측으로 변위되면 치아간의 긴밀한 접촉과 치열궁의 일체화가 불가능해짐으로써 변위된 치아에 가장 큰 힘이 가해질 뿐 아니라 다른 치아들도 큰 힘을 받게 된다. 그 결과 치열궁의 구조가 붕괴되면서 과도한 교합력

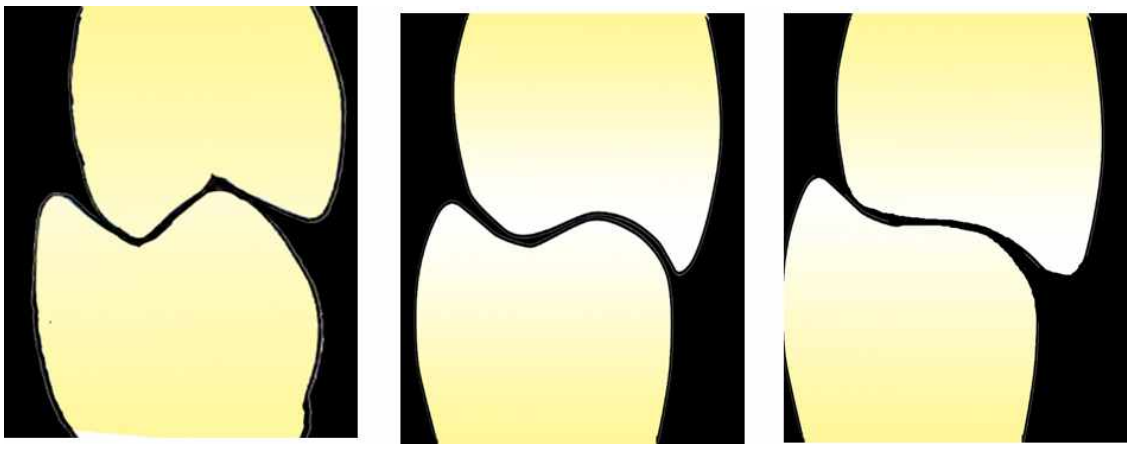

Fig. 3. Occlusion changes induced by wear. (Left) Cusp to fossa relationship. (Center) Wear of functional cusp. (Right) Prominent non-functional cusp and reverse Wilson curve.

을 받게 되면 결국 교합성 외상으로 이어질 수 있다.[18]

정상치열의 교합양태와 교합성 외상간의 관계를 비교해 보기 위해 치열궁이 이루는 일체화의 관점에서 견치유도교합과 군기능유도교합에서의 측방활주운동양상을 분석해 보아야 한다. 견치유도교합은 작업측에서 견치만이 교합하고 구치는 이개하며 기능교두내사면이 설측으로 힘을 받는 일체화에 적합한 교합양식이라 할 수 있다. 그러므로 견치가 부담을 견딜 수 있는 한 교합성 외상으로 이환되기 어려우므로 지지기능이 높은 교합양태라고 할 수 있다. 그러나 군기능교합은 견치뿐만 아니라 구치에도 협측 방향으로의 측방력이 가해지므로 개개 치아에 부담이 너무 가해지지 않도록 적정한 교합력 분산이 필요하다.[19] 한편, 군기능교합이 40세 이상의 성인 대부분에서 나타나는 노화에 따른 자연스러운 교합이므로 이를 병적인 교합양상으로 간주하는 것은 과도한 해석이라는 주장도 있다.[20] 노화가 진행됨에 따라 치조골이 흡수되면서 치관치근비를 개선하기 위해 발생하는 교모의 결과로 군기능교합이 형성되고 치아에 가해지는 전단응력이 약해지면서 오히려 치주조직의 손상을 예방하는 작용을 한다는 것이다.[20] 하지만 군기능교합에서 개별 치아가 받는 교합력이 교합성 외상으로 작용하고 있다면 적극적인 치료를 해야 한다. 치아에 가해지는 수평력을 감소시키기 위해 최대감합시 동시에 접촉하는 교합점을 최대로 확보하여 교합력을 분산시키고 사면경사를 줄여 수평력을 줄이며 대합되는 면의 거친 부분을 연마함으로써 마찰력을 감소시킬 수 있을 것이다.

Al-nimri 등[21]은 Angle 분류의 악간관계와 동적인 교합간의 관계를 조사하였는데 기능적 운동범위에서는 그 관련성이 크지 않았지만 3 mm 정도의 측방운동 시에는 견치유도교합의 70%가 class II 악간관계에서 발생한다고 하였으며 전방운동 시의 교합양상은 절치부 교합관계와 큰 연관성을 지니고 있어, class III에서 구치접촉이 되는 빈도가 높으며, class II division2에서 구치가 이개되는 비율이 높다고 하였다. 저자는 또 전방운동 시 전치는 순측변위력을 받게 되지만 그 힘이 비교적 작고 3급지레가 작용하므로 전치에 미치는 교합성 외상은 극히 미미할 뿐 아니라 구치를 이개시킴으로써 구치의 안정된 저작효율을 유지하고 교합성 외상을 방지하는 매우 중요한 역할을 한다고 주장하였다.[21] 그러므로, 전방유도가 제 역할을 할 수 없는 전치 개방교합(open bite)이나 반대교합(cross bite)에서는 구치의 교합성 외상 가능성이 높으므로 교합양상의 변이를 주의해서 관찰할 필요가 있다.

지지가 감소된 치열에서의 교합성 외상

현재의 교합안정성을 계속 유지하기 위해서는 치열이 온전해야 하고(arch integrity), 교합관계가 안정적이어야 하며 치조골 지지가 우수해야 한다.[22] 온전한 치열은 상실된 치아를 수복하는 것뿐 아니라 악구강계 근육의 균형상태도 의미하는 것으로 거대설, 근육의 퇴축 및 악습관은 근육의 균형상태를 무너뜨려 교합의 안정을 위협할 수 있다. 교합관계가 안정적이려면 상호보호교합(mutually protected occlusion, 때로 편심위에서만 볼 때는 견치유도교합)이 바람직하고 전치는 약하게 교합되거나 이개되고 구치가 주로 교합되어야 한다. 만약 교합고경이 상실되면 전치에 가해지는 하중이 커져 전체적인 치열의 안정성을 무너뜨리게 된다. 마지막으로 치조골 지지가 중요한데, 치조골이 상실된 상태에서는 정상적인 힘에 의해서도 이차적 교합외상이 발생하여 불안정성을 초래할 수 있기 때문이다.

환자가 현재 가지고 있는 치열 및 교합의 상태가 얼마나 안정적으로 유지될 수 있는가는 교합성 외상에 대한 이론 중 매우 중요한 부분이다. 치열이나 교합의 변화 중 가장 큰 영향을 초래하고 심각한 결과를 유발하는 것이 구치의 상실이다. 구치가 상실되면 치열에 어떤 변화가 나타나는지에 대한 연구가 있다. Craddock 등[23]은 대합되지 않은 구치를 가진 사람을 대상으로 구치가

얼마나 정출되는지 연구하였는데, 평균 1.68 mm 정도 정출되어 대조군에 비해 7배나 많은 양을 나타내었다고 하였다. 상악 대구치가 하악 대구치보다 많이 정출되었으며 소구치와 대구치의 정출빈도는 비슷하다고 주장하였다. 정출이 되는 양상 중 가장 많은 양을 차지하는 능동맹출(active growth)은 부착소실과 함께 발생하여 치관-치근비를 악화시키고 결과적으로 교합성 외상을 유발하는 한 원인이 될 수 있다.

Craddock 등[24]은 또 상실치아 부위 인접치의 치아이동을 연구하였는데, 상실된 공간의 앞쪽 치아는 특히 하악에서 원심으로 경사지는 경향이 있었으나 그 양은 미미하였고, 상실된 공간이 없는 대조군에서 2.7도 정도의 근심경사를 보인데 반해 근심경사가 0.3도 정도로 나타나 치아 본래의 근심경사 경향을 상쇄한 것처럼 해석될 수 있다. 반면 상실 공간의 후방 치아에서 대조군 치아가 2.8도 정도 근심경사를 보인데 반해 18.5도의 근심경사를 나타내어 후방치아의 근심경향이 높음을 알 수 있었다. 특히 상악에서 교두피개량이 작은 경우 치아경사나 회전이 높은 빈도로 발생하였다는 것을 감안하면 교두피개량이 작은 환자에서 치아 발거시 교합의 안정성을 위해 수복을 고려해야 할 필요성이 높다고 추정할 수 있다. 연속논문에서 Craddock 등[25]은 대합치가 없는 구치의 52% 가량에서 최대감합위(MI, maximum intercuspation)와 중심교합(CO, centric occlusion) 사이에 교합간섭이 나타나거나 측방운동 시 간섭을 보인다고 하였다. 흥미로운 사실은 이러한 교합간섭이 전방운동 시의 교합간섭과 역의 관계를 나타냄으로써 전방운동 시의 교합간섭이 없을 때 오히려 중심교합의 교합간섭을 의심해 보아야 한다는 것이다. 이상과 같은 연속된 논문을 요약하면 치아가 상실되어 대합치가 없는 상황이 되면 정출되거나 근심경사 혹은 회전이 빈발하고 교합간섭을 유발할 가능성이 높기 때문에 교합의 안정성을 유지하려면 반드시 구치를 수복하는 것이 필요하다는 것을 알 수 있다.

짧은 치열궁 (SDA)와 치열의 안정성

구치를 반드시 수복해야 한다는 것을 반대하는 견해도 있다. 즉, 대구치가 상실된 부분무치악 증례에서 국소의치로 전 치열을 완전하게 수

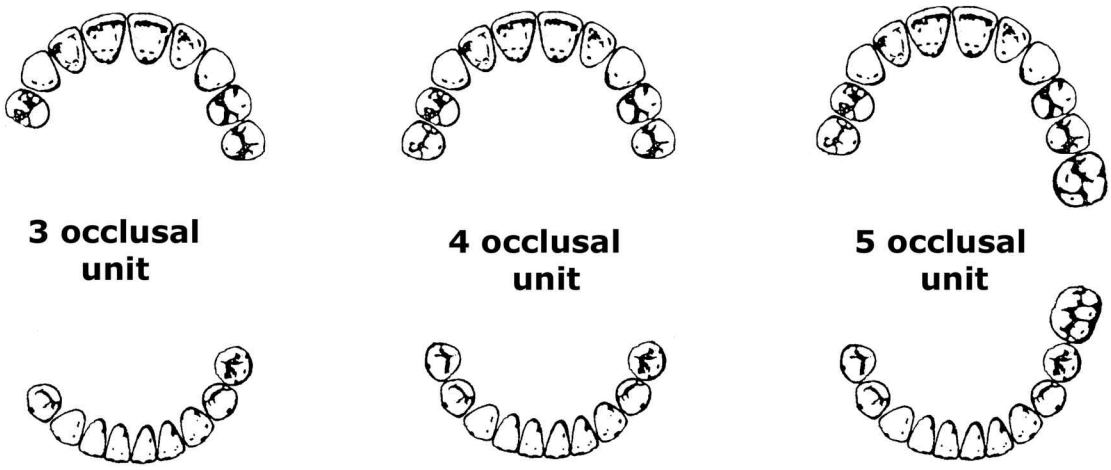

Fig. 4. Types of shortened dental arch (SDA).

복하지 않고 짧은 치열궁(shortened dental arch, SDA)으로 수복해도 치열의 건전성을 유지할 수 있다는 주장이다(Fig. 4). 세계보건기구에서는 삶의 질이라는 관점에서 SDA로 수복하는 치료법이 충분히 기능적인 수복법이라고 정의하였다.[26] 저작력에 있어서도 소구치가 건전하고 적어도 1쌍의 대구치만 더 대합된다면 완전한 치열과 비교하더라도 저작력의 차이는 크지 않다고 한다.[27] 대부분의 임상연구 결과에서도 좋은 결과를 보여 환자의 편안감, 치료비 및 구강위생의 편이성을 고려한다면 SDA는 충분히 좋은 치료방법이 될 수 있다.[28,29] 국소의치와 SDA의 기능적인 차이도 크지 않다고 한다.[29-31]

SDA는 구강 기능을 하기에 충분한 것처럼 보이나 치아가 원래의 위치에서 병적 이동을 나타낸다면 교합안정성은 위협을 받을 수도 있다. Witter 등[32]은 SDA를 가진 74명의 환자와 정상치열을 가진 비슷한 연령대의 대조군에서 다음과 같은 사항을 비교하였다. 치간공극, 교합접촉, 수직·수평피개, 교합마모, 치주지지의 5가지 측면에서 교합안정성을 평가한 결과, 치간공극은 감소된 치열궁의 소구치에서 컸으나 시간이 경과했다고 더 큰 값을 나타내지는 않으며 일정한 값을 유지하였다. 교합접촉의 측면에서 보면 전치부 교합접촉이 대조군에 비해 유의하게 높았다. 일반적으로 구치부가 상실되면 잔존치아가 더 많은 교합력을 받게 되어 상악 전치부는 치간접촉을 약화시키고 하악 전치부는 치간접촉을 심화시키는 것으로 가정할 수 있으나 Witter 등[32]의 연구에서는 하악 전치부에서도 치간접촉이 약화된 것으로 나타났다. 이는 구치부 지지 상실로 인해 전방부 교합력이 감소했기 때문으로 해석이 가능하며 Southard 등[33]의 연구에서도 같은 해석을 하였다. 수직·수평피개량이나 치아마모량은 큰 차이가 없었지만 15년 이상 SDA를 유지한 환자만을 대상으로 비교하면 소구치의 마모량이 유의하게 크다고 한다.[32] 예상보다 SDA에서 마모량이 적은 것은 상호보호성 교합을 유지한 것과, 현대의 식이습관으로 인한 필요저작력이 감소되었기 때문으로 보인다. 하지만 장기간 SDA를 유지한 환자에서는 마모량이 커서 장기적으로 교합을 받는 소구치의 마모를 유발할 것이라는 가설은 여전히 유효하다고 할 수 있다. SDA 환자에서 치조골 높이가 뚜렷이 낮았으나 하악 제 1소구치는 그렇지 않아 인접 견치가 존재한다면 하악 제 1 소구치의 저항성이 가장 높다는 개념이 증명된 셈이다. 이러한 결과를 바탕으로 종합해보면, SDA 그 자체만으로는 교합붕괴를 일으키지 않으며 교합변화에 대한 적응을 거쳐 새로운 평형상태에 도달한 치열이 된다고 할 수 있다. 그러므로 교합붕괴를 예방하기 위해 보철물로 감소된 치열궁을 연장하는 것을 필수적인 치료로 보기에는 무리가 있다고 하겠다.

구치 지지 상실(LoPS)과 전치의 벌어짐(flaring)

SDA를 주장하는 학자들과는 반대로 구치의 교합단위가 감소되면 구강의 안정이 붕괴되어 치명적 결과를 초래한다고 주장하는 일군의 학파가 있다. 교합안정성을 달성하기 위해 가장 중요한 요인인 구치가 상실되거나 이동되어 기존의 수직적 교합고경이 감소하거나 이차적인 교합성 외상을 나타내는 증상을 구치부 지지 상실(LoPS, loss of posterior support)이라고 한다 (더 심한 구치부 상실을 구치부 붕괴(PCB, posterior bite collapse)라고 하기도 한다).[22] 단순한 구치 상실이 LoPS를 의미하는 것은 아니며 거의 완전한 치열을 가지고 있더라도 치주지지가 감소한 환자는 LoPS를 나타낼 가능성이 있다(Fig. 5). LoPS의 특징적인 증상으로는 치주인대강 확장, 동적 교합간섭(fremitus), 수복물의 파절, 치아 이동, 열자극이나 저작시 통증 및 과도한 마모를 들 수 있다. 특히 치주지지 감소로 인해 이차적 교합외상을 받는 치아의 동적 교합간섭은 치아의 동요도로 인해 교합성 외상을 발견하기 어렵게 만드는 원인이 되곤 한다(Fig. 6).

LoPS의 또 다른 특징으로 상악 전치부가 벌어

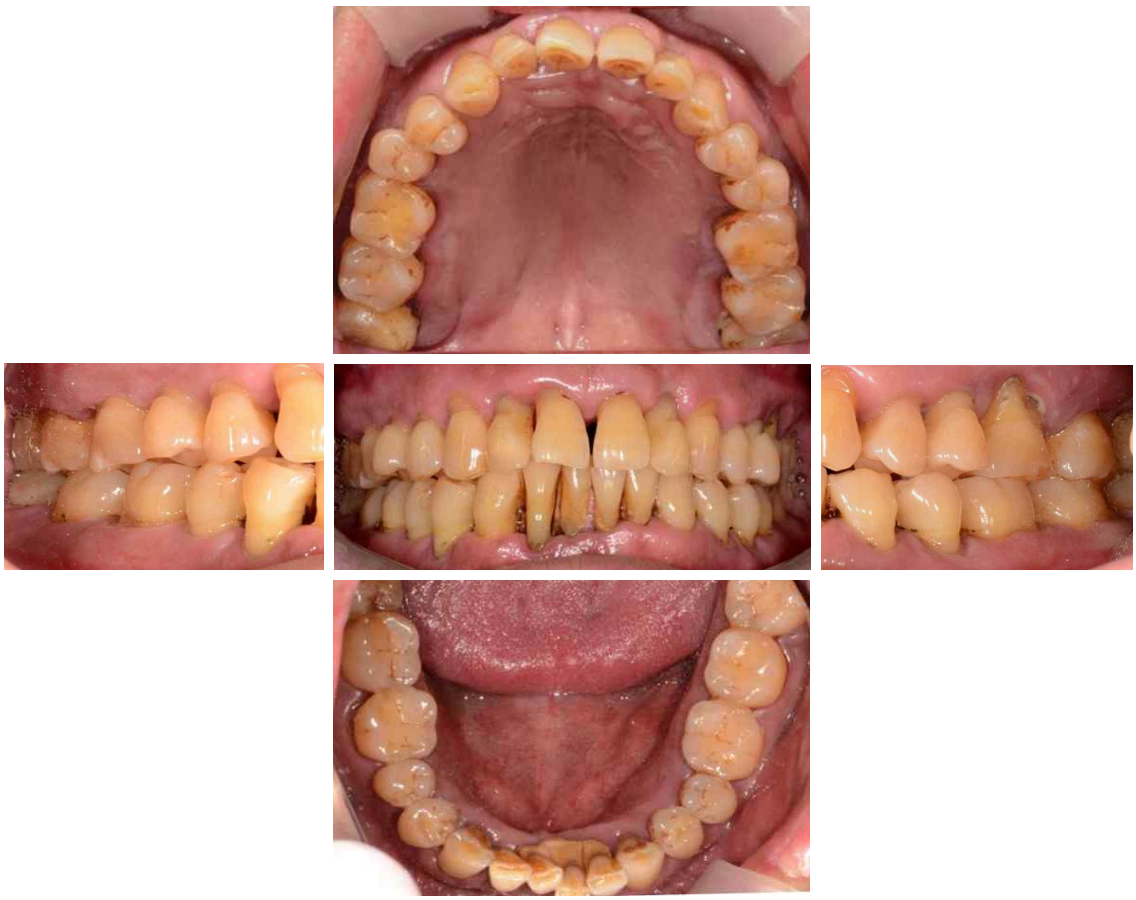

Fig. 5. Loss of posterior support (LoPS) with entire dentition. Secondary trauma from occlusion was induced by periodontitis. See the typical flaring of anterior teeth.

지는 현상이 생길 수 있는데 그 원인에 관해 여러 가설이 제기되어왔다. Ramfjord와 Ash[34]는 구치가 상실되면 중심교합 시 간섭이 생기면서 미끄러짐이 생겨 교합관계가 어긋나서 전치의 flaring이 발생한다고 주장하였다. Amsterdam과 Weisgold[35]는 수직교합고경(vertical dimension)이 상실되면서 하악이 전방으로 변위된다고 하였고 Stern과 Brayer[36]는 하악이 전방변위되면 전치부에 가해지는 하중을 증가시켜 flaring이 일어난다고 설명하였다.

상악 전치의 flaring은 구치부 지지상실과 원인-결과의 관계는 아니지만, 병적인 치아이동으로 특징적인 현상이라고 이해할 수 있다. 상악 전치부는 대합치와 인접치로부터 가해지는 압력, 구강주위 근육(입술, 뺨, 혀)의 압력, 구강습관으로 인한 외부의 압력을 받고 있으며 이러한 힘들이 평형을 이루고 있다. 만약 평형상태가 깨어지면 병적인 치아의 이동이 발생하게 된다. 치주질환 환자의 33%에서 병적인 치아 이동이 발생하기 때문에 이와 같은 결과를 미리 예방하기 위해서는 flaring을 유발하는 원인을 아는 것이 필수적이다.[37] Greenstein 등[38]은 flaring을 진단하고 치료

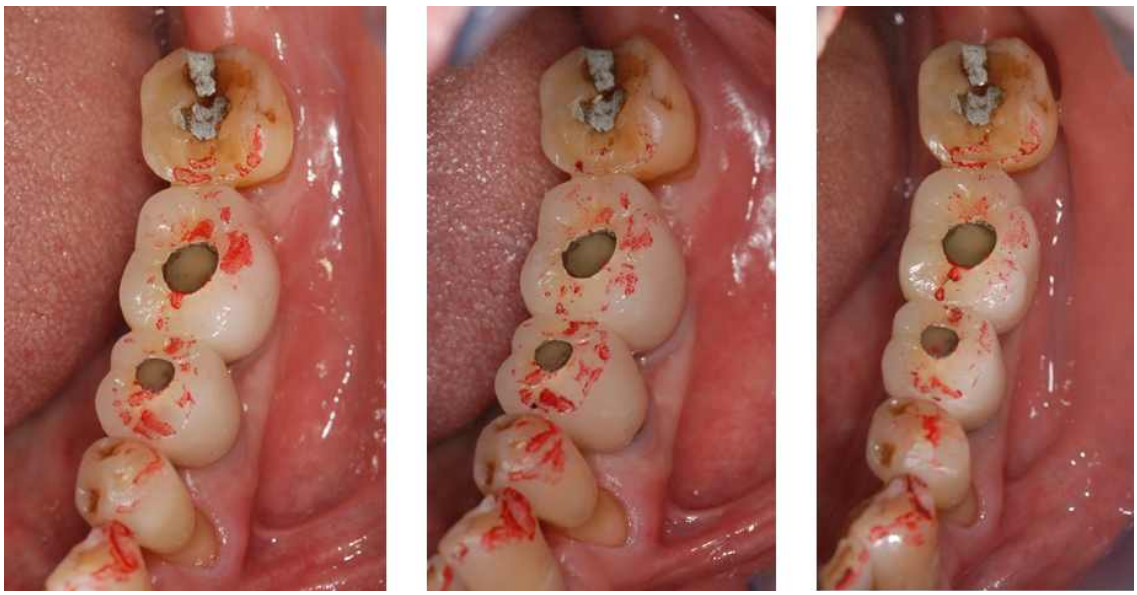

Fig. 6. (Left) Fremitus of 1st premolar could not detected with articulating paper because of it's mobility. (Center) Secondary TFO can be confirmed after limiting the mobility of premolar. (Right) Selective grinding of 1st premolar.

Table I. Treatment options for flared anterior teeth in LoPS patients (Modified from Greenstein et al.[38])

	Primary TFO			Secondary TFO			
	No opposing dentition	Opposing dentition		No opposing dentition	Opposing dentition		
		Stable occlusion	Unstable occlusion		Stable occlusion		Unstable occlusion
					Excessive force	Adequate force	
Selective treatment	Parafunction treatment	Occlusal adjustment	Posterior restoration	Parafunction treatment	Occlusal adjustment		Posterior restoration
Essential treatment		Orthodontics Splinting		Perio treatment Orthodontics Splinting			

하기 위한 순서도를 제시하였다. 치조골 높이와 임상적 부착수준을 기준으로 크게 일차적 교합외상, 이차적 교합외상의 두가지로 분류한 다음 대합치열과의 접촉여부, 환자의 악습관, 구치부 교합의 안정성, 과도한 교합력 여부에 따라 세부적으로 나눠 각각에 따른 치료옵션을 제시하였

으며, 이는 현재 구치부 지지 상실 및 그에 따른 상악 전치부 flaring이 있는 환자 치료 시 유용한 참고자료가 된다고 할 수 있다(Table I).

치주지지가 좋아서 현재의 전치 flaring이 일차적인 교합성 외상일 때 대합치열과 접촉하는가는 중요한 진단기준이다. 만약 대합되지 않는다면 교합이 치아변위의 원인이 아니라 비기능적 습관이 원인일 수 있다. 이 경우 습관을 제거하는 것이 중요한데, 치주조직이 건강하기 때문에 변위를 일으키는 힘이 사라지면 원래의 위치로 돌아갈 수 있기 때문이다. 원인인 비기능적 습관이 사라졌기 때문에 추가적인 치료는 필요하지 않으며 습관을 바꾸기 힘들다면 재위치 후 야간 보호장치(retainer)를 사용하는 것이 도움이 될 것이다. 구치의 교합이 건전함에도 불구하고 flaring 된 전치가 대합치와 접촉하고 있다면 동적 조기접촉(fremitus)를 제거하는 것이 필수적이다. 그 외에도 상악 전치가 원래 좁은 형태이거나 전치피개량이 큰 (deep bite) 경우에 이런 현상이 발생할 수 있다.

치주질환자에게서 이차적 교합외상이 발생하기 쉬우므로 거의 모든 경우에서 치주치료는 우선적 치료방법이 된다. 치아의 변위량이 1 mm 이내로 작고 최근에 발생한 경우라면 치주치료만으로도 80% 정도는 즉시 원상태의 위치로 회복이 된다고 한다.[39] 치아간의 연결고정은 치주치료 후의 필수적인 치료과정에 포함시켜야 한다.

일차적 혹은 이차적 교합외상 모두 구치지지가 부족하여 발생한 경우라면 교합수직고경을 재설정하고 구치부에 대한 가철성 보철 또는 임플란트를 이용한 고정성 보철이 필요하다. 구치가 상실된 후방연장 국소의치는 치아지지 국소의치에 비해 상실된 구치의 역할과 지지력을 회복하기는 어렵다. 또한 의치의 최초 장착 시 구치회복의 역할을 한다고 하더라도 레진치아의 마모로 인해 장기적인 안정성을 담보하기는 어렵다. 그보다 더 심각한 문제는 국소의치가 지대치에 미치는 영향이다. Carlsson 등[40]은 국소의치 지대치의 1/4 가량이 동요도가 증가하고 2/3에서 치주염이 발생한다고 하였다. Aquilino 등[41]은 구치상실부위를 국소의치, 고정성 보철 및 치료하지 않았을 때 10년 후의 치아생존율을 조사한 결과, 계속적인 구강위생관리가 동반되지 않는다면 국소의치의 치아생존율(56%)이 고정성보철의 치아생존율(92%)보다 낮을 뿐 아니라 치료하지 않았을 때의 생존율(81%)보다 낮다고 하였다. 그렇기 때문에 계속적인 구강관리가 동반되지 않는다면 국소의치 치료는 추가적으로 지대치를 상실하고 LoPS를 악화시킬 가능성이 높다.

LoPS라고 하더라도 구강위생관리가 적절하고 지대치 개수가 충분하면 전악연결 고정성 보철물(cross-arch splinting)로 수복할 수 있다. 하지만 비용적인 측면에서도 불리하고 모든 치아가 연결되어 있어 한 부분에서만 문제가 생겨도 전체적인 문제가 되기 때문에 과감하게 시도하기는 어려운 치료방법이다. 최근 부분무치악에 대한 임플란트 적용이 보편적인 치료법이 되면서 LoPS에 대한 근본적인 치료방법이 대두된 셈이다. 만성 치주염을 가진 환자에서의 임플란트 치료결과가 일반적인 임플란트 치료결과와 다르지 않다는 연구도 있지만,[42,43] 치주질환을 가진 환자에서 임플란트 생존율이 낮다는 연구[44,45]도 있기 때문에 임플란트를 이용한 고정성 보철치료라도 상당한 주의가 필요한 것을 유념해야 한다.

요 약

일반적으로 교합성 외상에 대한 문헌의 대부분이 교합성 외상과 치주질환과의 관계를 다루고 있지만, 이에 대한 논쟁은 오랜 역사를 거쳐 어느 정도 정리되었다. 즉, 교합이 치주질환의 위험요소이기 때문에 교합성 외상으로 인한 불편감이 있다면 교합조정을 하는 것이 치료결과의 개선에 도움이 된다는 것이다. 정상적인 치주조직을 가진 환자에서는 저작양태가 수평적으로 넓은 범위를 가질수록 치아의 동요도가 증가하여 일차적인 교합외상을 유발할 수 있다. 견치유

도교합보다는 군기능교합에서, 정상 전치피개보다는 과개교합이나 반대교합에서 일차적인 교합외상이 발생할 가능성이 높다.

치주질환으로 인해 이차적인 교합외상이 있으면 치근흡수를 가중시킬 위험이 있으며 치아의 변위로 인한 치간이개를 유발할 가능성이 높아진다. 또 구치가 상실되면 대합치의 정출, 인접치의 이동 및 회전, 교합접촉의 변화로 인해 교합성 외상을 유발하는 빈도가 높다. 구치를 수복하지 않고 소구치까지 수복하는 짧은 치열궁 수복치료도 장기적으로 안정성을 가진다는 임상연구도 많이 있지만 장기적으로는 소구치의 마모가 증가하기 때문에 추가적인 문제를 일으킬 가능성을 배제할 수 없다. 구치부 지지가 상실되어 발생하는 전치 벌어짐은 원인제거가 우선이며 치아재배열 후 연결고정까지 필요한 경우가 많다. 또, 구치 지지상실로 인해 교합외상이 유발될 가능성이 높아지며 다양한 문제를 유발할 수 있기 때문에 가급적 임플란트를 이용한 보철치료가 가장 바람직한 치료방법이라 할 수 있다.

참 고 문 헌

1. Harrel SK. Occlusal forces as a risk factor for periodontal disease. Periodontol 2000 2003;32:111-7.
2. Hallmon WW. Occlusal analysis, diagnosis and management in the practice of periodontics. Periodontol 2000 2004;34:151-64.
3. Karolyi M. Beobachtungen uber Pyorrhoea alveolaris. Ost-Unit Vjschr Zahnheilk 1901;17:279.
4. Stillman PR, The management of pyorrhea. Dental Cosmos 1917;59:405 14.
5. Orban B, Weinman J. Signs of traumatic occlusion in average human jaws. J Dent Res 1933;13:216.
6. Gilkman I, Smulow JB. Alterations in the pathway of gingival inflammation into the underlying tissues induced by excessive occlusal forces. J Periodontol 1962;33:7-13.
7. Waerhaug J. The infrabony pocket and its relationship to trauma from occlusion and subgingival plaque. J Periodontol 1979;50:355-65.
8. Polson AM, Zander HA. The effect of periodontal trauma upon infrabony pockets. J Periodontol 1983; 54:586-92.
9. Lindhe J, Ericsson I. Influence of trauma from occlusion on reduced but healthy periodontal tissued in dogs. J Clin Periodontol 1976;3:110-22.
10. Nyman S, Lindhe J, Ericsson I. The effect of progressive tooth mobility on destructive periodontitis in dog. J Clin Periodontol 1978;5:213-25.
11. Bhola M, Cabanilla L, Kolhatkar S.Dental occlusion and periodontal disease: what is the real relationship? J Calif Dent Assoc 2008;36:924-30.
12. Harrel SK, Nunn ME. The effect of occlusal discrepancies on periodontitis. II. Relationship of occlusal treatment to the progression of periodontal disease. J Periodontol 2001;72:495-505.
13. Takeuchi N, Ekuni D, Yamamoto T, Morita M. Relationship between the prognosis of periodontitis and occlusal force during the maintenance phase－a cohort study. J Periodontal Res 2010;45:612-7.
14. Ishigaki S, Kurozumi T, Morishige E, Yatani H. Occlusal interference during mastication can cause pathological tooth mobility. J Periodontal Res 2006; 41:189-92.
15. Crespo Vázquez E, Crespo Abelleira A, Suárez Quintanilla JM, Rodriguez Cobos MA.Correlation between occlusal contact and root resorption in teeth with periodontal disease. J Periodont Res 2011;46: 82-8.
16. Harrel SK, Nunn ME.The association of occlusal contacts with the presence of increased periodontal probing depth.J Clin Periodontol 2009;36:1035-42.
17. Weston P, Yaziz YA, Moles DR, Needleman I. Occlusal interventions for periodontitis in adults. Cochrane Database Syst Rev 2008;16:CD004968.
18. 野田隆夫 저, 이종엽, 최미환 역. 교합성외상의 조기진단과 치료법. 지성출판사. 2006. P.75-82, 128-132.
19. Schwartz H. Occlusal variations for reconstructing the natural dentition. J Prosthet Dent 1986;55:101-5.
20. McAdam DB. Tooth loading and cuspal guidance in canine and group-function occlusions. J Prosthet Dent 1976;35:283-90.

21. Al-Nimri KS, Bataineh AB, Abo-Farha S. Functional occlusal patterns and their relationship to static occlusion. Angle Orthod 2010;80:65-71.
22. Shifman A, Laufer BZ, Chweidan H. Posterior bite collapse - revisited. J Oral Rehabil 1998;25:376-85.
23. Craddock HL, Youngson CC, Manogue M, Blance A.Occlusal changes following posterior tooth loss in adults. Part 1: A study of clinical parameters associated with the extent and type of supraeruption in unopposed posterior teeth. J Prosthodont 2007;16:485-94.
24. Craddock HL, Youngson CC, Manogue M, Blance A.Occlusal changes following posterior tooth loss in adults. Part 2: Clinical parameters associated with movement of teeth adjacent to the site of posterior tooth loss. J Prosthodont 2007;16:495-501.
25. Craddock HL.Occlusal changes following posterior tooth loss in adults. Part 3: A study of clinical parameters associated with the presence of occlusal interferences following posterior tooth loss.J Prosthodont 2008;17:25-30.
26. World Health Organization. Recent advances in oral health. WHO Technical Report Series No. 826. WHO, Geneva; 1992. p.16-17
27. Armellini D, von Fraunhofer JA. The shortened dental arch: a review of the literature. J Prosthet Dent 2004;92:531-5.
28. Walter MH, Weber A, Marré B, Gitt I, Gerss J, Hannak W, Hartmann S, Heydecke G, Huppertz J, Jahn F, Ludwig A, Mundt T, Kern M, Klein V, Pospiech P, Stumbaum M, Wolfart S, Wöstmann B, Busche E, Böning K, Luthardt RG. The randomized shortened dental arch study: tooth loss. J Dent Res 2010;89:818-22.
29. Wolfart S, Heydecke G, Luthardt RG, Marré B, Freesmeyer WB, Stark H, Wöstmann B, Mundt T, Pospiech P, Jahn F, Gitt I, Schädler M, Aggstaller H, Talebpur F, Busche E, Bell M. Effects of prosthetic treatment for shortened dental arches on oral health-related quality of life, self-reports of pain and jaw disability: results from the pilot-phase of a randomized multicentre trial. J Oral Rehabil 2005 ;32:815-22.
30. Witter DJ, van Elteren P, Käyser AF, van Rossum MJ. The effect of removable partial dentures on the oral function in shortened dental arches. J Oral Rehabil 1989;16:27-33.
31. Witter DJ, De Haan AF, Käyser AF, Van Rossum GM. A six-year follow-up study of oral function in shortened dental arches. Part I: Occlusal stability. J Oral Rehabil 1994;21:113-25.
32. Witter DJ, Creugers NH, Kreulen CM, de Haan AF. Occlusal stability in shortened dental arches. J Dent Res 2001;80:432-43.
33. Southard TE, Behrents RG, Tolley EA. The anterior component of occlusal force. Part 1. Measurement and distribution. Am J Orthod Dentofacial Orthop 1989;96:493-500.
34. Ramfjord SP, Ash MM Jr. Significance of occlusion in the etiology and treatment of early, moderate, and advanced periodontitis. J Periodontol 1981;52:511-7.
35. Amsterdam M, Weisgold AS. Periodontal prosthesis: a 50-year perspective. Alpha Omegan 2000;93:23-30.
36. Stern N, Brayer L. Collapse of the occlusion--aetiology, symptomatology and treatment. J Oral Rehabil 1975;2:1-19.
37. Reshad M, Jivraj S. The influence of posterior occlusion when restoring anterior teeth. J Calif Dent Assoc 2008;36:567-74.
38. Greenstein G, Cavallaro J, Scharf D, Tarnow D. Differential diagnosis and management of flared maxillary anterior teeth. J Am Dent Assoc 2008; 139:715-23.
39. Gaumet PE, Brunsvold MI. McMahan CA. Spontaneous repositioning of pathologically migrated teeth. J Periodontol 1999;70:1177-84.
40. Carlsson GE, Hedegard B, Koivumaa KK. Studies in partial dental prosthesis, IV. Final results of a four-year longitudinal investigation of dentogingivally supported partial dentures. Acta Odontol Scand 1965;23:443-72.
41. Aquilino SA, Shugars DA, Bader JD, White BA. Ten-year survival rates of teeth adjacent to treated and untreated posterior bounded edentulous spaces. J Prosthet Dent 2001;85:455-60.
42. Ellegaard B, Baelum V, Karring T. Implant therapy

in periodontally compromised patients. Clin Oral Implants Res 1997;8:180-8.
43. Karoussis IK, Salvi GE, Heitz-Mayfield LJ, Bragger U, Hammerle CH, Lang NP. Long-term implant prognosis in patients with andwithout a history of chronic periodontitis: A 10-year prospective cohort study of the ITI dental implant system. Clin Oral Implants Res 2003;14:329-39.
44. Levin L, Ofec R, Grossmann Y, Anner R. Periodontal disease as a risk for dental implant failure over time: a long-term historical cohort study. J Clin Periodontol 2011;38:732-7.
45. Simonis P, Dufour T, Tenenbaum H. Long-term implant survival and success: a 10-16-year follow-up of non-submerged dental implants. Clin Oral Implants Res 2010;21:772-7.

A Literature Review on Trauma from Occlusion

Go-Woon Park, Dae-Gon Kim, Chan-Jin Park, Lee-Ra Cho

Department of Prosthodontics and Research Institute of Oral Science, Gangneung-Wonju National University

Trauma from occlusion (TFO) is a pathologic alterations which develop in the periodontium as a result of undue masticatory force. The purpose of this article is to review the controversies about TFO.

There are evidences that TFO is a risk factor in the progression of periodontitis. Tooth mobility should be reduced by selective occlusal adjustment. TFO can be developed dependent on the masticatory pattern, occlusion and anterior overbite in sound periodontal conditions.

Secondary TFO may aggravate unstable occlusion. If "loss of posterior support" was occur, the problems were worsen. Extrusion, migration, rotation and pathologic deviation can be resulted. Opposite contention is the "shortened dental arch" concept. However, these two concepts persue the occlusal stability together. To treat TFO adequately, exact diagnosis and multi-disciplinary treatment should be needed.

Key words: trauma from occlusion, shortened dental arch, loss of posterior support, occlusion, flaring

Correspondence to : Prof. Lee-Ra Cho
Department of Prosthodontics, College of Dentistry, Gangneung-Wonju National University, 1, GangneungDaehangno, Gangneung, Gangwon-Do, 210-702, Korea.
Fax: + 82-33-640-3103, E-mail: lila@gwnu.ac.kr
Received: October 10, 2011, Last Revision: November 28, 2011, Accepted: December 25, 2011