하악 무치악 환자에서 Locator®를 이용한 임플란트 피개의치 수복 증례

단국대학교 치과대학 치과보철학교실

유정현 · 신수연

치아가 상실되면 주위 치조골의 개조와 흡수가 일어나면서 위축성 무치악을 초래하게 되고, 치은부착은 점차적으로 감소된다. 이에 따라 총의치의 지지력 감소, 저작 효율의 저하와 통증으로 인해 무치악 환자들은 의치 사용의 어려움을 경험한다. 이를 개선하기 위해 하악에 2개의 임플란트를 식립하고 어태치먼트를 장착하는 피개의치의 형태가 유지력 측면에서 바람직한 치료 방법으로 우선적으로 고려되고 있다. 본 증례는 오래된 상, 하악 무치악을 가진 환자로 하악에 2개의 임플란트를 식립하고, 상악은 총의치, 하악은 Locator® attachment를 이용한 임플란트 피개의치로 제작하였다. 본 증례에서 기능적, 심미적으로 만족스러운 결과를 얻었기에 수복 과정과 결과에 대하여 보고하고자 한다.

주요어: 로케이터 어태치먼트, 임플란트, 하악 피개의치 (**구강회복응용과학지** 2012:28(4):397~406)

서 론

무치악 환자에서는 총의치 치료를 통해 심미성을 충분히 회복할 수 있고 기능도 어느 정도 회복시킬 수 있다. 하지만 치아 상실에 따른 지지골의 감소와 연조직의 변형으로 인해 총의치의 지지력이 감소되고, 유치악 환자에 비해 1/6 이하로 저작 효율이 저하되어 의치 사용에 어려움을 겪는다[1,2]. 그러나 최근에는 임플란트를 이용한 다양한 보철 치료가 시행되어 그 치료 결과의 우수성이 보고되고 있으며 기능적, 심미적, 심리적으로 만족스러운 구강 회복이 가능하게 되었다.

보철물에 지지를 제공하기 위한 임플란트의 사용은 치조골의 유지 측면에서 커다란 장점을 가진다. 제한된 양의 골에 임플란트를 식립함으로써 치조골 흡수가 방지되어 의치의 유지력이 증가되고, 전방부 골흡수에 따른 안모의 심미성 소실을 줄일 수 있다[3]. 임플란트 피개의치는 의치상으로 점막의 부피를 재현시켜줄 수 있으므로 오래된 무치악 환자에서 고정성 보철물보다 심미적이다. 또 상악과 하악의 악간 관계, 잔존 치조제의 흡수 정도, 임플란트의 식립 방향 및 분포 위치, 안모 지지와 심미적인 면, 기능 및 발음의 향상 그리고 경제적인 측면에서 임플란트 고정성 보철물에 비해 장점을 가지므로 완전 무

교신저자: **신수연**
단국대학교 치과대학 보철학교실,
충남 천안시 신부동 산 7-1, 330-716, 대한민국.
E-mail: syshin@dankook.ac.kr
원고접수일: 2012년 08월 05일, 원고수정일: 2012년 11월 20일, 원고채택일: 2012년 12월 25일

치악 환자의 치료법으로 손색이 없다고 평가되고 있다[4,5].

한편, 하악의 임플란트 식립 치료의 경우는 상악에 비해 우수한 성공률을 보이며, 주로 이공 사이에 2개를 식립하여 임플란트 피개의치를 지지하므로 치조골의 흡수가 심한 환자의 경우에도 적용할 수 있어서, 만족할만한 결과를 얻었다고 보고되고 있다[6,7].

임플란트 피개의치의 유지력은 임플란트와 함께 사용하는 어태치먼트에 의해서 결정되므로 환자에게 적절한 종류의 어태치먼트를 사용함으로써 의치의 유지력을 향상시킬 수 있으며, 저작효율, 심미성을 증진시킬 수 있다. 어태치먼트는 solitaty type과 bar type으로 분류되는데, 이 중 solitary type이 위생관리 측면에서 우수하며, 변연골 수준이나 임플란트 주위 조직 건강 등의 측면에 있어서는 두 형태간의 큰 차이는 없다고 보고되었다[8,9,10].

Locator® system은 stud attachment의 일종으로 여러 장점을 가진다. Locator® attachment는 치은높이가 1mm~5mm로 환자에게 맞게 선택할 수 있고 bar type에 비해 높이가 낮아서 악간 공간이 좁은 경우 치아 배열 시 유리하며, outside dual retention으로 내면의 홀과 외면의 가장자리 홈이 있어 의치의 장착이 쉽고 male 부분을 교체함으로써 유지력의 조절이 용이하다. 서로 평행하지 않게 식립된 임플란트의 경우에도 사용이 가능하여 최대 40 °까지 보상할 수 있으며 장착이 용이하다[11]. 또한 다른 attachment보다 탈착 시 마모도가 낮아 사용 기간이 길며, retention 저하 시 male 부분을 쉽게 교체할 수 있다는 장점이 있다.

증 례

69세 여성 환자로서 잘 맞는 틀니를 만들고 싶다는 주소로 본원에 내원하였다. 구강 내 소견상 상악 치조제는 의치 지지에 적절한 높이와 폭경을 가지고 있었으며 부착치은 또한 충분한 상태였으며, 하악 치조제는 구치부에서 중등도 이상의 골흡수 양상을 보이고 있었다(Fig. 1).

상하악 치조제 악간 관계는 1급 골격관계 양상을 보여주고 있었고, 뇌경색으로 인한 경미한 우측 반신 마비 증상이 있었으며, 동측 저작근 또한 수의적 조절이 원활하지 않아 하악 총의치의 유지가 불량한 상태였다. 환자는 1년 전 뇌경색과 뇌출혈 병력이 있었으나, 내과 주치의와 상의 결과 임플란트 식립 시 복용약의 조절이 필요하였고, 이 외의 치과 치료에 큰 장애가 될만한 사항은 없었다.

방사선 사진 촬영 결과 악골은 전반적으로 흡수된 양상을 보였으나, 하악의 이공 사이 견치부위에는 임플란트를 식립하기에 충분한 양의 골이 존재하는 것을 확인할 수 있었다(Fig. 2).



Fig. 1. Intraoral views at 1st visit.



Fig. 2. Panoramic view at 1st visit.



Fig. 3. Radiographic stent.

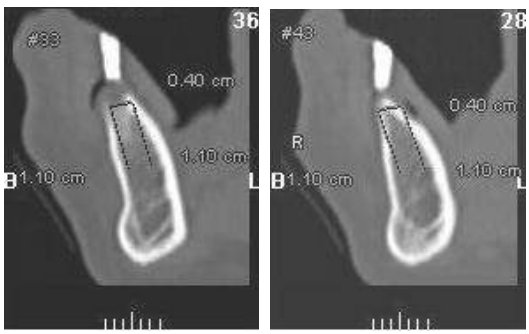

Fig. 4. CT views with radiographic stent.

이상의 정보를 바탕으로 상악은 총의치, 하악은 2개 임플란트 식립 후 attachment를 이용한 임플란트 지지 피개의치로 수복하기로 결정하였다.

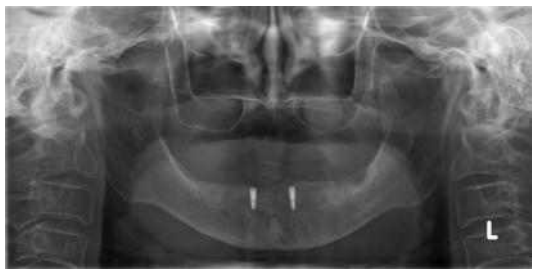

Fig. 5. Post operation panoramic view.

최종 수복물이 완성되기 전까지 기존의 의치를 사용하기로 하였고, 하악의 임플란트 식립을 위한 위치 결정을 위해 기존 의치를 복제한 후 진단 방사선 스텐트를 제작하여 이를 장착하고 컴퓨터 단층 영상을 촬영하였다(Fig. 3,4). 이를 토대로 분석하여 #33, 43 부위에 Implant Direct 사의 internal type fixture인 Legacy Ø3.7×10.0mm의 임플란트를 식립하였다 (Fig. 5). 임플란트 식립 후 기존 의치의 내면을 완압 후 연성 이장재를 이용해 이장하여 임플란트 부위의 부하를 최소화하고 치유를 도모하였다.

약 4개월의 치유 기간 후, 임플란트-골유착이 성공적으로 이루어졌으므로 보철치료 진행을 위해 상하악 예비 인상을 채득하여 진단모형을 제작하였다(Fig. 6). 상하악 간의 수직 공간을 평가한 결과 약 6 mm의 공간이 존재하였으므로 유지력 감소 시 male part의 유지가 쉬우며 유지, 관리가 용이한 Locator® attachment를 사용하기로 결정하였다.

진단 모형을 이용하여 상하악 개인트레이를 제작하였고(Fig. 7), 상악은 통법에 따라 모델링 콤파운드를 이용해서 변연 형성을 한 후, 실리콘 계열 인상재를 이용해서 최종 인상을 채득하였다. 하악은 개인 트레이를 조정한 후 임플란트에 인상용 코핑을 연결하고 상악과 마찬가지로 모델링 콤파운드를 이용한 변연 형성 과정을 거친 후, 실리콘 계열 인상재로 최종 인상을 채득하였다(Fig. 8). 하악 인상 채득 후 인상용 코핑에 lab



Fig. 6. Preliminary impressions and diagnostic casts.



Fig. 7. Individual trays.

analog를 체결한 후, 통법에 의해 상하악 주모형을 제작하였다. 주모형 상에서 기록상과 교합제를 제작하였고(Fig. 9), 교합제를 구강 내에 시적한 후 동공간선과 이주안각선을 기준으로 교합평면을 설정하였고, 측모를 관찰하여 구순지지도의 적절성을 평가한 후 수직고경의 적절성을 평가하였으며, 환자가 이를 확인하도록 하였다. 중심위 기록을 채득하고 안궁 이전을 시행한 후, 교합기에 부착하였다(Fig. 10). 환자의 성별, 안모, 피부색 등을 고려하여 적절한 인공치를 선택한 후 교합기에 부착된 주모형 상에서 인공치 배열을 시행하였다(Fig. 11).

교합 형태는 총의치의 안정을 고려하여 양측성 균형교합을 이루도록 배열하였다. 납의치를

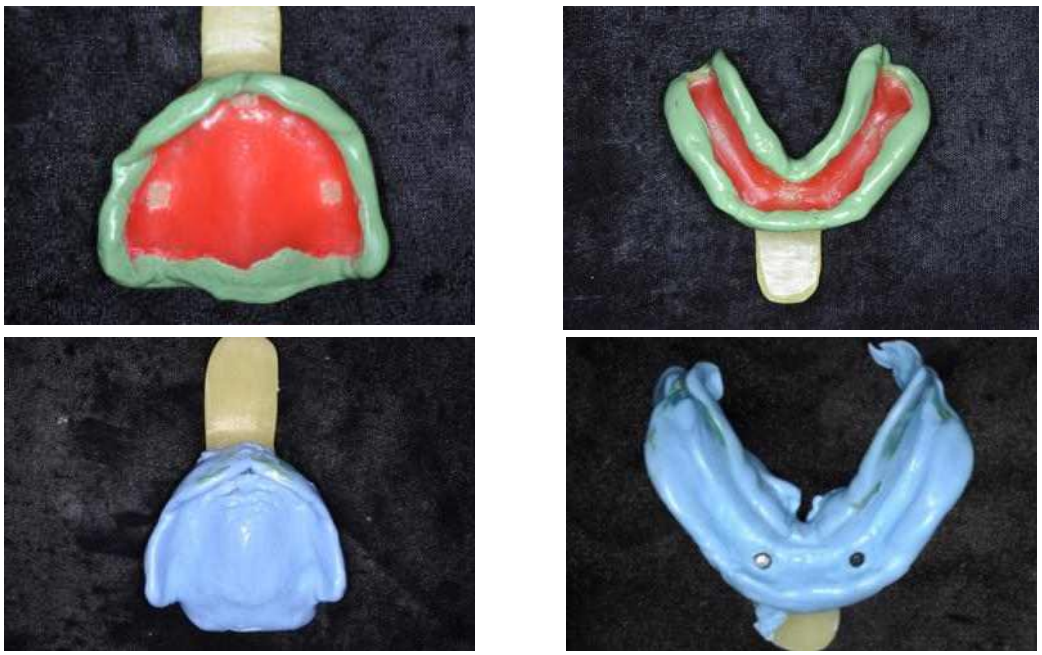

Fig. 8. Border molding and final impressions.

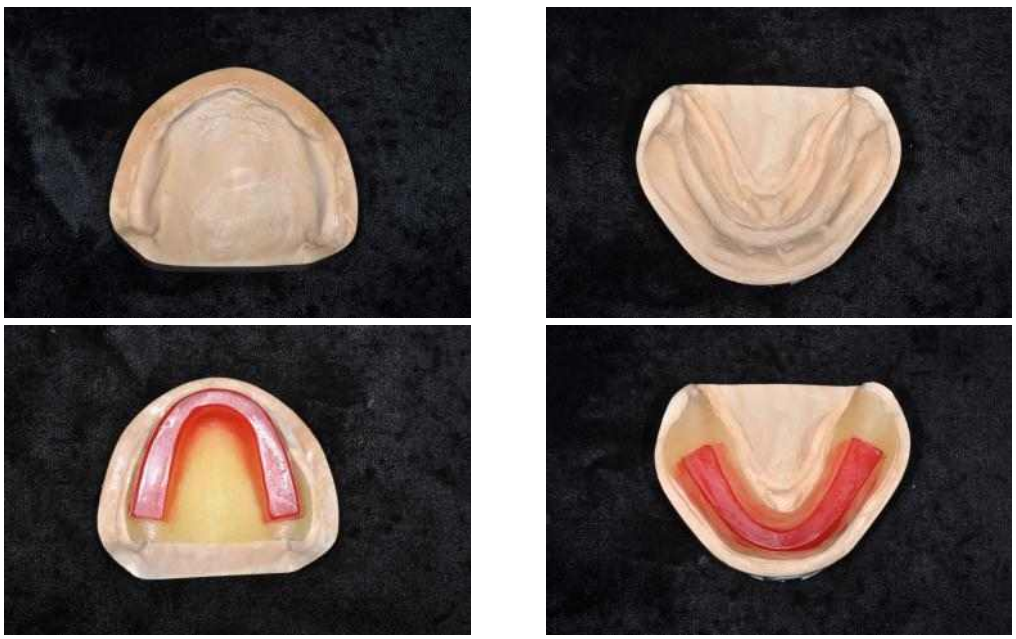

Fig. 9. Master casts and wax rims.

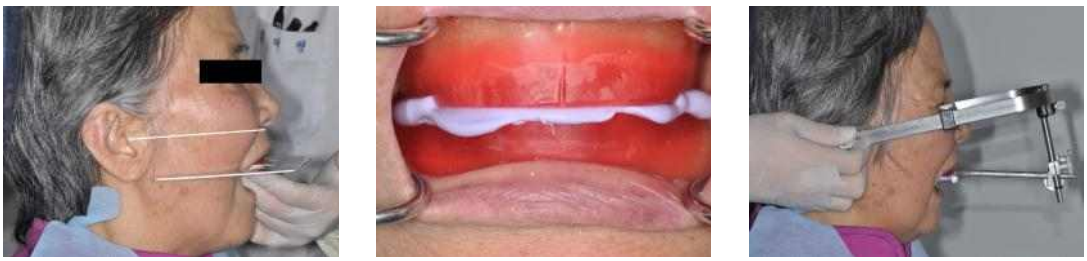

Fig. 10. Centric relation registration and facebow transfer.



Fig. 11. Artificial teeth arrangement.



Fig. 12. Clinical remounting and occlusal adjustment.



<Rt. eccentric movement at working side>



<Rt. eccentric movement at balancing side>



<Protrusive movement>



<Lt. eccentric movement at balancing side>



<Lt. eccentric movement at working side>

Fig.13. Bilateral occlusion.



Fig. 14. Locator® attachment.

시적하여 수직고경, 교합평면, 수평 · 수직 피개량, 안모의 심미성 등을 평가하였으며, 최종적으로 환자로 하여금 확인하도록 하였다.

납의치를 매몰하고 온성한 후 상하악 의치를 완성하고, 기공실 재부착 과정을 거쳐 온성 과정에서 생긴 교합 오차를 수정하였다. 완성된 의치를 구강 내에 장착하고 Fit checker를 이용하여 조직 적합성을 평가한 후, 중심위 기록을 다시 채득하고 진료실 재부착을 하여 교합조정을 시행하였다(Fig. 12). 교합 조정이 완료된 의치를 구강 내에 시적한 후 양측성 균형 교합이 부여되었음을 확인하였고(Fig. 13), 어태치먼트가 부착될 의치 내면 부위를 삭제하고 자가중합형 아크릴릭 레진을 이용하여 Locator® male housing을 구강 내에서 직접법으로 부착하였다(Fig. 14).

의치 사용 및 관리 방법에 대해 교육한 후, 1주일 간 의치를 사용하고 내원하도록 하여 환자가 Locator® attachment가 부착된 의치에 적응하도록 하였다. 이 후 내원 시 유지력을 확인 후 blue male part로 교체하였으며 주기적인 검진의 필요성을 설명하였다. 환자는 의치의 유지력과 심미성 모두에서 매우 만족하였으며 정기 점검 시에도 불편감을 호소하지 않았다.

결 론

본 증례에서는 중등도 이상의 구치부 치조제 흡수를 보이며, 우측 반신 마비 증상을 보이는 하악 무치악 환자에서 Locator® system을 이용하여 임플란트 피개의치를 제작하였으며, 환자는 큰 어려움 없이 의치의 탈착이 가능하였고, 의치의 유지력과 심미성에 만족하였다. 이와 같이 치조제 흡수로 일반적인 총의치에서는 유지력이 부족한 환자 또는 신체 장애를 가진 환자의 경우에 있어서 Locator® system을 이용한 임플란트 피개의치 수복은 의치의 유지, 심미, 경제적인 측면에서 만족할만한 치료 방법인 것으로 생각된다.

참 고 문 헌

1. Rissin L, House JE, Manly RS et al. Clinical comparison of masticatory performance and electromyographic activity of patients with complete dentures, overdentures and natural teeth. J Prosthet Dent 1978;39:508-511.
2. Kapur KK, Soman SD. Masticatory performance and efficiency in denture wearers. J Prosthet Dent 1964;14:687-694.
3. Narhi TO, Geertman ME, Hevinga M et al. Changes in the edentulous maxilla in persons wearing implant-retained mandibular overdentures. J Prosthet Dent 2000;84:43-49.
4. Kupur KK, Garrett NR, Hamada MO et al. Randomized clinical trial comparing the efficacy of mandibular implant supported overdentures and conventional dentures in diabetic patients. Part III: comparisons of patient satisfaction. J Prosthet Dent 1999;82:416-427.
5. Geertman ME, Van Waas MA, van't Hof MA et al.

Denture satisfaction in a a comparative study of implant-retained mandibular overdenture: a randomized clinical trial. Int J Oral Maxillofac Implants 1996;11:194-200.
6. Sadowsky SJ. Mandibular implant-retained overdentures: a literature review. J Prosthet Dent 2001;86:468-73.
7. Carlsson GE, Lindquist LW, Jemt T. Long-term marginal periimplant bone loss in edentulous patients. Int J Prosthodont 2000;13:295-302.
8. Naert I, De clercq M, Theuniers G, Schepers E. Overdentures supported by osseointegrated fixtures for the edentulous mandible: a 2.5 year report. Int J Oral Maxillofac Implants 1988;3:191-6.
9. Gotfredsen K, Holm B. Implant-supported mandibular overdentures retained with ball or bar attachments: a randomized prospective 5-year study. Int J Prosthodont 2000;13:125-30.
10. Bakke M, Holm B, Gotfredsen K. Masticatory function and patient satisfaction with implant-supported mandibular overdentures: a prospective 5-year study. Int J Prosthodont 2002;15:575-81.
11. Geckili O, Bilhan H, Bilgin T. Locator® attachments as an alternative to ball attachments in 2-implant retained mandibular overdentures. J Can Dent Assoc 2007;73:691-4.

Implant Supported Overdenture using Locator® System on Mandibular Edentulous Patient

Jung-Hyun Yu, DDS, MSD, Soo-Yeon Shin, DDS, MSD, PhD

Department of Prosthodontics, College of Dentistry, Dankook University

Loss of tooth results in remodeling and resorption of surrounding alveolar bone which causes atrophic edentulous ridge and gradually decreasing gingival attachment. As a result, edentulous patients face difficulty in using dentures due to pain, decrease of support, decline of masticatory efficiency of complete denture. To improve this, overdenture with implant in the mandible and attachment are considered as a treatment of choice as a favorable treatment. In this case, a patient with edentulous ridge for long period is rehabilitated by complete denture in maxilla and implant overdenture using Locator® attachment in mandible.

Key words: Locator® attachment, implant, mandibular overdenture

Correspondence to : Soo-Yeon Shin, D.D.S.,M.S.D.,Ph.D.
Department of Prosthodontics, College of Dentistry, Dankook University.
San 7-1, Shinboo-dong, Cheonan, Choongnam. 330-716, Korea
E-mail: syshin@dankook.ac.kr
Received: August 05, 2012, Last Revision: November 20, 2012, Accepted: December 25, 2012