Submerged 임플란트에서 덮개나사 노출 양상에 따른 조기 변연골 상실

[1]한림대학교 의과대학 강동성심병원 치과보철과, [2]강릉원주대학교 치과대학 치과보철학교실

최미라[1] · 박찬진[2]

2단계 임플란트 수술법에 있어서 식립 후 골유착을 위한 치유과정 중 발생할 수 있는 덮개나사의 노출의 양상에 따른 조기 변연골 흡수 정도를 관찰하고자 하였다. 덮개나사의 노출을 보인 경우에서 선정 기준에 맞는 환자를 선택해 모집단으로 하여, 28명의 환자에서 덮개나사의 노출이 확인된 28개의 임플란트를 실험군으로 하고 노출되지 않은 나머지를 대조군으로 하였다. 총 64개의 임플란트 고정체(TiUnite™, NobelBiocare, Sweden)가 식립되었으며 임플란트 식립 1개월 후 정기검사를 통해 덮개나사의 노출을 확인하였다. 노출의 정도에 따라 1군(대조군, 노출 없음), 2군(pin-point 노출), 3군(1/2이하의 노출), 4군(1/2 이상 노출), 5군(완전 노출)으로 하였고 2개월 정기 검진시 치유지대주를 연결하였다. 식립 직후, 2개월 정기 검진시 치근단 방사선 촬영을 통해 변연골 흡수 변화량을 측정하고 비교하여 다음의 결과를 얻었다. 1. 덮개나사의 노출시 변연골 흡수가 관찰되었다. 2. 2군과 3군은 나머지 군에 비해 변연골 흡수 변화량이 유의하게 증가하였다($P < .05$). 3. 4군과 5군은 1군에 비해 변연골 흡수 변화량이 유의하게 증가하였으나($P < .05$), 그 정도는 2군과 3군에 비해 작았다($P < .05$). 이상의 결과에서 임플란트 식립 후 치유과정 중 발생하는 덮개나사의 노출은 조기 변연골 흡수에 기여하므로 주기적인 검진을 통해 치유지대주를 연결하는 것이 임상적으로 적절하리라 사료된다.

주요어: 임플란트, 덮개나사 노출, 조기 변연골 상실 (**구강회복응용과학지** 2013:29(2):175~182)

서 론

2단계 수술법(submerged protocol)은 치은 조직에 의해 임플란트 고정체가 완전하게 덮임으로써 치유과정 중 발생할 수 있는 감염과 상피세포의 내부로의 증식을 제어할 수 있음에 근거하였다.[1] 의도된 1단계 수술법에 비해 2단계 수술법은 골유착을 위한 근원적인 방법임에도 불구하고 치유기간 중 예상치 못한 덮개나사의 노출이 발생할 수 있다. 이러한 일반적인 수술법에 있어서 조기 변연골 흡수를 일으키는 덮개나사 노출은 4-14% 정도로 보고되었다.[1-6] 조기 변연골 흡수에 관여하는 인자는 골질[2], 덮개나사 노출량[4], 적절치 않은 임시의치 사용[7], 세균 감염에[8,9] 동반된 생물학적 폭경 유지[11-13] 등이 지적되어져 왔다. Tal은[3] 372개의 submerged 임플란트 중에서 51개(13.7%)의 덮개나사 노출빈도를 보고한 연구에서 상악과 하악의 차이는 14.7% 및 13.7%로

교신저자: **박찬진**
강릉원주대학교 치과대학 치과보철학교실,
강원도 강릉시 강릉대학로 1번지, 210-702, 대한민국.
Fax: + 82-33-640-3103, E-mail: doctorcj@gwnu.ac.kr
원고접수일: 2013년 4월 15일, 원고수정일: 2013년 6월 03일, 원고채택일: 2013년 6월 25일

거의 차이가 없다고 하였다. Van Assche 등의[7] 연구에서도 상하악간의 차이는 발견되지 않았으며 Cehreli 등도[13] 11.5% 정도로 이와 유사하였다. Tal은[4] 변연골 흡수와 관계되는 덮개나사의 노출 정도를 분류하였는데, 11.5% 의 노출부위 중, 10곳에서 2 mm 정도의 변연골 흡수를, 3-4 mm 흡수를 보인 2 부위, 4 mm 흡수를 보인 1부위, 5 mm 흡수를 보인 1 부위를 보고하였다. Van Assche는[7] 평균적인 변연골 흡수가 노출부에서 1.96 mm, 비노출부에서 0.01 mm를 보고하여 덮개나사의 노출은 변연골 흡수에 직접적인 상관관계가 있음을 또한 제시하였다. 그러나, 이와 같은 보고들은 일정 기간 동안 모집된 환자군을 대상으로 2단계 수술법을 적용하였을 때 나타나는 덮개나사 노출정도를 연구함에 있어서 노출을 보이지 않은 대부분의 환자들로 군을 구성하였기에 실질적인 노출의 빈도를 분석하는데 있어서는 의문점이 남는다. 또한, 변연골흡수에 관한 후향적 임상연구들이 많음에도 불구하고 덮개나사의 노출 정도에 따른 조기 변연골 흡수량과의 임상적인 비교연구는 부족한 실정으로 본 연구에서는 1개 이상의 덮개나사의 노출을 포함하는 2개 이상의 임플란트가 식립된 환자들에 있어서 덮개나사 노출에 따르는 조기 변연골 흡수를 분석하고자 하였다.

연구 재료 및 방법

1. 환자 선정

부분 무치악에 임플란트 식립이 2단계 수술법으로 이루어진 환자들에서 덮개나사 노출을 보이는 고정체를 포함한 28명(남자 16명, 여자 12명, 평균 나이 47.8세)을 대상으로 하였다. 다음의 사항을 만족한 환자를 대상으로 하였다.

1) 대상군 포함 기준 : 고정성 보철물로 수복 계획, 임플란트 무경험자, 구강위생청결, 국소적 염증이나 점막 질환이 없음, 10 mm 이상의 충분한 골량, 전신적 질환이 없음
2) 대상군 제외 기준 : 전신적 질환(당뇨 포함) 및 약물 복용자, 심한 악간관계 이상, 마모나 이갈이 등 비기능적 구강습관, 국소의치 장착자, 임플란트 식립 후 비정상적 연조직 치유(열개 포함), 치료되지 않은 치주염 이환자

2. 임플란트 식립

총 64개의 임플란트(TiUnite™, NobelBiocare, Sweden)가 2단계 수술법으로 식립되었으며 3.75 or 4.0 mm의 직경과 최소 10 mm 길이의 고정체가 사용되었다. 통상적인 마취 후 절개를 시행하고 제조사의 추천대로 드릴링 후 임플란트를 식립하였다. 초기 안정성은 확보되었으며 덮개 나사 체결은 견고하게 하였다. 덮개나사의 높이는 피질골 상방으로 절반 이하 수준으로 올라오게 하였다. 식립 1주일 후 발사를 시행하고 구강위생 청결을 유지하도록 지시하였다.

3. 주기적인 검진 및 자료 획득

수술 후 1달 간격으로 리콜하였으며, 구강위생 상태를 평가하고 계속치주요법을 시행하였다. 덮개 나사가 노출된 경우 리콜 2달째에 치유지대주를 연결하였다.



Fig. 1. A cover screw was partially exposed at the tooth missing area.

Table Ⅰ. Categorized grouping according to the patterns of cover screw exposures

Group	Amount of cover screw exposure
1	No exposure (Control)
2	Pin-point exposure (detectable by periodontal probe)
3	Less than 1/2 of total diameter of cover screw head
4	More than 1/2 ~ less than total diameter of cover screw head
5	Total exposure of cover screw head

* Above categorization was modified from Tal's classification.[3]

1) 덮개나사 노출 여부 평가에 따른 분류

식립 1개월 후 Fig. 1. 과 같이 덮개나사 노출을 보이는 경우 Tal의[3] 분류를 참고하여 수정한 기준(Table I.)에 따라 대조군과 실험군을 설정하였고, 2개월 후 노출정도를 재평가하고 군분류를 수정하였다.

2) 치근단 방사선 사진 촬영 및 변연골 수준 계측

식립시와 식립 2개월 후 치근단 방사선사진을 평행촬영법을 이용하여 채득하였다. 변연골 수준은 0.01 mm 수준에서 계측되었으며 식립시의 고정체 기준점을 기준으로 차이를 얻어 변화량을 구하였다.(Fig. 2.)

3) 통계분석

덮개나사 노출 정도에 따른 변연골 수준의 변화량의 차이가 존재하는지 알기 위하여 95% 신뢰수준에서 ANOVA 분석(SPSS Win.19.0, Chicago, USA)을 시행하고 군간 차이가 있는지를 Scheffe's test를 이용하여 분석하였다.

결 과

관찰기간 내에 실패한 임플란트는 없었으며, 주기적인 검진을 통하여 구강위생청결이 유지되었다. 덮개나사가 노출된 경우, 0.2% 클로르헥시딘으로 세척을 시행하였고 2개월 검진시 치근단 방사선 촬영 후 즉시 치유지대주가 연결되었다.



Fig. 2. Periapical radiographs. Marginal bone loss was perceived between installation time (top) and 2 month recall time (middle). In case of exposure, healing abutment was secured at 2 month recall time (bottom).

Table Ⅱ. Cover screw exposure frequencies according to the groups

Group	1	2	3	4	5
N(%)	36(56.3%)	6(9.3%)	5(7.8%)	9(14.0%)	8(12.5%)
Exposure	No		Yes†		

† Four fixtures were changed into more exposure between 1 month and 2 month recall, and revised to be allocated.

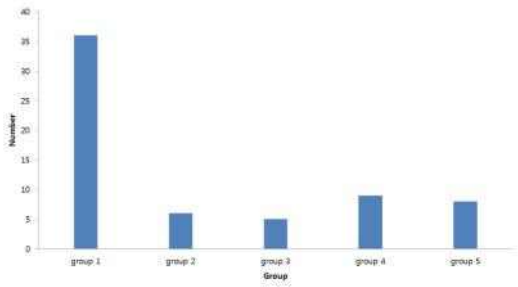

Fig. 3. Cover screw exposure frequencies according to the groups.

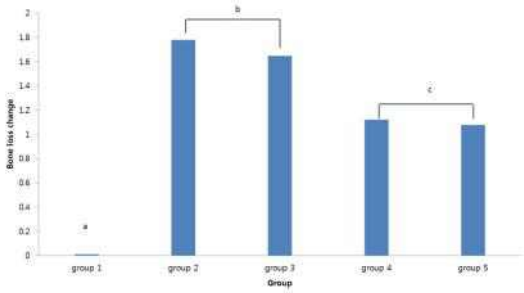

Fig. 4. Marginal bone loss changes during observation period. Scheffe's test revealed statistically significant differences(a,b,c means same significance groups).

1. 군별 덮개나사 노출 빈도

Table Ⅱ에서와 같이 모집단으로 형성된 64개의 임플란트 고정체 중 덮개나사 노출을 보인 경우는 28개(43.7%), 그렇지 않은 경우가 36개(1군, 56.3%)를 차지하고 이 중 28개를 분류한 결과 6개(2군, 9.3%), 5개(3군, 7.8%), 9개(4군, 14.0%), 8개(5군, 12.5%)로 조사되었다. 이 중 1개월째 검진시와 2개월째 검진시 달라진 경우는 4개로 3군에서 4군 혹은 5군으로 수정되었다.

2. 변연골 흡수에 따른 변화량

2개월 검진시의 치근단 방사선 사진으로부터 계측된 변연골 높이 수준과 식립시의 변연골 높이 수준의 차이가 변연골 상실 변화량으로 하였다. Table Ⅲ과 Fig. 4에서와 같이 덮개나사가 노출이 된 경우 통계적으로 유의하게 변연골 상실

Table Ⅲ. Marginal bone loss changes between fixture installation and 2 month recall period

Group	1	2	3	4	5
Change(mm)	0.01	1.78±0.23	1.65±0.18	1.12±0.11	1.08±0.20
Significance	a†		b†		c†

† denotes same significance groups (Scheffe's test).

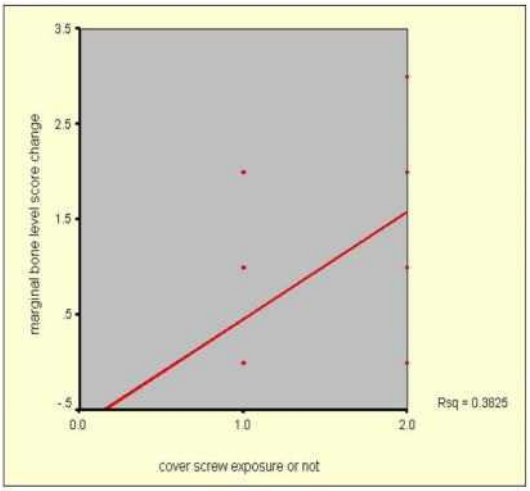

Fig. 5. Plot of marginal bone loss changes against cover screws exposure or not (1.0: no exposure, 2.0: exposure). r= 0.618 (P <.05).

이 인정되었으며(P <.05), 2군과 3군의 변화량이 유의하게 증가하였다(P <.05). 4군과 5군의 경우에도 1군에 비해 유의하게 변화량이 증가하였으나(P <.05), 2군과 3군에 비해서는 적었다(P <.05). 변연골 높이 수준의 변화는 덮개나사의 노출의 유무와 높은 상관관계를 보였다(Fig. 5., r=.618).

고 찰

덮개나사 노출과 변연골 소실과의 관계에 관한 기존의 연구와[1-6] 본 연구의 설계상의 차이점은 연속적인 환자군에서 우연하게 발생하는 덮개나사 노출군에 관한 것이 아니라, 후향적으로 덮개나사가 노출된 임플란트를 가진 환자만을 선정하여 연구집단으로 구성한 점이다. 이의 이유는 변연골 소실과의 관계를 명확하게 할 수 있을 것으로 생각되었으며 비록 연구집단 구성에 있어서 작은 표본수가 한계이기는 하나, 적어도 1개 이상의 임플란트가 식립된 환자에서 1개의 덮개나사 노출이 나타난 환자만을 대상으로 한 점에서 결과를 명확하게 나타낼 수 있었다. 덮개나사의 노출을 평가하는 Tal의[3] 분류는 효과적인 체계이기는 하나, 2군(본 연구의 3군)과 3군(본 연구의 4군)의 구분이 모호한 점이 있었다. 덮개나사의 변연을 포함하느냐, 그렇지 않느냐의 판단이 노출량의 크기와는 상관이 없다는 것이다. 따라서, 본 연구에서는 명확하게 노출의 절반을 기준으로 Tal의 분류에 의한 2,3군을 변형하여 사용하였다.

여러 문헌들과 마찬가지로 덮개나사의 노출이 변연골 소실의 명백한 원인으로 가정하는 것은 여전히 의문스러운 점이 있다. 왜냐 하면, 엷고 좁은 잔존치조제상의 치은조직을 가진 환자에서 덮개나사의 노출은 5군의 형태를 나타낸 경우가 있었는데, 변연골 소실량은 상대적으로 미미한 경우가 있었다. 즉, 생물학적 폭경을 유지하기 위해 덮개나사의 노출에 따른 변연골 소실 현상을 설명하는 것은 명확하지 않기 때문이다. 동물실험에서 임플란트 주위 점막의 일정 두께가 적절한 상피-결합조직부착을 가능케 하고 상대적으로 엷은 점막에서 생물학적 폭경을 유지하기 위해변연골 흡수가 발생할 수 있다는 연구들이 있기는 하지만,[14-16] 다양한 임상상황을 뚜렷하게 설명하기에는 부족하기만 하다. 한가지 가능성으로 추론해 보면, 구강위생이 청결하더라도 덮개나사의 부분적 혹은 완전한 구강내 노출은 국소적인 염증상황에 놓이게 될 개연성이 많을 수 있을 것이다. 본 연구에서는 임시의치를 사용하지 않았으므로 임시의치에 의한 직접적인 급성 및 만성 외상은[7,13] 원인이 아니다. 다만, 또 하나의 가능성은 치아상실 후 상대적으로 조기에 임플란트 치료계획을 수립하여 식립을 진행하는 경우이다. 치아상실 후 연조직이 견고성(integrity)을 갖추기 전에 절개 및 식립을 시행한 경우로 연조직 치유시 치조골면보다 부분적으로 올라오게 되는 덮개나사의 상부에 의해 충분치 못한 두께의 연조직 절개선이 겹쳐진 상황을 고

려해 볼 수 있을 것이다. Cehreli 등은[13] 이러한 점을 언급하면서 동시에 치태침착지수와 덮개나사 노출의 연관성은 통계적으로 불분명하다고 하여 구강위생청결 상태가 직접적인 연관성을 찾지 못하였다. 노출된 덮개나사를 관리하는 방법으로, 타이타늄 재질로 만든 노출된 덮개나사 면에 형성되는 biofilm은 0.2% 클로르헥시딘 가글로는 효과적으로 제거되지 못하고 0.2% 클로르헥시딘-글루코네이트 용액을 면봉에 묻혀 닦아내는 것이 더 효과적임은 보고되었다.[4]

본 연구에서 상대적으로 적은 크기의 노출을 보이는 2군과 3군에서 통계적으로 유의하게 변연골 소실이 많은 것으로 볼 때, 클로르헥시딘 용액의 가글은 노출면의 관리에 크게 기여하지 못하는 것 같다. 덮개나사와 연조직 계면에의 구강내 세균 및 치태가 지속적으로 잔존하고 국소적인 염증상태를 유발하여 잔존하는 것이 변연골 소실에 좀 더 기여하는 것으로 추론할 수 있다면 본 연구에서와 같이 형태적으로 적은 노출은 상대적으로 넓은 덮개나사 상부와 연조직 계면을 갖게 되고 이는 변연골 소실에 좀 더 용이한 환경으로 작용할 수 있으리라 사료된다. 2개월 검진시 덮개나사의 노출이 지속되는 경우, 치유지대주를 연결하여 임플란트 주위 연조직부착의 견고성을 획득하고자 하였다.

결론적으로 덮개나사의 노출은 변연골 소실에 기여하는 것은 확실한 것으로 사료가 되나, 그 원인론과 기전에 있어서는 모호한 점이 많으므로 지속적인 연구가 필요하다.

결 론

2단계 수술법으로 식립된 임플란트를 주기적으로 관찰하여 덮개나사의 노출정도와 변연골 상실에 관해 조사한 결과, 다음과 같은 결론을 얻었다.

1. 덮개나사의 노출시 변연골 흡수가 관찰되었다.
2. 2군과 3군은 나머지 군에 비해 변연골 흡수 변화량이 유의하게 증가하였다(P <.05).
3. 4군과 5군은 1군에 비해 변연골 흡수 변화량이 유의하게 증가하였으나(P <.05), 그 정도는 2군과 3군에 비해 작았다(P <.05).

참 고 문 헌

1. Adell, R., Lekholm, U., Rockler, B. & Branemark, P.-I. (1981) A 15-year study of osseointegrated implants in the treatment of the edentulous jaw. Int J Oral Sur 10:387416.
2. Toljanic J, Banakis M, Willes L, Graham L. Soft tissue exposure of endosseous implants between stage I and stage II surgery as a potential indicator of early crestal bone loss. Int J Oral Maxillofac Implants 1999;14: 436441.
3. Tal H. Spontaneous early exposure of submerged implants: I. Classification and clinical observations. J Periodontol 1999;70:213219.
4. Tal H, Artzi Z, Moses O, Nemcovsky C, Kozlovsky A. Spontaneous early exposure of submerged endosseous implants resulting in crestal bone loss: a clinical evaluation between stage I and stage II surgery. Int J Oral Maxillofac Implants 2001;16: 514521.
5. Cecchinato D, Olsson C, Lindhe J. Submerged or non-submerged healing of endosseous implants to be used in the rehabilitation of partially dentate patients. J Clin Periodontol 2004;31: 299308.
6. Engquist B, Astrand P, Anzen B, Dahlgren S, Engquist E, Feldmann H, Karlsson U, Nord P, Sahlholm S, Svardstrom P. Simplified methods of implant treatment in the edentulous lower jaw: a 3-year follow-up report of a controlled prospective study of one-stage versus two-stage surgery and early loading. Clin Implant Dent Related Res 2005;7:95104.
7. Van Assche N, Collaert B, Coucke W, Quirynen M. Correlation between early perforation of cover screws and marginal bone loss: a retrospective study. J Clin Periodontol 2008;35: 7679.
8. Barboza E, Caula A, Carvalho W. Crestal bone loss

around submerged and exposed unloaded dental implants: a radiographic and microbiological descriptive study. Implant Dent 2002;11: 162169.
9. Persson L, Berglundh T, Lindhe J, Sennerby L. Re-osseointegration after treatment of peri-implantitis at different implant surfaces. An experimental study in the dog. Clin Oral Implants Res 2001;12: 595603.
10. Buser D, Weber H, Donath K, Fiorellini J, Paquette D, Williams R. Soft tissue reactions to non-submerged unloaded titanium implants in beagle dogs. J Periodontol 1992;63: 225235.
11. Abrahamsson I, Berglundh T, Lindhe J. The mucosal barrier following abutment dis/reconnection. An experimental study in dogs. J Clin Periodontol 1997; 24:568572.
12. Abrahamsson I, Berglundh T, Wennstro¨m J, Lindhe J. The peri-implant hard and soft tissues at different implant systems. A comparative study in the dog. Clin Oral Implants Res 1996;7: 212219.
13. Cehreli M, Kokat A, Uysal S, Akca K. Spontaneous early exposure and marginal bone loss around conventionally and early-placed submerged implants: a double-blind study. Clin Oral Implants Res 2010; 21:1327-1333.
14. Berglundh T, Abrahamsson I, Lang N. Lindhe J. De novo alveolar bone formation adjacent to endosseous implants. Clin Oral Implants Res 2003;14:251262.
15. Berglundh T, Lindhe J. Dimension of the periimplant mucosa. Biological width revisited. J Clin Periodont 1996;23: 971973.
16. Yoo J, Choi B, Li J, Kim H, Ko C, Xuan F, Jeong S. Influence of premature exposure of implants on early crestal bone loss: an experimental study in dogs. Oral Sur Oral Med Oral Pathol Oral Radio Endodont 2008;105: 702706.

Early Marginal Bone Loss around Submerged Implants According to the Patterns of Cover Screw Exposures

Mee-Ra Choi[1], Chan-Jin Park[2]

[1]Department of Prosthodontics, College of Medicine, Hallym University
[2]Department of Prosthodontics and Research Institute of Oral Science, Gangneung-Wonju National University

The purpose of this study was to observe and analyze the initial marginal bone resorption changes according to the patterns of cover screw exposures during healing period followed by implants installation. Total 64 fixtures(TiUnite™, NobelBiocare, Sweden) were installed in partially edentulous jaws of 28 patients, who were selected retrospectively and were shown at least one cover screw exposure. Cover screw exposures were defined at 1 month recall. According to the patterns of exposures, groups were categorized into group 1 (No exposure), group 2 (pin-point exposure), group 3 (less than 1/2 of cover screw), group 4 (more than 1/2 of cover screw), group 5 (total exposure). Periapical radiographs were taken in purpose of changes of marginal bone level between installation and 2 month recall. Healing abutments were secured on the exposure groups at 2 month recall. Results were as follows: 1. Marginal bone resorptions were identified whenever cover screws were exposed. 2. Group 2 and 3 were shown significantly increased bone loss more than other group ($P < .05$). 3. Group 4 and 5 were shown significantly increased bone loss more than group 1, however, less than other groups ($P < .05$). Conclusionally, cover screw exposure may cause marginal bone resorptions, therefore, early connection of healing abutment is clinically helpful.

Key words: implant, cover screw exposure, early marginal bone loss

Correspondence to : Prof. Chan-Jin Park
Department of Prosthodontics, College of Dentistry, Gangneung-Wonju National University,
Gangneung Daehangno 1, Gangneung, Gangwon-Do, 210-702, Korea.
Fax: + 82-33-640-3103, E-mail: doctorcj@gwnu.ac.kr
Received: April 15, 2013, Last Revision: June 03, 2013, Accepted: June 25, 2013