전치부 임플란트 보철을 이용한 후방연장 국소의치 수복

조선대학교 치의학전문대학원 보철학교실

나현준 · 강동완 · 손미경

오랜 기간 국소의치를 장착한 부분 무치악 환자에서, 치아가 결손된 부위는 점진적인 치조골의 흡수가 발생되는 반면, 잔존 지대치 부위는 치조골이 유지되어 있는 것을 볼 수 있다.

이는 차후 잔존 지대치를 상실한 후에도 치아 상실의 시점에 따라 수직적인 골 높이의 현저한 차이를 나타낸다. 이와 같이 전체 치아 발거 후 상하악 악간 거리가 좌우측 또는 전후방으로 다르게 나타나는 환자에서 임플란트를 이용한 고정성 보철물이나 임플란트 피개의치의 제작 시 여러 가지 보철적 문제가 야기될 수 있다. 본 논문은 구치부 결손으로 인해 오랫동안 국소의치를 사용했던 환자에서 치아 상실 후 잔존 치조골의 높이를 고려하여 임플란트 지지 국소의치를 제작한 증례로서 잔존 치조골 량이 많아 악간거리가 짧은 전치부는 임플란트를 식립하여 고정성 보철물로, 오랫동안 치조골의 흡수로 인해 악간거리가 긴 구치부는 국소의치로 수복하였다. 본 증례에서의 임플란트 지지 국소의치는 부가적인 수술이 없이 소수의 임플란트를 식립하고 환자에게 기존 보철물의 양식과 유사한 보철물을 제공함으로서 경제적이고 편안한 치료결과를 보여주었다.

주요어: 악간 거리, 잔존 치조골 높이, 임플란트 지지 국소의치 (**구강회복응용과학지** 2011:27(4):437~447)

서 론

부분 무치악 환자에서 국소의치를 이용한 치료 방법은 잔존 치아의 존재로 인하여 총의치에 비해 여러 가지 면에서 더 유리하지만 고정성과 비교할 때 가철성 보철물이 갖는 비심미성, 저작효율 감소, 심리적 위축 등의 여러 가지 한계를 가지고 있다.[1,2] 따라서 최근에는 치아 상실 후 , 국소의치보다는 임플란트를 이용하여 고정성 보철로 수복하는 증례가 늘어나고 있다. 하지만 환자의 구강 내, 외적인 제한 사항들과 경제적 상황 등 여러 요소들을 고려할 때 모든 환자에서 다수의 임플란트를 이용한 고정성 보철의 적용이 가능하지는 않다. 특히 다수 치아 혹은 전체 치아의 발거 시 임플란트를 이용한 고정성 보철 수복을 위해서는 거의 발거된 치아의 개수만큼의 임플란트 식립이 요구되며 경우에 따라 골 이식과 같은 부가적인 수술을 필요로 하여 많은 비용이 야기되므로 최소한의 임플란트를 이용한 보철 수복에 대한 고려가 항상 필요하다.[3,4,5] 국소의치를 사용하는 부분 무치악 환자의 구강 내를 살펴보면 치아 결손 유무 및 결손 시기에 따

교신저자: **손미경**
조선대학교 치의학전문대학원 보철학교실, 광주광역시 동구 서석동 421
전화번호: 062-220-3825, Fax: 062-227-2363, E-mail: son0513@chosun.ac.kr
원고접수일: 2011년 09월 07일, 원고수정일: 2011년 12월 02일, 원고채택일: 2011년 12월 25일

라 부위별로 수직 및 수평적 잔존골 량의 차이를 볼 수 있다. 즉, 지대치 부위는 건전한 상태의 치조골이 유지되어 잔존골 량이 충분한 반면, 의치상 하방의 무치악 부위는 필연적인 골 흡수가 발생하며 지속적인 흡수로 인해 잔존골 량이 감소된다.[6,7] 이러한 잔존골 높이의 차이는 시간이 지날수록 커져서 불균형이 심화되며 특히, 잘 맞지 않거나 조직적합이 불량한 국소의치의 사용기간이 길어질수록 이 차이는 더욱 커질 것이다. 이러한 불균형은 더 나아가 교합 평면 및 교합양상의 변화를 일으키고 잔존 지대치에의 과다한 토오크를 야기하여 지대치의 예후에도 영향을 끼칠 수 있다.[8] 임상에 있어서 이와 같이 지대치에 가해지는 과도한 스트레스나 치아 우식 또는 기타 치주질환 등으로 인하여 지대치의 발거가 요구되고 국소의치에서 총의치로 치료가 이행될 경우, 환자의 심리적 거부감과 저작 시 불편감 등 총의치에 대한 부적응이 종종 관찰된다.[9] 이와 같은 이유로 최근 소수의 임플란트를 이용하여 의치를 지지하는 임플란트 지지 국소의치를 설계함으로써 잔존하는 연조직과 경조직을 보존하고 의치의 지지, 유지, 안정을 향상시켜 임플란트의 효용성을 증대시키고 기능적으로 만족스러운 국소의치를 제작한 증례가 보고되고 있다.[10,11,12] 그런데 이러한 증례들은 주로 무치악 부위의 후방부위에 임플란트를 식립하여 기존 국소의치에 부가적인 지지 및 유지를 제공한 것이 대다수이며 임플란트를 지대치로 사용하여 후방연장 국소의치를 제작한 증례는 매우 제한적이다.

이에 본 증례에서는 국소의치를 사용하던 환자에서 지대치를 발거한 후 골량이 충분한 기존의 지대치 부위에 임플란트를 식립하여 고정성 보철물을 제작하고 후방의 무치악 부위는 국소의치로 수복함으로써 부가적인 수술이 없고 최소한의 임플란트를 이용하는 경제적인 보철물 제작이 가능하였다. 또한 환자에게 기존 보철물과 유사한 보철물을 제공하므로 새로운 치료에 대한 빠른 적응과 심리적인 안정, 기능적인 효과를 얻을 수 있었다.

증 례

67세 여자 환자로 기존 보철물 제거 및 임플란트 식립을 위해 본원에 내원하였다. 환자는 상하악 전치부 고정성 보철물과 Kennedy classification I 의 후방연장 국소의치를 사용하였으나 보철물의 파절과 치조골 흡수를 동반한 치주 질환으로 인하여 상하악 잔존치아의 심한 동요가 관찰되었다. 진단 결과 상하악 잔존치아는 모두 발거가 필요한 상태였으며 구치부 결손부는 오래 전에 치아를 상실하여 치조골의 흡수가 많이 진행된 양상을 보였다(Fig. 1). 환자의 수직고경을 고려하여 악간 거리를 측정한 결과, 발치 후 예측되는 전치부의 상하악간 거리는 14-18mm인 반면 구치부는 22-30mm였다. 또한 상하악 구치부는 치조골 소실로 인하여 상악동

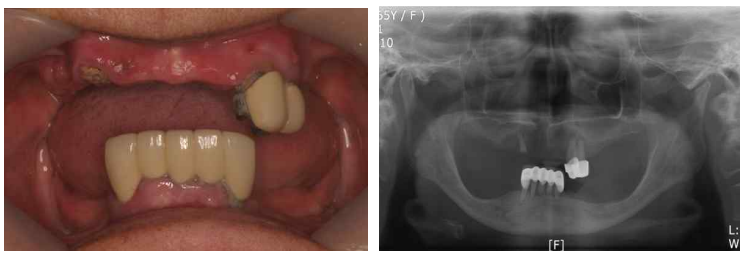

(a) (b)

Fig. 1. Initial intraoral photo(a) and Panoramic view(b).

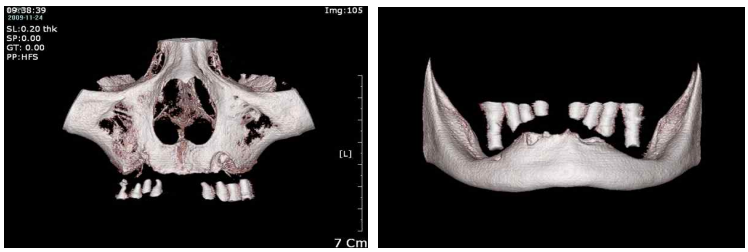

(a) (b)

Fig. 2. CT taking with radiographic stents: upper jaw(a) and lower jaw(b).

및 하악관과 근접하여 임플란트 식립을 위해서는 부가적인 외과적 시술이 필요한 상태였다. 환자는 임플란트 수술외의 부가적인 수술에 대한 거부감이 있었으며 과거 사용하던 국소의치에 대해 긍정적인 경험을 가지고 있었다.

1. 치료 계획

잔존 치아의 발거 후 악간거리가 짧은 전치부에 상하악 각각 4개의 임플란트를 식립하고 이를 연결한 6본 고정성 보철물을 제작한 후 이를 지대치로 이용한 후방연장 국소의치를 제작하기로 결정하였다.

2. 임상 과정

1) 임플란트 식립

치아 발거 후 즉시의치를 제작하였으며 이를 복제하여 스텐트(stent)를 제작하였고 컴퓨터 단층촬영(CT)을 통해 임플란트 식립 위치를 결정하였다(Fig. 2). 상악은 #12,13,22,23 부위에, 하악은 #32,33,42,43 부위에 각각 4개씩의 임플란트를 식립하였다 (Fig. 3).



Fig. 3. 4 implants were placed in the upper and lower jaw each.

2) 고정성 보철물 제작

식립 6개월 후 보철치료가 시행되었다. transfer impression coping을 이용하여 1차 인상 채득을 시행하여(Fig. 4) 예비모형 형성후, 보다 정확한 주모형을 얻기 위해 예비모형에 pick-up impression coping을 장착하였다. 임플란트 간 위치의 정확성을 위해 각각의 코핑을 자가중합 레진으로 연결하고 기능 인상을 위해 맞춤형 개인트레이를 제작하였다(Fig. 5). 자가중합 레진 연결부를 가는 디스크로 자른 후 인상용 코핑을 구강내로 이전하고 각각의 코핑과 임플란트 고정체 사이의 적합을 방사선 사진을 통해 확인하고 다시 레진으로 재 연결하였다. 최종인상은 고무인상재를 이용하여 채득하고 주모형을 제작하였다(Fig. 6). 악간관계 기록을 위해 주모형상에서 기록상과 교합제를 제작하고 고딕아치(Gothic arch)를 연결하여 환자 구강 내에서 수직고경및 중심위를 채득하고 이를 교합기에 이전하였다(Fig. 7). 임플란트의 식립각도와 상하악 교합관계를 고려하여 적절한 각도와 길이의 지대주를 선택하고 고정성 보철물의 평행한 삽입을 위해



(a) (b) (c)

Fig. 4. Impression taking with the transfer impression coping to make preliminary cast.

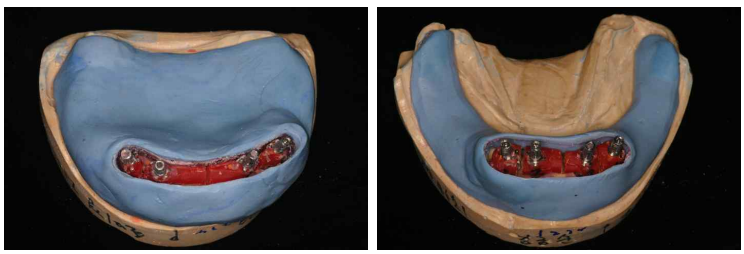

Fig. 5. Pick-up impression coping were connected with Duralay resin on the preliminary cast, and open individual tray was fabricated.

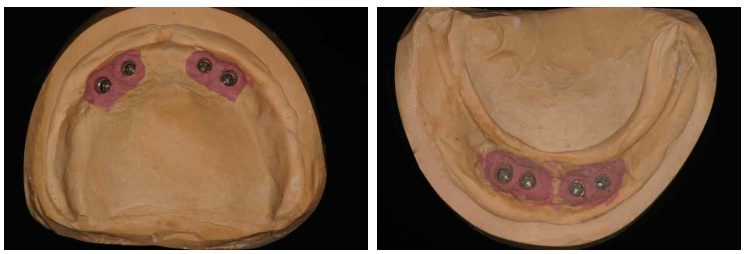

Fig. 6. Master cast fabrication by the pick-up impression method.

지대주를 밀링하였다. 밀링후 레진지그(duralay jig)를 만들고 이를 이용하여 지대주를 구강내로 이전해 봄으로서 모형상에서의 위치와 구강내 위치의 정확성을 재평가하였다(Fig. 8). 상악 고정성 보철물의 제작시 상순과의 관계 및 하악 교합평면과의 관계를 확인하기 위해 하악의 임플란트 지대주(abutment)를 제거하고 하악의 수직고경 및 중심위 채득 시 사용했던 교합제(occlusal rim)를 다시 장착하고 이의 교합 평면을 기준으로 상악의 고정성 보철물의 왁스업(wax-up)을 시행하였다. 상악의 왁스업 후 하악도 임플란트 지대주를 연결하여 이미 형성된 상악 보철물 외형에 맞추어 왁스업을 시행하였다. 주조 완성된 고정성 보철물을 구강 내 시적해 보고 적합을 확인하였다(Fig. 9).

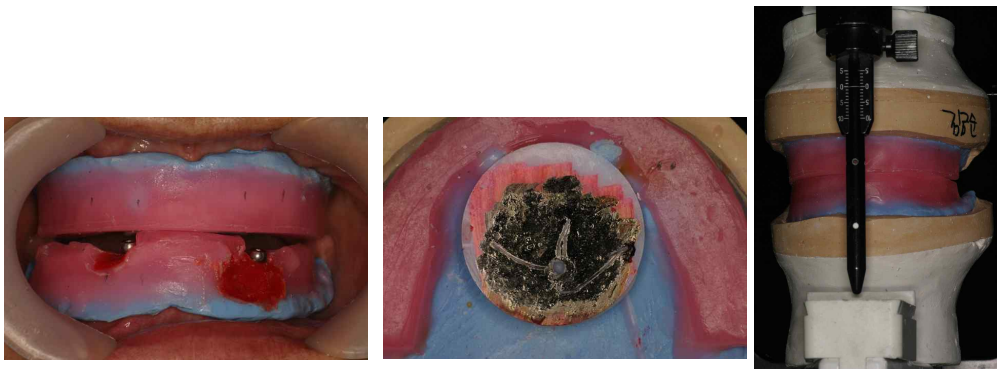

(a) (b) (c)

Fig. 7. Vertical Dimension and Centric Relation were recorded(a,b) and transferred to the Articulator(c).



(a) (b) (c)

Fig. 8. Proper abutment selection and milling on the model(a) and transferred to the mouth with the resin jig (b,c)

3) 후방연장 국소의치 제작

주모형상에 임플란트 지대주와 고정성 보철물을 다시 위치시키고 이를 지대치로 하는 국소의치 금속구조물(framework)을 제작하였다(Fig. 10a,b). 본 증례에서는 의치의 넓은 지지 부위를 확보하고 후방연장 국소의치에서 발생될 수 있는 회전으로 인해 전치부 임플란트에 가해지는 힘을 분산시킬 수 있도록 상악은 구개판형 주연결장치(Complete palatal plate type connector)를, 하악은 설측판(liguoplate) 형태의 주연결장치를 선택하였고 직접 유지 장치는 최후방 지대치인 #13,23,33,43 부위에 Aker's clasp을 디자인하였다. 임플란트 지대치는 자연치와 달리 동요도가 없으므로 언더컷이 클 경우 클래스프를 장착 시



Fig. 9. Fixed Implant Bridges for Anterior Restoration

지대치 도재의 마모나 파절 또는 클래스프의 파절이 일어날 수 있다. 따라서 0.01 inch 이하의 최

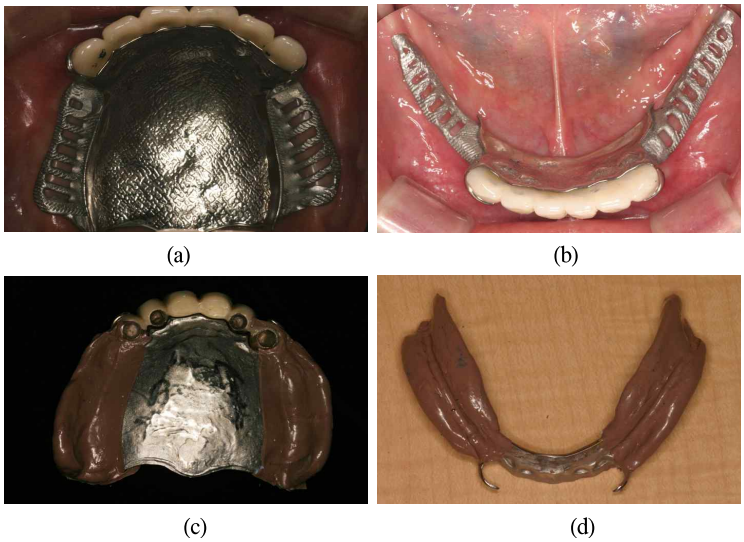

Fig. 10. Metal framework try-in and Impression for altered cast

소한의 언더컷을 이용한 형태로 디자인하였다. 환자 구강 내에서 금속 구조물의 적합성을 확인한 후 금속구조물이 장착한 상태에서의 후방연장 무치악부의 정확한 기능적 형태를 채득하여 수정모형(altered cast)을 제작하였다(Fig. 10c,d). 수정모형 상에서 교합평면을 고려하여 상하악 납형의치를 제작하였다. 구강내 납형의치 시적시 약간의 교합간섭이 관찰되는 바 하악의 인공치 제거 후 교합제를 형성하고 환자 구강 내에서 상악 납형의치와의 교합 기록을 다시 채득하였다(Fig. 11). 채득된 교합에 따라 하악의 인공치아를 재배열하고 상,하악 납형의치를 구강내에 장착하여 교합관계를 다시 확인한 후 의치를 완성하였다(Fig. 12). 최종적으로 상하악 후방연장 국소의치는 양측성 균형 교합이 되도록 하여 의치의 안정과 교합압의 분산을 유도하였다. 이와 같은 치료 결과에 대해 무엇보다도 환자는 잔존치아 발거 전의 상태와 유사한 구강상태를 회복함으로서 새로운 보철환경에 빠른 적응을 보였으며 기능적이나 심리적으로 만족스러워하였다. 본 증례는 최종 보철물 장착 후 1년이 경과된 증례로서 방사선 사진 검사 결과 안정적인 상태이나 아직 임상적인 follow 기간이 짧으므로 지속적인 관찰이 요구된다(Fig. 13).



Fig. 11. CR bite recording with the upper wax-denture and lower recording base.



Fig. 12. Final Prostheses : Anterior fixed implant restoration and Distal extension RPD.

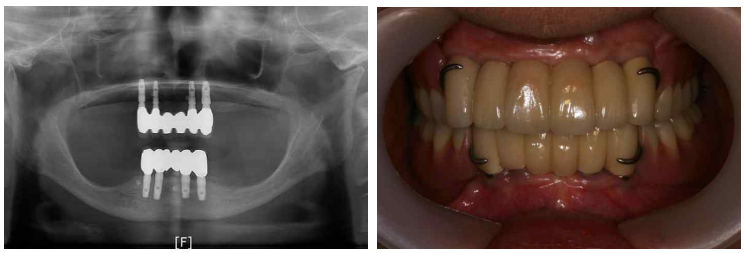

(a) (b)

Fig. 13. Panoramic view (a) and Final intraoral view(b) after 1 year.

고 찰

후방연장 국소의치 증례에서 술 전 지대치 검사나 정확한 인상채득 및 교합관계 설정 등 임상적인 주의와 노력이 행해짐에도 불구하고 많은 환자들은 지대치 및 의치 하방 점막의 통증(soreness)이나 저작 효율 감소 등을 호소한다. 이는 대합치가 자연치인 경우 교합압에 대해 잔존 치조제가 충분히 지지하지 못하거나 또는 국소의치 사용 수년 후 무치악부 치조제의 흡수에 따라 최후방 회전축을 중심으로 지레 작용(lever effect)이 증가하기 때문이다.[13,14,15] 이러한 이유로 가급적 구치부 잔존치를 최대한 보존함으로서 후방에 가해지는 교합압을 지지할 수 있도록 하는 것이 환자의 불편감을 줄이고 저작기능을 향상시킬 수 있다. 이러한 원칙은 임플란트 지지 국소의치에서도 적용된다. 따라서, 지금까지 보고된 대부분의 임플란트 지지 국소의치 증례들은 Kennedy Class I 과 II 의 경우에서 후방 무치악부(주로 1대구치 부위)에 임플란트를 식립하여 무치악 부위에 가해지는 교합압을 임플란트가 지지하는 방법을 주로 소개하고 있다. 이는 후방 임플란트로 인하여 기존의 무치악 분류가 Kennedy Class III 유형으로 변화됨으로서 의치상이 짧아지고 의치상의 조직방향의 침하가 방지되어 잔존 치조제의 흡수를 감소시키고 잔존 치아를 보호하며 점막을 안정시키는 역할을 하도록 한다.[16-22] 임플란트 지지 국소의치에 대한 임상적 가이드라인을 제시한 Grossmann등[23]의 논문에서도 Kennedy 분류에 따른 고려 사항을 설명하면서 특히 후방 임플란트를 이용한 방법이 중점적으로 제시되었다.

이와 같이 대부분의 임플란트 지지 국소의치의 증례와 임상적 가이드라인이 후방 임플란트 식립을 추천하지만, 실제 임상에서 구치부 치조골 흡수가 심한 경우 상악동 거상술이나 수직 골 이식,

신경 전위 등의 부가적인 외과시술이 없이는 후방 임플란트 식립이 불가한 경우를 종종 볼 수 있다.[24,25] 이는 잔존치아를 모두 상실하여 결국 완전무치악 상태로 변한 경우에서도 마찬가지이다. 본 증례에서도 잔존 전치부 지대치의 발거로 인하여 완전 무치악 상태로 변한 환자에서 전치부의 골은 충분하나 오래전 발거되었던 구치부 골의 심한 흡수로 인해 전후방의 치조골의 높이 차이가 발생된 것을 볼 수 있다. 이러한 치조골 높이의 차이는 전후방 및 좌우측의 악간거리의 차이를 야기함으로써 임플란트 식립 위치 및 최종 디자인을 설정하는데 있어 어려움을 준다. 일반적으로 임플란트 보철수복에 있어, 치조골 흡수가 많지 않아 상하악간 악간거리가 짧은 경우는 고정성 보철의 적응증이 될 수 있다. 만약 이러한 경우에서 바 어태치먼트를 이용한 임플란트 피개의치는 전치부 공간 부족과 동시에 보철물 순측의 두툼한 형태로 인하여 비심미적 결과를 야기하므로 비적응증이 된다.[26,27] 반대로 치조골 흡수가 심해 악간거리가 큰 경우는 고정성 보철 제작 시 치관/치근 비율의 이상으로 인하여 비심미적이고 역학적으로도 불리한 보철물이 형성될 수 있다.[28] 따라서 악간거리를 고려하여 임플란트 최종 보철물의 형태와 식립개수 및 식립위치를 결정하는 것이 무치악 환자의 치료 계획 시 매우 중요한 사항이다. 그러나 만약 치아결손의 시기 및 치조골 흡수 정도의 차이로 인하여 한 환자의 구강 내에 악간거리가 긴 부분과 짧은 부분이 동시에 존재하는 경우는 최종 보철물의 계획이 훨씬 복잡해질 수 있다. 즉, 임플란트 피개의치의 제작을 위해 악간거리가 부족한 부분의 골 삭제를 시행할 것인지 또는 고정성 보철물로의 디자인을 위해 악간거리가 긴 부위에 골 이식을 시행할 것인지를 결정하여 최대한 수직적 골 높이를 맞추어 주는 것이 임상적으로 추천된다.[29,30] 하지만 무치악 환자의 대부분이 고령이며 부가적 수술에 대한 비용 부담, 골 이식 수술의 성공률 및 예후에 대한 의문을 고려한다면 항상 바람직한 것은 아니다. 따라서 치아 상실 후 남아있는 환자의 골 형태와 환자의 익숙함을 고려한다면, 기존의 보철양식을 다시 회복해주는 방식 즉, 최근 치아가 발거되어 치조골 양이 많은 부위는 고정성 보철로 수복하고 발거한지 오래되어 수직적 골 결손이 심한 부위는 국소의치를 제작하여 수복하는 것이 유용할 수 있다. 이러한 디자인의 경우 무엇보다도 자연치가 아닌 임플란트가 최후방 지대치가 되며 국소의치의 지지와 유지를 담당하게 되므로 더욱 주의 깊은 시술이 요구된다. 특히 임플란트 식립 시 되도록 긴 임플란트를 사용하고, 최대한 후방연장 부위를 줄이기 위하여 하악 신경관을 침해하지 않는 범위에서 가능한 한 후방에 임플란트를 위치시키는 것이 유리하며[31] 무치악부의 정확한 기능 인상 채득을 통해 넓은 부위의 조직지지를 얻을 수 있도록 하여야 한다. 또한 임플란트는 자연치와는 달리 움직임이 없으므로 너무 큰 언더컷에 유지암이 놓이지 않도록 주의하여야 한다. 즉, 자연치를 이용한 일반 국소의치에서는 지대치의 정상적인 수직 및 수평적인 동요가 의치의 착탈이나 교합시 지대치에 가해지는 교합압이나 측방압을 일부 보상할 수 있지만, 동요가 없는 임플란트의 경우는 모든 힘이 보상 없이 그대로 전달되므로 정확한 써베잉을 통해 적절한 유지와 보상이 이루어져야 할 것이다. 본 증례와 유사한 논문으로서 Jang등[32]은 무치악 환자에서 골질이 풍부하며 충분히 긴 임플란트를 수용할 수 있는 하악 견치 부위를 선택하여 임플란트를 식립하고 써베이드 크라운을 장착하여 후방연장 국소의치의 지대치로 사용하였으며 처음 하중이 가해진 뒤 14개월 동안 관찰하여 양호한 결과를 얻었음을 보고한바 있다. 본 증례에서는 임플란트를 식립한 부위가 기존 지대치 부위로서 치아 결손이 오래된 무치악부에 비해 잔존 골 량이 풍부하였으며 여러 개의 임플란트를 연결 고정하고 정확한 써베잉을 시행하여 고정성 보철물을 제작함으로써 임플란트에 전달되는 하중과 힘이 분산되도록 하였다.

임플란트 지지 후방연장 국소의치 환자에서 정기검진을 통한 교합 및 의치 적합도 검사는 치

료 예후를 결정짓는 매우 중요한 사항이다. 잘못된 저작 습관 등으로 교합의 변화가 발생되거나 무치악부 치조골의 흡수로 인하여 의치상의 적합도 상실이 발생된 경우 의치의 회전이 발생되고 이로 인한 지레작용으로 임플란트에 과도한 측방력이 가해지거나 의치의 파절이 발생될 수 있다. 따라서 정기검진을 통해 이러한 변화를 확인하고 의치상의 재이장이나 재제작 등이 적절한 시기에 이루어질 수 있도록 하여야 한다.

소수의 임플란트를 이용한 가철성 의치의 사용은 기존 의치 사용 환자들에게 매우 유용한 치료방법이 될 수 있다. 최근에 임플란트 지지 국소의치는 여러 임상증례와 장기간의 치료 예후 관찰을 통해 연구, 고찰되고 있지만 성공적인 적용을 위해서는 국소의치 각 부분들의 디자인과 교합 양식 등에 대한 추가적인 연구가 진행되어야 할 것으로 사료된다.

결 론

임플란트를 이용한 가철성 국소의치는 다양한 증례를 통하여 소개되고 있으나 아직까지도 정확한 치료의 기준이나 프로토콜이 제시되지 않은 도전적인 분야라 할 수 있다. 이는 전통적인 국소의치의 증례가 다양하여 여러 디자인과 치료 개념들이 존재하듯이 임플란트 지지 국소의치 역시 임플란트의 식립개수와 위치에 따라 전혀 다른 디자인과 치료 방법이 필요하기 때문이라 생각된다. 본 논문에서 소개한 임플란트 지지 국소의치는 지대치 발거 부위에 임플란트를 식립하고 환자에게 익숙한 국소의치로 최종 보철물을 형성함으로서 잔존 치조골의 보존과 함께 환자에게 심미적이며 심리적으로 안정된 치료결과를 제공할 수 있었다.

연구비지원 및 사의

이 논문은 2010년도 조선대학교 학술연구비의 지원을 받아 연구되었음.

참 고 문 헌

1. Carlsson G.E. Late results of treatment with partial dentures. An investigation by questionnaire and clinical examination 13 years after treatment. J Oral Rehabil 1976;226-7.
2. Bergman B, Hugoson A, Olsson C. Periodontal and prosthetic conditions in patients treated with removable partial dentures and artificial crowns. A longitudinal two-year study. Acta Odontol Stand 1971;29:621.
3. Naert I, Quirynen M, van Steenberghe D et al. A six-year prosthodontics study of 509 consecutively inserted implants for the treatment of partial edentulism. J. Prosthet Dent 1992;67:236-245.
4. Kapur KK. Veterans Administration Cooperative Dental Implant Study-Comparisons between fixed partial dentures supported by blade-vent implants and removable partial dentures. Part IV: Comparisons of patient satisfaction between two treatment modalities. J. Prosthet Dent 1991;66:517-530.
5. Jemt T, Lekholm U. Oral implant treatment in posterior partially edentulous jaws: a 5-year follow-up report. Int J Oral Maxillofac Implants 1993;8:635-640.
6. McGarry TJ, Nimmo A, Skiba JF et al. Classification system for partial edentulism. J Prosthodont 2002;11:181-193.
7. Von Wowern N, Stoltze K. Pattern of age related bone loss in mandibles. Scand J Dent Res 1980;88: 134-146.
8. Keltjens HM, Kayser AF, Hertel R et al. Distal extension removable partial dentures supported by implants and residual teeth: Considerations and case reports. Int J Oral Maxillofac Implants 1993;8: 208-213.
9. Carlsson, GE, Hedegard, B, Koivumaa, KK. Studies in partial denture prosthesis IV. Final results of a 4 year longitudinal investigation of dentogingivally supported partial dentures. Acta Odontol Stand 1965;23:443.
10. Amet EM. A unique method combining teeth and endosseous implants for a stable removable

prosthesis. J Oral Implantol 1993;19:216-220.
11. Jackson TR. Removable partial dentures with natural root structure and osseointegrated fixtures. Dent Clin North Am 1990;34:711-728.
12. Ganz SD. Combination natural tooth and implant-borne removable partial denture: A clinical report. J Prosthet Dent 1991;66:1-5.
13. Carlsson GE, Hedegard B, Koivumaa KK. Studies in partial dental prosthesis. II. An investigation of mandibular partial dentures with double extension saddles. Acta Odont Scand 1961;19:215-237.
14. Carlsson GE, Hedegard B, Koivumaa KK. Studies in partial dental prosthesis. III. A longitudinal study of mandibular partial dentures with distal extension saddles. Acta Odontol Scand 1962;20:95-119.
15. Carlsson GE, Persson G. Morphologic changes of the mandible after extraction and wearing of dentures: a longitudinal, clinical, and x-ray cephalometric study covering 5 years. Odontol Revy 1967;18:27-54.
16. Halterman SM, Rivers JA, Keith JD et al. Implant support for removable partial overdentures: A case report. Implant Dent 1999;8:74-78.
17. Giffin KM. Solving the distal extension removable partial denture base movement dilemma: A clinical report. J Prosthet Dent 1996;76:347-349.
18. Witter DJ, van Elteren P, Kyser AF et al. The effect of removable partial dentures on the oral function in shortened dental arches. J Oral Rehabil 1989;16: 27-33.
19. Mitrani R, Brudvik JS, Phillips KM. Posterior implants for distal extension removable prostheses: A retrospective study. Int J Perio Restorat Dent 2003; 23:353-359.
20. Kuzmanovic DV, Payne AGT, Purton DG. Distal Implants to modify the Kennedy classification of a removable partial denture: A clinical report. J Prosthet Dent 2004;92:8-11.
21. Ohkubo C, Kurihara D, Shimpo H et al. Effect of implant support on distal extension removable partial denture: in vitro assessment. J Oral Rehabil 2007;34: 52-56
22. Ohkubo C, Kobayashi M, Suzuki Y et al. Effect of implant support on distal extension removable partial denture: in vivo assessment. Int J Oral Maxillofac Implants 2008;23:1095-1101.
23. Grossmann Y, Nissan J, Levin L. Clinical effectiveness of implant-supported removable partial dentures: A review of the literature and retrospective case evaluation. J Oral Maxillofac Surg 2009;67: 1941-1946.
24. Wowern N, Gotfredsen K. Implant supported overdentures, a prevention of bone loss in edentulous mandibles?. Clin Oral Impl Res 2001;12:19-25
25. Crum RJ, Rooney GE Jr. Alveolar bone loss in overdentures: a 5-year study. J Prosthet Dent 1978; 40:610-613.
26. DeBoer J. Edentulous implants: overdentures versus fixed. J Prosthet Dent 1993;69:386-390.
27. Watson RM, Davis DM, Forman GH et al. Considerations in design and fabrication of maxillary overdenture. J Prosthodont 1991;4:232-239.
28. Fanuscu MI, Caputo AA. Influence of attachment systems on load transfer of an implant-assisted maxillary overdenture. J Prosthodont 2004;13:214-220.
29. Jacobs R, Schotte A, van Steenberghe D et al. Posterior jaw bone resorption in osseointegrated implant-supported overdentures. Clin Oral Implant Res 1992;3:63-70.
30. Jacobs R, van Steenberghe D, Nys M et al. Maxillary bone resorption in patients with mandibular implant-supported overdentures or fixed prostheses. J Prosthet Dent 1993;70:135-140.
31. Lindquist LW, Carlsson GE, Jemt T. A prospective 15-year follow-up study of mandibular fixed prostheses supported by osseointegrated implants. Clinical results and marginal bone loss. Clin Oral Implants Res 1996;7:329-336.
32. Jang YJ, Emtiaz S, Tarnow DP. Single implant-supported crown used as an abutment for a removable cast partial denture: A case report. Implant Dent 1998;7:199-203.

Distal-Extension Removable Partial Denture with Anterior Implant Prostheses: Case Report

Hyun-Joon Na, Dong-Wan Kang, Mee-Kyoung Son

Department of Prosthodontics, School of Dentistry, Chosun University,

In patients who used removable partial dentures for a long period of time, gradual alveolar bone resorption occurs in edentulous area. However, in residual teeth area, alveolar bone is maintained sound. This causes an imbalance in intermaxillary distance between a maxillae and a mandible which is intensified due to expansion in vertical and horizontal bone amount difference between the two area as time passes. As the result, this shows a substantial difference in vertical position according to the period of teeth loss even after residual teeth loss. As in this situation, a patient with bilaterally and anterio-posteriorly different intermaxillary distance, various prosthodontic problems can be caused in fixed implant prosthodontics and implant overdenture. This study shows a case in which implant-supported removable partial denture was fabricated considering residual alveolar bone height after teeth loss in a patient who had been using a distal extension removable partial denture for a long period of time. In anterior area with short intermaxillary distance, fixed prosthodontics were fabricated with implant placement and in posterior area with long intermaxillary distance, a removable partial denture was fabricated. Finally, a small number of implants were placed without additional surgery and economical and comfortable treatment results were shown.

Key words: intermaxillary space, residual alveolar bone height, implant supported RPD

Correspondence to : Prof. Mee-Kyoung Son
Department of Prosthodontics, School of Dentistry, Chosun University 421 Gwang Ju, Korea
Tel: 062-220-3825, Fax: 062-227-2363, E-mail: son0513@chosun.ac.kr
Received: September 07, 2011, Last Revision: December 02, 2011, Accepted: December 25, 2011