심하게 마모된 치열을 가진 환자의 완전구강회복

전북대학교 치의학전문대학원
치과보철학교실
서재민

다수의 구치 상실로 인한 구치부 지지의 부족은 일차적으로 대합치의 정출 및 잔존치의 과도한 교합하중을 발생시킨다. 대합치의 정출은 교합평면의 부조화(reverse curve)와 보철수복공간의 부족을 일으킬 수 있다. 잔존치의 과도한 교합하중 역시 전치의 전방돌출이나, 잔존치의 급속한 마모로 일으켜 적절한 전방유도의 상실 및 교합의 부조화, 보철수복공간의 부족을 일으킬 수 있다. 이러한 환자의 경우, 치과의사는 현재의 교합수직고경이 적절한지의 여부를 판단한 후, 환자가 적응할 수 있는 범위 내에서 기능적, 심미적인 수직고경을 정하고, 반복재현 가능한 하악위에서 적절한 전방유도와 교합평면을 설정해야 한다.

본 증례에서는 구치부 상실 및 대합치의 정출, 그리고 잔존치의 심한 마모로 인하여 교합수직고경 및 교합평면이 붕괴된 환자의 완전구강회복 증례를 문헌고찰과 함께 보고하고자 한다.

주요어 : 완전구강회복, 수직고경 (**구강회복응용과학지** 2010:26(4):463~476)

서 론

다수의 구치 상실로 인한 구치부 지지의 부족은 비정상적인 위치나 교합간섭을 일으켜 하악의 전방 이동 및 전치부 저작을 유도한다. 그로 인해, 잔존치아에 무리한 힘이 가해져, 전치부 치아에 전방돌출이나, 과도한 마모를 유발시킨다[1]. 전치의 급속한 마모는 적절한 전방유도를 방해하고, 심한 경우 임상치관이 짧아지거나 교합고경의 감소를 초래함으로써, 보철수복공간의 부족을 일으킬 수 있다. 또한, 구치 상실은 대합치의 정출로 인하여 비정상적인 교합평면을 형성하고, 이 역시 보철수복공간의 부족을 발생시킬 수 있다[2]. 이렇게 구치부 상실 및 대합치의 정출, 그리고 잔존치의 심한 마모로 인하여, 교합고경 및 교합평면이 붕괴된 환자의 경우, 치과의사는 먼저 현재의 수직고경이 적절한지의 여부를 판단하여, 기능적이고 심미적인 향상을 가져올 수 있는 수직고경을 설정해야 한다.

만일, 잘못하여 지나치게 수직고경을 증가하여 보철 수복하는 경우, 근육의 과긴장(clenching), 치아의 통증, 두통, 치아의 압하, 도재의 파절,

교신저자 : **서재민**
전북대학교 치의학전문대학원 보철학교실
561-756, 전북 전주시 덕진구 덕진동 1가 664-14
E-mail : dentsjm@hanmail.net
원고접수일 : 2010년 09월 12일
원고수정일 : 2010년 11월 14일
원고채택일 : 2010년 12월 25일

계속되는 교모등이 발생할 수 있다[3]. 반대로 너무 낮은 수직고경은 입술과 볼의 늘어짐, 주름지고 나이든 외모, 구각구순염(angular cheilitis) 등이 발생할 수 있다[4].

수직고경의 회복에 대해서는 아직 많은 이견이 있다. 수직고경을 변화시키는 것에 반대하는 입장은 마모 등에 관계없이 수직고경은 항상 일정하다는 것이다. Dawaon은 폐구근이 최대 힘을 발휘할 수 있는 위치로 수직고경이 결정되고, freeway space를 침범하는 수직고경의 인위적 증가가 있을 경우, 치아를 합입시키는 근육수축이 일어난다고 하였다. 또한, 치아는 근육의 최적 수축 지점에서 대합치와 교합될 때가지 맹출하려는 경향이 있기 때문에 치아의 마모가 일어나는 경우에도 치조돌기의 성장과 치아의 맹출에 의하여 수직고경은 일정하게 유지된다고 하였다[3]. Ramfjord[5] 등은 원숭이 실험에서 구치부의 교합고경을 증가시킨 경우, 실험 전과 유사하게 수직고경이 줄어들며, 구치부에는 치아의 함입이 일어나고, 전치부는 정출됨을 보고하였다.

수직고경의 변화나 증가에 대해 찬성하는 입장은 심한 마모의 경우, 보상성 맹출 등의 보상과정이 급속한 마모를 모두 보상할 수 없어, 수직고경의 상실이 초래된다고 여긴다. 또한, 수복을 위해 한정된 범위 내에서의 인위적인 수직고경의 증가가 있다 하더라도, 거기에 맞추어 새로운 freeway space가 형성되고, 저작계가 성공적으로 적응할 수 있다고 주장한다. Olsen[6], Dombrady[7], Atwood[8,13], Sheppard[9], Tallgren[10,11], Swerdlow[12], Cohen[14] 등은 보철물의 유무, 하악에 가해지는 무게, 발치, 두경부의 자세 등에 의해 하악의 안정위가 변화한다고 하였다. Waerhaug[16] 등은 원숭이를 이용한 실험에서 인위적 수직고경 증가 후, 초기에 이갈이가 나타났으나 적응 후, 사라졌다고 하였다. 또, 김[15] 등의 splint를 이용하여 인위적으로 수직고경을 증가시킨 실험에서도 실험군 모두 새로운 freeway space가 생겨났으며, 불편감등의 증상도 2-4일 후에 대부분 소실되었다고 하였다. 또, Carlsson[17] 등은 유치악 환자에서 치아전체를 덮는 splint로 전치부에서 수직고경을 4mm거상시킨 결과, 초기의 불편감이 1-2일 후 사라졌다고 하였다.

Dawson은 수직고경이 일정하게 유지된다고 하면서도, 심한 마모가 존재하거나 턱관절 장애의 증상 완화와 턱관절로의 부하를 줄이기 위해서는 가능한 한 작은 범위에서 수직고경을 증가시킬 수 있다고 하였다[3]. 권[18]도 어느 정도의 교합고경 변화에 대해 저작계는 성공적으로 적응할 수 있다고 하였다.

결국, 수직고경의 변화나 증가가 환자의 근신경계에 적응하는 한도 내에서 작은 범위로 이루어지고 전체 치아가 균등한 접촉을 이루도록 장치나 수복물이 제작된다면, 수직고경의 변화가 악구강계의 기능과 심미성의 회복에 도움이 된다고 여겨진다.

수직고경이 상실된 환자에서 수직고경을 평가하고 결정하는 방법은 다양하다. 먼저 안정위시 악간공극(freeway space)을 이용하여 수직고경을 결정하는 방법이 있다. 이는 환자가 생리적으로 안정시에 소구치 부위에서 2-4mm의 상하악 치아의 교합면간 거리가 생긴다는 것이다[19]. 이는 앞서 언급했듯이, freeway space나 안정위가 불변 혹은 가변하느냐에 따라, 수직고경 설정의 지표에 대해 논란의 여지가 있다. 초기에 McGee[20], Thompson[21], Niswonger[22]는 안정위가 일생 변하지 않는 일정한 위치라고 하였다. 하지만, 이후에 다른 학자들은 안정위는 근신경계의 지배를 받으며 머리의 위치, 치아와 보철물의 존재유무, 환경 및 감정상태의 변화 등에 의하여 변화한다고 하였다[6-14]. 현재 안정위는 정적인 것이 아닌 동적이고 기능적인 개념으로 받

아들여지고 있지만[23], 수직고경 결정의 기준 중 하나로써의 가치는 있다고 여겨진다. 그리하여, 황[24] 등은 안정위와 freeway space만이 수직고경 결정에 유일한 지표가 될 수는 없으며 저작, 발음, 심미성, 연하작용 등 악구강계의 여러 가지 기능적인 요소들에 대한 평가가 병행되는 것이 바람직하다고 하였다.

안정위 외에 수직고경 설정에 발음을 이용하는 방법도 있다. 이는 "S" 발음시 하악이 전,하방으로 움직여, 상악 중절치 절연과 하악 중절치 절연사이에 생기는 2mm전후의 최소발음간격(closest speaking space)을 이용하는 것이다[25]. Pound[26]는 발음을 이용하는 것이 하악 안정위를 이용하는 것보다 더 정확하다고 하였고, Dawson[3]도 하악 안정위의 가변성을 지적하면서, closest speaking space를 수직고경 결정의 지표로 삼을 것을 주장하였다.

수직고경 결정에 연하를 이용한 방법은 연하작용시 생기는 치아접촉을 이용하는 방법으로 교합제를 쌓은 상태에서 반복적으로 연하운동을 시킴으로써 적절한 수직고경을 찾는 것이다[27]. 그 외에도 구치부 지지, 마모이력, 안모계측 및 심미성이나 발치 전 기록 등이 수직고경 설정에 도움을 줄 수 있는 지표가 될 수 있다.[28] 또 다른 방법으로 모형상에서 치관부위의 마모량을 관찰한 후, 정상의 치관길이와 형태를 고려하여 상실된 수직고경을 예측하는 방법도 있다. 권[18] 등은 한국인의 상,하악 전치부의 평균 길이를 조사하였으며, 이를 이용한 수직고경 결정방법을 제시하였다.

심한 마모와 같이 수직 교합고경을 재구성하는 치료 시작시, 항상 지켜야할 원칙은 재현가능한 참고점으로 하악 위치를 설정하는 것이다. 즉, 교합이 붕괴된 환자에게서 중심위를 설정하는 것은 완전구강회복 치료의 시작이자 가장 중요한 부분이다. 중심위는 악관절 구조에 의해 결정되며, 과두가 관절원판을 개재한 상태에서 관절와의 전상방 위치를 말한다.[29] 중심위를 채득하는 방법은 leaf gauge법, anterior jig법, bimanual manipulation, 연하법 등이 있다.

Lucia[30]는 Duralay resin을 이용한 anterior jig을 이용하면, 근육의 반사작용을 차단하고 중심위를 정확하게 기록할 수 있다고 하였다. 그 후, Woelfel[32], Campos[33] 등도 anterior jig를 사용시 치아의 고유수용 기능이 제거되고, 근육이완이 일어나 하악과두를 중심위로 쉽게 유도할 수 있다고 하였다.

Long[31]은 leaf gauge를 구치가 접촉되지 않을 정도로 전치 사이에 끼워 폐구시키면 환자의 과두가 관절와 내 전상방 부위에 위치된다고 하였다. 그 후, McHorris[34] 와 Williamson[35] 등도 leaf gauge가 하악을 중심위로 유도하는 데 효과가 있다고 보고하였다.

Dawson[36]은 한 손을 이용한 턱끝 유도 방법으로는 정확한 중심위 기록을 할 수 없다고 하였으며, supine position에서 치아사이에 면봉을 개재시켜 근육수축을 deprogram한 후, 양측성조작방법(bimanual manipulation)으로 중심위를 채득할 것을 권유하였다. 최[37] 등은 여러 중심위 채득법을 실험한 결과 leaf gauge, anterior jig, bimanual manipultion이 모두 거의 유사한 재현성을 가졌다고 보고하였다.

술자가 교합이 붕괴된 환자에서, 기능적이고, 심미적인 수직고경을 정하고, 반복재현 가능한 중심위를 채득하였다면, 다음은 적절한 교합평면을 설정해 주어야 한다. 부적절한 교합평면은 고정성 의치에서 편심 운동시에 간섭을 일으킬 수 있고, 가철성 의치에서는 안모나, 의치상의 유지, 교합평형 등에 나쁜 영향을 미칠 수 있다[18]. Dawson[3]은 Broadrick이 Monson의 4인치 구면설에 의거하여 개발한 Broadrick 교합평면 분석판을 이용하여, Spee만곡을 분석하고 적절한 교합



Fig. 1. Intraoral view.

평면을 설정하는 방법을 소개한 바 있다. 이 방법은 일반적으로 4inch의 반경을 사용하여 교합을 분석하되, Spee만곡이 심한 경우는 3과 3/4 inch, 완만한 경우는 5inch의 반경을 적용하는 유동적인 방법이다. Boucher 등은 교합평면의 높이가 구후융기의 1/2 -2/3 범위라고 제시하였고, 이[38] 등은 구후융기에 대한 교합평면의 높이가 3/5이고 소구치와 대구치 부위에서 교합평면에 대해 1mm 내외의 양만큼 하방으로 만곡되는 형태를 보인다고 하였다. 따라서 권[18] 등은 하악 전치의 평균적인 길이를 전방기준점으로, 구후융기에 대한 교합평면의 평균적인 높이를 후방기준점으로 하여 하악 교합평면을 설정하는 방법을 제시하였다.

적절한 전방 및 측방유도는 하악의 측방이나 전방 운동시 구치를 즉시 이개시켜 주는 역할을 하여, 구치를 보호하고, 과두에 가해지는 부하를 줄일 수 있다. 전방유도가 적절하지 못하면, 하악운동시 구치에서 조기접촉이 발생하고 거상근의 과활성화가 발생하여, 악구강계에 과도한



Fig. 2. Radiographic Image.

stress를 유발한다. 따라서 Dawson은 마모된 치열을 수복하는 데 있어서 적절한 전방유도를 형성해주는 것은 치료의 궁극적인 목표이자 치료과정에 꼭 필요한 요소라고 하였다[3]. 권[39] 등은 한국인의 하악 전방운동시 시상과로각과 절치로각에 관한 연구에서 절치로각이 시상과로각보다 5-12도 더 크다고 하였고, Schuyler[40]는 그 값이 5-10도라고 하였으며, Kohno[41] 등은 8.4도라고 주장하였다.

증례 분석 및 치료

1. 병력

상기환자는 55세 남자 환자로 하악 전치부의 마모 및 pulpitis로 인한 치통, 상,하악 구치부 상실로 인한 저작시 불편감, 상,하악 전치부 치아에 대한 심미적 불만족을 주소로 내원하였다. 수 년전 상,하악 구치들을 발거하였으며, 수 일전 발생한 하악 전치부의 sharp pain으로 32,33번 치아를 타 병원에서 근관치료 중이었다.

17,26,27,34,35,37,46,47번 치아의 상실과 하악 치아와 대합되지 않는 상악 소구치 및 대구치는 정출이 발생하여, 교합평면이 reverse curve를 보이고 있었다. 상악 전치부의 광범위한 도재수복물과 이와 대합되는 하악 전치부는 심한 마모를 보였다(Fig. 1).

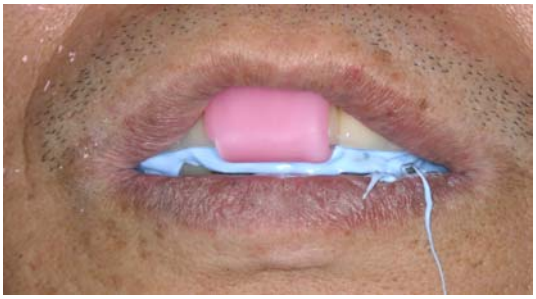

Fig. 3. CR registration with anterior jig.



Fig. 4. Mounting on articulator.

악관절 평가시 야간 이갈이를 제외한 특이소견 없었으며, 방사선학적 검사시 13,16번 치아의 치근단 쪽에 병소로 추정되는 방사선 투과상 및 36번 치아의 furcation에 성인형 치주염으로 인한 방사선 투과상이 관찰되었다(Fig. 2).

임상적으로 16번 치아는 palatal root 및 distal surface을 따라 7-12mm의 deep pocket이 존재하였고, 2급의 동요도를 보였다. 36번 치아는 전반적으로 7-8mm의 deep pocket이 관찰되었고, 임상적 동요도는 없었다.

2. 상,하악 악간관계 기록 및 모형 부착

진단을 위해 anterior jig와 bimaunal manipulation을 이용하여 중심위 기록을 채득하고, 안궁이전하여 교합기에 모형을 mounting하였다(Fig. 3, 4). 전방 check bite를 채득하여 시상과로 각을 결정하고, Hanau 공식(측방과로각 = 시상과로각/8 + 12)을 이용하여 측방과로각을 구하고, 교합기에 설정하였다.

3. 수직 고경 결정

상,하악 다수의 구치부 상실과 최근에 진행된 잔존치아의 광범위하고 심한 마모로 보아 교합고경의 소실가능성이 크다는 것을 예측할 수 있었다.

안정시 악간 공극(freeway space) 평가시 5mm로 약간 증가된 상태였으며, 상,하악 절치의 치은연간 거리도 15mm로 전치부의 임상적 치관길이에 대한 통계[18]에서 나온 평균적인 길이보다 작았다. 안모계측이나 심미성에는 특이한 점이 없었다. 따라서 이런 요소를 종합하였을 때, 수직고경의 감소는 있었지만 미미한 정도로 진단되었다. 따라서 교합기 상에서 심미적이고 기능적인 보철 수복 공간을 평가하여, incisal pin 기준으로 2mm의 수직고경 거상을 결정하였다.

4. 치료계획

1) Patient education
2) Simple extraction on #16, 36
3) Periodontal treatment
4) Endodontic treatment on #13
3) Provisional restoration
   (Bite raising)
4) Implantation
5) Provisional restoration
   (Full mouth)
6) Full mouth rehabilitation with final restoration



Fig. 5. Occlusal plane of mandible.

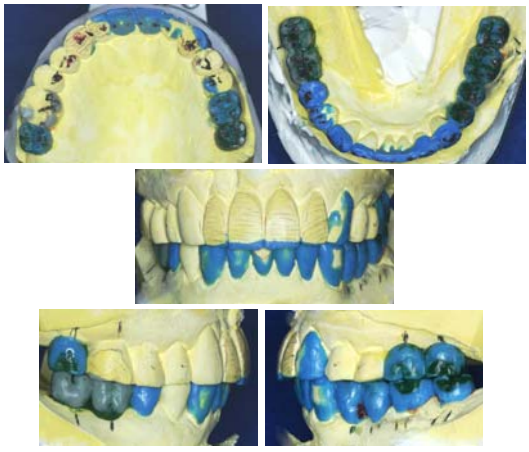

Fig. 7. Diagnostic wax-up.

5. Diagnostic wax-up

1) 하악의 교합평면 설정 : 하악 절치의 평균적인 치관길이(9mm)를 전방 기준점으로 하고, 구후융기의 2/3 높이를 후방기준점으로 하여 하악 교합평면을 설정하였다[18](Fig. 5).

2) 절치로 각 설정 : 이미 채득된 좌, 우 시상과로각(좌측:30도, 우측:35도)의 평균값에 절치로각과 시상과로각의 평균적인 차이값인 8도를 더해 절치로 각(40도)을 설정하였다[41](Fig. 6).

3) 설정된 하악 교합면과 절치로 각에 맞도록 나머지 치아의 교합면을 형성하고, 교합기 상에서 하악의 전방 및 측방운동시 구치가 이개(1-2mm)될 수 있도록 최종 수정하였다(Fig .7).



Fig. 6. Incisal guide angle.

6. Preprosthetic treatment

치주적으로 예후가 불량한 16, 36번 치아는 발거하였고, 나머지 잔존치는 치주소파술 및 치근활택술을 시행하였다. 치근단 농양이 있는 13번 치아는 근관치료 하였다.

7. 임시수복물 제작-1

잔존 지대치를 삭제하고, plastic template를 이용하여 이미 정한 수직고경 및 교합평면에 맞게 임시 수복물을 제작하였다.

8. Implantation

16, 17, 26, 27, 34, 35, 36, 37, 46, 47번 부위에 총 10개의 임플란트를 식립하였다(Fig. 8).

9. 임시수복물 제작-2

임플란트 식립 2개월 후, 전악의 임시수복물을 제작하여 구강내 장착하였다(Fig. 9). 임시수복물은 최종수복에 가깝게 제작하였으며 중심위에서 모든 치아의 균등한 접촉을 확인하였다



Fig. 8. Implantation.



Fig. 10. Provisional restoration – CO.

(Fig. 10). 전방 운동시에는 균일한 전치유도 및 구치이개를, 측방 운동시에는 좌, 우측 모두 견치 유도를 확인하였다(Fig. 11,12).

수직고경을 변경한 보철수복시 과두가 편안한 위치로 remodeling되는 충분한 시간을 부여하기 위해 임시수복물을 6주 동안 사용하였다[28,46].

10. 최종인상 채득

환자는 임시수복물을 사용하는 6주 동안 만족할 만한 적응을 보여, 지대치를 최종 삭제하



Fig. 9. Provisional restoration.



Fig. 11. Provisional restoration – Anterior guidance.



a. 좌측방운동 b. 우측방운동

Fig. 12. Provisional restoration – Lateral guidance.

고 임플란트에는 인상용 coping을 연결한 후, 인상을 채득하였다(Fig. 13).



Fig. 13. Final impression.



Fig. 14. Implant bite jig.

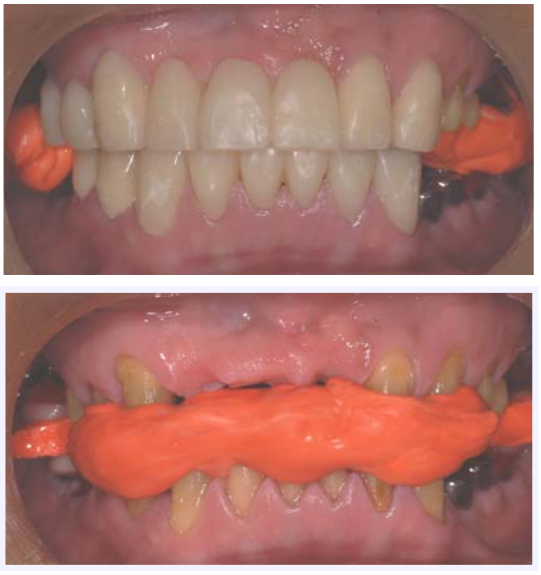

Fig. 15. Inter-occlusal registration.



Fig. 16. Face-bow transfer.

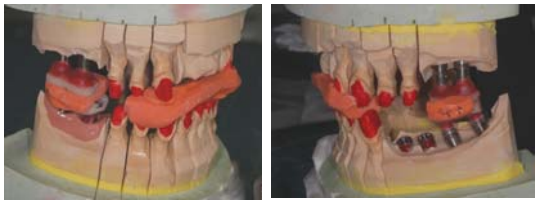

Fig. 17. Mounting on articulator.

11. 악간관계 채득

구치부에는 임플란트 bite jig를 제작하여 임플란트에 장착하였다(Fig. 14). 임시수복물을 장착한 상태에서 중심위시 전치부에 균일한 접촉을 하고 있었기 때문에, 전치부 임시수복물을 전방 정지점으로 하여 중심위 악간 관계를 채득하였다(Fig. 15).

12. 안궁 이전 및 교합기 거상

안궁 이전을 통해 주모형을 반조절성 교합기에 장착하였다(Fig. 16, 17).

13. Customized incisal guide table 제작

임시수복물에 인기되어 있는 전방 및측방유도를 채득하기 위해 임시수복물 모형을 cross-mounting하여 교합기에 거상하고, customized incisal guide table을 제작하였다(Fig. 18).



Fig. 18. Customized incisal guide table.

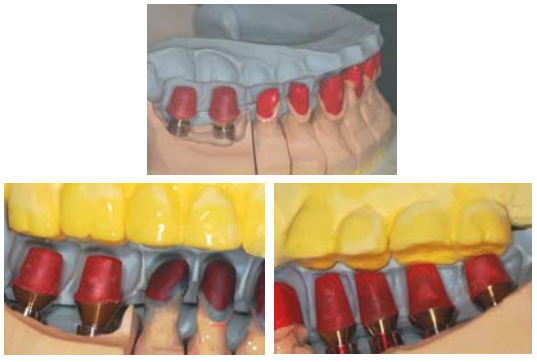

Fig. 19. Putty index.



Fig. 21. Metal coping.

14. Wax-up

Cross-mouning과 putty index를 통해, 임시수복물의 교합면과 contour, 교합평면 등을 최종 수복물에 이전할 수 있었다(Fig. 19). 상, 하악을 각각 완성한 후, 서로 대합하여 세밀하게 조정하였다(Fig. 20). 상실 치아가 있는 상악 전치부 6uit 교의치와 임플란트를 제외하고는 모두 단관으로 제작하였다.



Fig. 20. Full-contour wax-up.



Fig. 22. Final restoration.

15. Metal coping

주조된 metal coping을 구강내 시적하여 내면 적합성을 확인하였다(Fig. 21).

16. 최종 수복물 완성

환자에게 야간 이갈이 습관이 있어, 구치부 교합면은 모두 금속교합면으로 제작하였다(Fig. 22).



Fig. 23. Try-in final restoration.



Fig. 24. Occlusal adjustment - CO.



Fig. 25. Occlusal adjustment - Anterior guidance.



a. 좌측방 운동 b.우측방 운동

Fig. 26. Occlusal adjustment - Lateral guidance.

완성된 최종 수복물을 구강내 시적 후, 인접면 접촉을 조정하였다(Fig. 23).

17. 최종수복물의 교합조정

상호 보호 교합에 맞게 중심위 및 전방, 측방 운동시 교합을 확인 및 조정하였다(Fig. 24, 25, 26). Wood[43]는 중심위로 전악 수복하여도 다시 중심교합위가 형성되므로 계속적인 교합조정이 필요하다고 하였다. 따라서 1개월간 매주 내원하여 미세한 교합조정을 시행하였으며, 추후 3개월마다 내원하여 교합의 안정성을 확인하였다.

18. Night guard splint 장착

완전한 교합조정이 이루어지기 전까지 교합



Fig. 27. Night-time occlusal splint.



Fig. 28. Follow up check : 6-mouth later.

부조화에 따른 도재의 파절과 야간의 이갈이 방지를 위해 수면 중 splint 장착을 권유하였다 (Fig. 27).

19. Follow-up check

최종 수복물 장착 6개월 후에도 양호한 구강 상태를 보이며, 환자는 기능적, 심미적으로 매우 만족해하였다(Fig. 28). 이후에도 지속적인 유지 관리가 필요할 것으로 사료된다.

고 찰

본 증례의 경우는 구치부가 상실되어 대합치가 정출되고, 잔존치에 마모가 심하다는 문제를 가지고 있다. 따라서, 이 환자는 구치부 상실로 인하여 하악이 전방이동 및 전치부 저작이 발생하였고, 그로 인해 전치부에 과도한 교합력 발생 및 병적인 마모가 진행된 것으로 판단되었다. 이런 경우, 불안정한 하악위 및 수직고경의 소실 가능성이 있다고 생각되며, 적절한 수평악관관계를 설정하고 수직고경의 상실여부에 따른 치료계획이 필요하다.

수직고경의 변화에 대해서는 학자들간 이견이 있지만, 술자가 임의로 수직고경을 증가시킨다 하더라도 변화된 수직고경이 환자가 적응할 수 있는 범위 내에 있고, 최종적인 보철 전, 장기간에 걸친 평가가 선행된다면, 술자가 치아의 보호나 보철치료의 편의성을 위해 임의적으로 수직고경을 증가시킬 수 있다고 하였다[18,24]. 수직고경의 상실여부 및 적절한 수직고경을 결정하는 방법은 다양하게 제시되어 왔다[3,18,19,25-28]. 본 증례의 경우, 안정시 악간공극 및 전치부의 마모량, 안모계측, 심미성, 구치부 지지의 상실여부 등을 분석하여 수직 고경의 미미한 감소가 있다고 판단하였다. 따라서 보철수복의 편의성을 위해 최소한의 수직고경을 증가시키기로 하고, 치료 계획을 설정하였다.

수직고경을 재구성하는 치료를 할 때, 수평적 하악위치의 참고점으로 중심위가 널리 사용되어 왔다. 중심위는 치열이 아닌 악관절 구조에 의해 결정되며, 하악이 해부학적, 생리적으로 안정을 이룬 상태이다. 여러 학자들은 중심위가 한점이 아니라 근신경계의 생리적 현상에 의해 결정되는 기능적인 범위라고 하였으며[43,44,33], 현재 중심위는 치료를 위한 기준점으로서 환자가 불편없이 반복재현가능한 위치로 받아들여지고 있다[45]. 본 증례의 경우, 수평적 악간관계를 채득하는 다양한 방법 중, anterior jig와 bimanual manipulation을 이용하여 중심위를 채득하였고, 이로 인해 안정적인 교합을 부여할 수 있는 수복물을 제작할 수 있었다. 또한, 설정된 수직고

경이 안정적으로 유지될 수 있도록 적절한 교합평면 및 하악의 전방 및 측방유도를 형성하였다. 환자 고유의 시상과로각보다 크게 설정된 절치로각을 가진 임시수복물을 환자에게 수 주간 사용하게 하고, 추후 환자가 편안해하는 임시수복물의 절치로각을 customized incisal guide table을 통하여 최종수복물에 옮김으로써 적절한 전방 유도를 형성시켜 줄 수 있었다.

결 론

구치부 상실로 인하여 심하게 마모된 잔존치열에서 술자가 인위적으로 수직고경을 증가시킨다 하더라도, 그 양이 제한적이고 전 치열에서 교합안정성이 부여되며 적절한 교합평면 및 전방유도가 형성된다면, 좋은 예후를 보일 것이라고 사료된다.

참 고 문 헌

1. 정재현, 최민호, 박영록. 심한 교모증 환자에서의 진단 및 치료계획 수립. 대한치과턱관기능교합학회지 2003;19:240-245.
2. Rosental SF, Land MF, Fujimoto J. Comtemporary fixed prosthodontics 4th. Elsevier; 2008.
3. Dawson PE. Evaluation, diagnosis and treatment of occlusal problems 2nd ed. St. Louis; Mosby 1989.
4. Rugh JD, Drago CJ. Vertical dimension : A study of clinical rest position and jaw muscle activity. J Prosthet Dent 1981;45:670-675.
5. Ramfjord SP, Blankenship J. Increased occlusal vertical dimension in adult monkeys. J Prosthet Dent 1981;45(1):74-83.
6. Olsen, ES. A radiographic study of variations in the physiologic rest position of the mandible in seventy edentulous individuals. abstract, J Dent Res 1951;30:517.
7. Dombrady, L. Investigation into the transient instability of the rest position. J Prosthet Dent 1966;16:479-490.
8. Atwood, DA. A cephalometric study of the clinical rest position of the mandible. Part Ⅲ. J Prosthet Dent 1958;8:698-708.
9. Sheppard IM, Sheppard SM. Vertical dimension measurements. J Prosthet Dent 1975;34:269-277.
10. Tallgren A. Changes in adult face height due to aging, wear and loss of teeth and prosthetic treatment. A roentgen cephalometric study mainly on Finnish women. Acta Odontal Scan 1957;15:1-112.
11. Tallgen A. The reduction in face height of edentulous in partially edentulous subjects during long-term denture wear, a longitudinal roentgenographic cephalometric study. Acta Odontal Scan 1966;24:195-239.
12. Swerdlow H. Roentgenocephalometric study of vertical dimension changes in immediate denture patient. J Prosthet Dent 1964;14:635-650.
13. Atwood DA. A cephalometric study of the clinical rest position of the mandible. Part Ⅱ. J Prosthet Dent 1957;8:544-552.
14. Cohen S. A cephalometric study of rest position in edentulous persons : Influence of variations in head position. J Prosthet Dent 1957;7:467-472.
15. 김남중, 이성복, 최대균, 박남수. 교합고경의 인위적인 증가에 따른 저작계의 반응에 관한 연구. 대한치과의사학회지 1995;33(4).
16. Waerhaug J, Hansen ER. Periodontal changes incident to prolonged occlusal overload in monkeys. Acta Odontal Scan 1966;24:91-104.
17. Carlsson GE, Ingervall B, Kocak G. Effect of increasing vertical dimension on the masticatory system in subjects with natural teeth. J Prosthet Dent 1979;41:284-289.
18. 권긍록. 교합고경이 붕괴된 환자의 보철치료. 대한치과턱관절기능교합학회지 2004;20:169-181.
19. Pleasure MA. Correct vertical dimension and freeway space. J Am Dent Assoc 1951;43:160-163.
20. McGee GF. Use of facial measurements in determining vertical dimension. J Am Dent Assoc 1947;35:342-350.
21. Thomson JR. The rest position of the mandible and its significance to dental science. J Am Dent Assoc 1946;33:151-180.
22. Niswonger ME. The rest position of the mandible and centric relation. J Am Dent Assoc 1934;21:1572-1582.
23. Mack MR. Vertical dimension : A dynamic concept based on facial form and oropharyngeal function. J Prosthet Dent 1991;66:478-485.
24. 황두연, 양자호. 수직고경의 회복에 대한 문헌적 고찰.

대한치과보철학회지 1997;35:211-220.
25. Silverman MM. The speaking method in measuring vertical dimension. J Prosthet Dent 1964;14(4):635-650.
26. Pound E. The vertical dimension of speech : the pilot of occlusion. J Calif Dent Assoc 1978;6(2):42-47.
27. Shanahan TEJ. Physiologic vertical dimension and centric relation. J Prosthet Dent 1956;6:741-747.
28. Turner KA, Missirlian DM. Restoration of the extremely worn dentition. J Prosthet Dent 1984;4:467-474.
29. The glossary of prosthodontics terms. J Prosthet Dent 2005;94(1):10-92
30. Lucia VO. A technique for recording centric relation. J Prosthet Dent 1964;14(3):492-505.
31. Long JH. Locating centric relation with a leaf gauge. J Prosthet Dent 1973;29(6):608-610.
32. Woelfel JB. New device for accurately recording centric relation. J Prosthet Dent 1986;56(6):716-727.
33. Campos AA, Nathanson D, Rose L. Reproducibility and condylar position of a physiologic maxillomandibular centric relation in upright and supine body position. J Prosthet Dent 1996;76(3):282-287.
34. McHorris WH. Centric relation. J Gnathology 1986;5: 5-21.
35. Williamson EH, Steinke RM, Morse PK, Swift TR. Centric relation : A comparison of muscle determined position and operator guidance. Am J Ortho 1980;77:133-145.
36. Dawson PE. Centric relation. Its effect on occluso-muscle harmony. Dent Clin North Am 1979;23(2):169-180.
37. 최진웅, 최대균, 박남수, 최부병. 하악 중심위 유도방법에 따른 하악위의 재현성 및 변위량에 관한 비교연구. 대한치과보철학회지 1988;26.
38. 이승정, 최대균. 한국 성인유치악자 하악치열궁의 교합평면에 관한 연구. 경희치대 논문집 1987.
39. 권긍록, 우이형, 최대균. 정상 한국인의 하악 전방운동시 시상과로각과 절치로각에 관한 연구. 대한치과보철학회지 1987;27.
40. Schuyler CH. The function and importance of incisal guidance in oral rehabilitation. J Prosthet Dent 1963;13: 1011-1030.
41. Kohno S, Masanori Nakano. The measurement development of anterior guidance. J Prosthet Dent 1987;57:620-625.
42. Wood GN. Centric relation and the treatment position in rehabilitating occlusions: A physiologic approach. Part Ⅱ: The treatment position. J Prosthet Dent 1988;61(1):15-18.
43. Hobo S, Iwata T. Reproducibility of mandibular centricity in three dimensions. J Prosthet Dent 1985;53:649-654.
44. Weinberg LA. The role of muscle deconditioning for occlusal corrective procedures. J Proshet Dent 1991;66: 250-255.
45. 최미라. 심하게 마모된 치열의 보철수복. 대한턱관절기능교합학회지 2009;25:335-345.
46. Brown KE. Reconstruction considerations for severe dental attrition. J Prosthet Dent 1980;44:384-388.

Full Mouth Rehabilitation in a Patient with Severely Worn Dentition

Jae-Min Seo

Department of Prosthodontics, School of Dentistry,
Chonbuk National University

Inadequate or unstable posterior support cause extrusion of antagonistic teeth and overloading of remaining teeth. Extrusion of antagonistic teeth result in collapsed occlusal plane and decreased prosthetic space. Also, overloading of remaining teeth increase occlusal wear or anterior extrusion of anterior teeth, which is resulting in loss of anterior guidance, disharmony of occlusion and decreased prosthetic space.

In this case, careful evaluation of OVD(occlusal vertical dimension) is the general first trial to regain appropriate function and esthetics. Simultaneously, adequate anterior guidance and harmonious occlusal plane should be established in the repeatable reference position of the mandible.

We report this case because severely worn dentition achieved functional and esthetic results from full mouth rehabilitation with increased vertical dimension and use of centric relation.

Key words : full mouth rehabilitation, vertical dimension

전화번호, 팩스번호 확인부탁드립니다.

Correspondence to : Jae-Min Seo
Dept. of Prosthodontics, School of Dentistry, Chonbuk National University 664-14 Dukjin-Dong, Dukjin-Gu, Jeonju, 561-756, Korea
E-mail: dentsjm@hanmail.net
Received : September 12, 2010, Last Revision : November 14, 2010, Accepted : December 25, 2010