양성 종양과 유사한 형태를 가진 발육성 타액선 골결손

[1]경북대학교 치의학전문대학원 구강악안면방사선학교실, [2]치주과학교실, [3]구강내과학교실

안서영[1] · 김용건[2] · 정재광[3]

50세 여자 환자와 남자 환자가 파노라마 방사선사진에서 우연히 발견된 무증상의 하악 구치부의 방사선투과성 병소로 인해 의뢰되었다. 임상검사에서 특이할 만한 소견은 발견되지 않았다. 파노라마 방사선사진에서 각각 우측과 좌측 하악 구치부에서 경계가 비교적 명확하며, 과골성 변연을 수반하지 않는 원형의 방사선투과성 병소가 관찰되었다. 병소 내부는 다방성의 양상이었으며, 또한 병소 부위를 주행하는 하악관의 불연속성 소견이 관찰되었다. 이에 양성 종양을 배제하기 위해서 조영증강 전산화단층사진을 촬영하였다. 전산화단층사진의 축상면에서 불규칙한 경계를 가지는 명확한 설측 함요부가 관찰되었으며, 내부는 지방 및 일부 악하선 조직으로 채워져 있었으나 다른 질환을 의심할 만한 연조직 종괴는 관찰되지 않았다. 최종적으로 비전형적 형태의 발육성 타액선 골결손으로 진단하였으며, 이 중 한 증례에서, 4개월 후의 재검사시 촬영한 파노라마 방사선사진에서 뚜렷한 변화가 관찰되지 않았다. 본 증례들과 같은 비전형적 발육성 타액선 골결손을 다른 질환과 감별하기 위해서는 단면 및 내부 구조물에 대한 보다 정확한 평가가 이루어져야 하므로 일반방사선사진뿐만 아니라 전산화단층영상 또는 자기공명영상이 추가적으로 필요하리라 생각된다.

주요어: 발육성 타액선 골결손, 전산화단층촬영, 파노라마 방사선사진

(**구강회복응용과학지** 2012:28(3):301~307)

서 론

발육성 타액선 골결손은 1942년 Stafne에 의하여 처음으로 35예가 보고 되었으며 하악체 후방부의 설측에서 나타나는 경계가 명확한 함요부를 일컫는다.[1)]주로 제1 대구치와 하악각 사이, 하악관과 하악 하연 사이에 발생하며 균질성의 원형 또는 타원형으로 경계가 명확한 과골성 변연을 가진다. 발육성 타액선 골결손으로 인한 임상 증상은 없으며, 촉진이 불가능하기 때문에 다른 질환을 위해 촬영된 방사선사진에서 우연히 발견된다. 주로 40-50대의 남성에서 발견되며, 크기는 1-3 cm 정도로 다양하다.[2-4)]발육성 타액선 골결손은 골결손(defects), 강(cavities), 또는 낭(cysts) 군에 속하며, 이장 상피가 없기 때문에 위낭 (pseudocysts)으로 분류된다.[5)]문헌에 따라 Stafne bone cyst, Stafne bone cavity, static bone cavity, latent bone cyst, developmental bone defect

교신저자: **정재광**
경북대학교 치의학전문대학원 구강내과학교실,
대구광역시 중구 달구벌대로 2177번지, 700-412, 대한민국.
Tel: + 82-53-600-7311, Fax: + 82-53-426-2195, E-mail: widenmy@knu.ac.kr
원고접수일: 2012년 08월 05일, 원고수정일: 2012년 08월 21일, 원고채택일: 2012년 09월 25일

of the mandible, lingual mandibular salivary gland depression, aberrant salivary gland defect, lingual cortical mandibular bone defect, mandibular embryonic defect, submandibular salivary gland inclusion 및 developmental salivary gland defect 등 다양하게 명명되어 왔다.[6] 발육성 타액선 골결손은 전형적인 발생 위치와 진성 낭에 비해 특징적으로 두꺼운 과골성 변연으로 인해 대체로 하악 측사위 방사선사진이나 파노라마 방사선사진과 같은 일반 방사선사진만으로도 진단이 가능하다.[7] 그러나 위치, 크기 또는 외형이 일반적이지 않은 경우에는 정확한 감별진단을 위해 일반단층촬영, 콘빔형전산화단층촬영, 전산화단층촬영 및 자기공명영상 등이 추가로 필요하며 경우에 따라서는 조직생검과 같은 외과적 확인이 필요하다.[4,8-11]

전형적인 과골성 변연을 보이지 않고, 불규칙한 경계를 가지고 있으며 또한 잔존 하악골의 골수강과 겹쳐짐으로 인해 양성 종양과 유사하게 보인 비전형적인 발육성 타액선 골결손의 증례들에 대해 보고하고자 한다.

증례 보고

증례 1

50세의 여자 환자가 일반 치과치료를 위해 타 치과의원을 내원하였으며, 파노라마 방사선사진에서 좌측 하악체 후방부의 방사선투과성 병소가 발견되어 의뢰되었다. 임상적으로 특이할 만한 증상은 없었으며, 파노라마 방사선사진(Orthopantomograph OP 100D, Instrumentarium Imaging, Tuusula, Finland)에서 좌측 하악체 후방에 타원형의 방사선투과성 병소가 관찰되었다. 병소의 경계는 비교적 명확하였으나 피질골성 변연은 관찰되지 않았고, 내부는 벌집모양의 다방성으로 관찰되었다(Fig. 1). 파노라마 방사선사진상에서 관찰된 병소의 경계 및 내부 양상의 특징으로 인해 양성 종양 또는 골섬유성 질환을 의심하였고, 정확한 진단을 위해 전산화단층촬영(Lightspeed Ultra, GE Healthcare, Milwaukee, WI)을 실시하였다. 병소 중앙부의 체축면 상에서 설측 피질골의 깊은 함요가 관찰되었으며, 함요 내부는 지방조직이 함입되어 있었다(Fig. 2). 함요부의 경계는 불규칙하였으며, 피질골성 경계는



Fig. 1. Panoramic radiograph shows a well defined, multilocular radiolucency without a sclerotic margin on the right mandibular posterior body area.

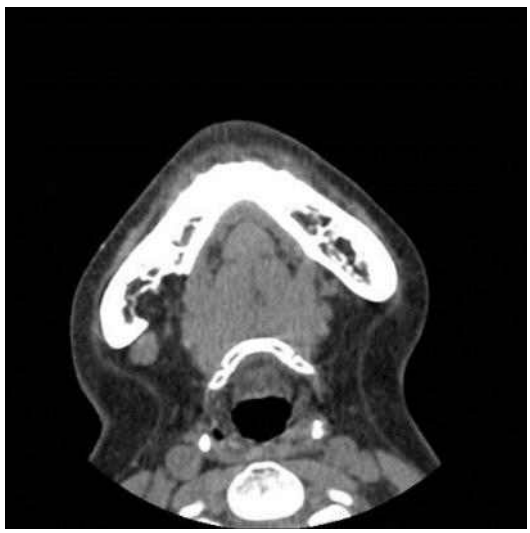

Fig. 2. Contrast enhanced CT (axial view) scan shows a lingual depression filled with fat tissue on the right mandibular posterior body area.

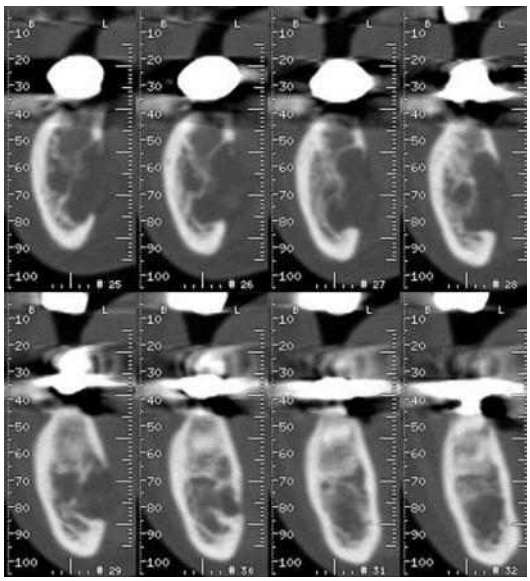

Fig. 3. Reformatted cross-sectional views show a well defined lingual depression with irregular border and large bone marrow space on the remained mandible.

관찰되지 않았다(Fig. 3, 4). 파노라마 모드로 재구성한 영상에서는 하악관의 불연속성이 관찰되었으며(Fig. 5), 하악관이 함요부 내부를 주행하고 있는 것으로 생각되었다. 임상 및 방사선학적 검사를 통해 발육성 타액선 골결손으로 진단하였고, 4개월 후 재촬영한 파노라마 방사선사진에서 별다른 변화가 관찰되지 않았다(Fig. 6).

증례 2

250세의 남자 환자가 일반 치과치료를 위해 내원하였으며 파노라마 방사선사진에서 우측 하악체 후방부에서 방사선투과성 병소가 발견되어 의뢰되었다. 임상적으로 특이할 만한 증상은 없었으며, 파노라마 방사선사진(Orthopantomograph OP 100D, Instrumentarium Imaging, Tuusula, Finland) 촬영 결과 우측 하악체 후방에서 타원형의 방사선투과성 병소가 관찰되었다. 병소의 경계는 비교적 명확하였고 상방으로 부분적인 피질골성 변연이 관찰되었으며, 내부는 다방성으

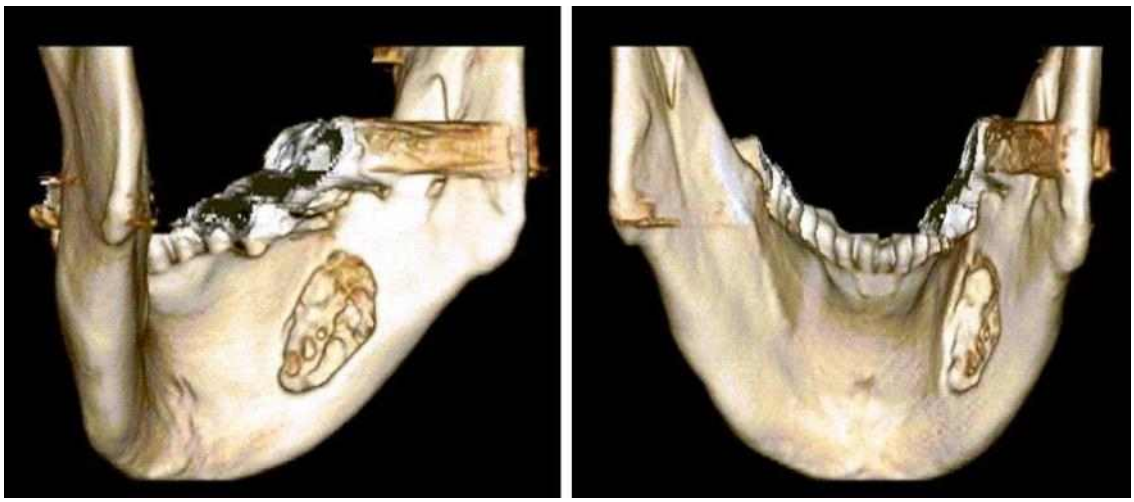

Fig. 4. 3D CT scans show a irregular lingual depression on the right mandibular posterior body area.

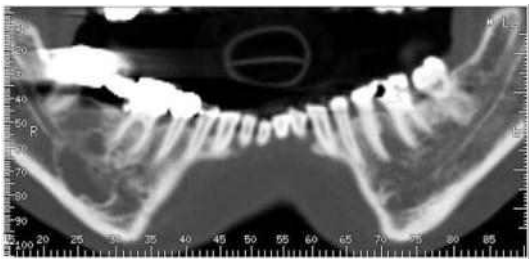

Fig. 5. Reformatted panoramic views show the discontinuity of the Rt. mandibular canal.

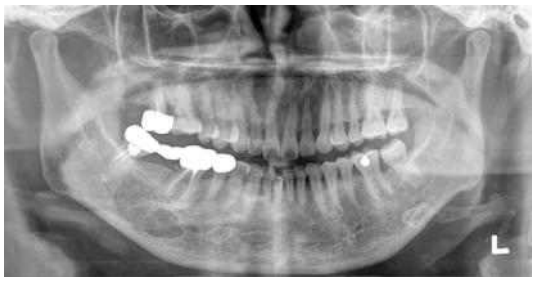

Fig. 6. Panoramic radiograph taken after 4 months shows no change compared with previous one.



Fig. 7. Panoramic radiograph shows a moderately defined, multilocular radiolucency with a partially sclerotic margin on the left mandibular posterior body area.

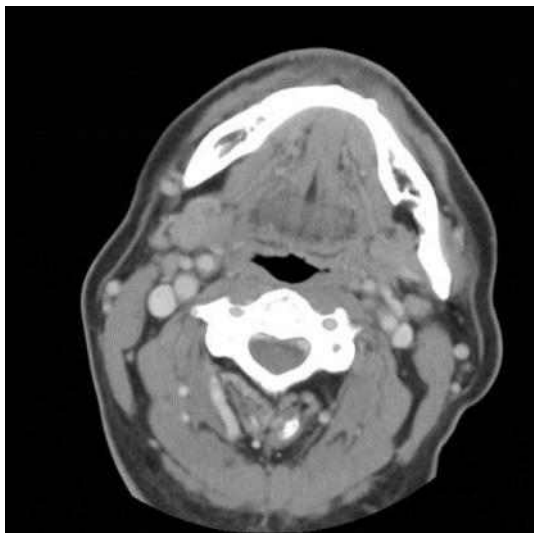

Fig. 8. Contrast enhanced CT (axial view) scan shows a lingual depression on the left mandibular posterior area. It is filled anteriorly with fat tissue and posteriorly with the submandibular gland.

로 의심되었다(Fig. 7). 파노라마 방상선사진상에서 관찰된 병소의 경계 및 내부 양상의 특징으로 인해 양성 종양 또는 골섬유성 질환을 의심하였고, 병소의 위치적인 특징으로 인해 발육성 타액선 골결손도 고려하였다. 보다 정확한 감별 진단을 위해 전산화단층촬영(Lightspeed Ultra, GE Healthcare, Milwaukee, WI)을 추가적으로 실시하였다. 전산화단층의 체축면상에서 병소 설측 중앙부에서 불규칙한 경계를 보이는 깊은 함요가 관찰되었으며, 병소 내부는 지방조직이 함입되어 있었고, 병소 후방 부위에서는 악하선의 부분적인 함입도 관찰되었다(Fig. 8). 전산화단층촬영에서 확인된 내부 구조물의 특성과 위치적인 특징으로 인해 최종적으로 발육성 타액선 골결손으로 진단하였으며 향후 주기적인 관찰을 하기로 하였다.

고 찰

대부분의 전형적인 발육성 타액선 골결손은 특징적인 위치와 양상으로 일반방사선사진으로 쉽게 진단이 가능하며, 결손부의 내부는 주로 타액선, 결합조직, 림프조직, 지방, 근육, 혈관 등이 차지하고 있고, 가끔 다형선종이 관찰되기도 한다.[11,12]주로 하악각 근처의 설측에서 관찰되며, 드물게 하악 전방부의 설측, 하악지의 설측[13] 및 협측[14]에서도 발견된다. 비전형적인 위치,[3,15]병소의 분엽화,[8]불완전한 피질골화 등과 같은 비전형적인 양상을 가진 경우에는 감별 진단을 위해 일반 방사선사진 외에 추가적인 검사가 필요하다.[16]감별이 필요한 질환들로는 단순골낭, 치근단낭, 함치성낭, 치성각화낭, 비골화성섬유종(nonossifying fibroma), 법랑모세포종 등과 같은 방사성투과성 병소들이 포함된다.[6]하악설측 피질골의 함요로 나타나는 발육성 타액선 골결손과 다른 골내 병소의 감별을 위해 골의 함요 부위를 보다 정확하게 평가할 수 있는 일반 단층방사선영상, 콘빔전산화단층영상, 전산화단층영상 및 자기공명영상 등이 필요할 수 있다. 전산화단층영상과 자기공명영상은 인접 연조직과의 관계 및 내부 연조직의 특징을 평가할 수 있는 반면 일반단층방사선영상 및 콘빔전산화단층영상에서는 내부 연조직을 관찰할 수 없는 한계가 있다.[10,16]때론 타액선조영술을 시행하여 타액선관 또는 타액선의 실질조직의 일부가 함요부에서 관찰되는지를 확인할 수 있지만 발육성 타액선 골결손에서 타액선이 함요부에서 관찰되지 않는 경우가 종종 보고되고 있으므로 이를 통해 확진할 수는 없는 단점이 있다.[8,16]이번 증례들에서도 파노라마 방사선사진에서 골 결손부 경계의 불완전한 피질골화, 불규칙한 경계부 및 다방성의 내부 양상과 같은 비전형적인 특징을 가지고 있었다. 따라서 양성 종양과의 감별을 위해 전산화단층촬영상의 추가적인 촬영이 필요하였다. 전산화단층영상을 통해 병소의 내부 양상이 다방성의 형태를 가지지 않음을 확인하였는데 불규칙한 경계부와 파노라마 방사선사진에서 함요부 협측의 잔존 하악골의 골수강이 겹쳐져서 다방성으로 나타났던 것으로 추정된다. 뿐만 아니라 전산화단층영상에서 함요부의 대부분이 지방으로 구성되어 있었고 일부 악하선이 함입되어 있었으며, 다른 질환을 의심할 만한 연조직 종괴는 관찰되지 않았다. 결론적으로 전산화단층촬영을 통해 설측의 함요부의 양상을 정확하게 관찰할 수 있었고, 골내 병소인 낭종 및 양성 종양과의 감별진단이 가능하였으며 최종적으로 발육성 타액선 골결손으로 진단할 수 있었다. 이러한 비관혈적 진단에 의해 환자는 불필요한 외과적 검사와 이에 따른 합병증의 가능성을 피할 수 있었다. 발육성 타액선 골결손은 병적인 상태가 아니라 해부학적 정상변이기 때문에 외과적 수술과 같은 특별한 치료가 필요하지 않으며, 대신 3~6개월 후의 재검사가 필요하다.[2,17]이번 증례에서도 4개월 후에 재검사를 실시하였으며 재검사에서도 비정상적인 변화가 관찰되지 않았다.

발육성 타액선 골결손의 발생기전은 아직 명확히 밝혀지지 않았으나 현재까지 선천적인 골결손,[1]하악 설측 피질골의 허혈(ischemia)[18]및 타액선의 압력[19] 등과 같은 여러 가지 이론들이 제기되고 있다. 하지만 발육성 타액선 골결손의 호발연령이 40-50대이며 20대 이전에는 거의 발생하지 않는 점을 감안할 때 선천적 골결손이라는 견해에 대해서는 반박의 여지가 충분히 있다. 또한 발육성 타액선 골결손이 악하선, 설하선 및 이하선 부위에서 보고되고 있으므로 대체로 타액선의 발육에 의해 발생한 압력과 연관이 있을 것으로 생각되나, 함요부 내부에 타액선이 관찰되지 않는 경우도 간혹 있어서 타액선의 압력과 골결손의 관계는 아직 명확하지 않다. 이번 증례들에서도 함요부 내에 타액선 조직이 관찰되지 않거나 일부만이 관찰되었으며, 하치조 신경관이 함요부 내로 주행한 것으로 보아 타액선의 압력에 의한 발생가능성은 어느 정도 배제할 수 있었으나 향후 발육성 타액선 골 결손의 병태생리학적 기전에 대한 지속적인 연구가 필요할 것으

로 생각된다.

결 론

위에서 보고된 증례들과 같은 비전형적인 발육성 타액선 골결손을 다른 질환과 감별진단하기 위해서는 단면 및 내부 구조물의 평가가 중요하며, 이를 위해 일반방사선사진 뿐만 아니라 추가적인 전산화단층영상 또는 자기공명영상이 매우 유용할 것으로 생각된다.

연구비 지원

이 논문은 2012학년도 경북대학교 학술연구비에 의하여 연구되었음.

참 고 문 헌

1. Stafne EC. Bone cavities situated near the angle of the mandible, J Am Dent Assoc 1942;29:1969-1972.
2. Buchner A, Carpenter WM, Merrell PW, Leider AS. Anterior lingual mandibular salivary gland defect. Evaluation of twenty-four cases. Oral Surg Oral Med Oral Pathol 1991;71:131-136.
3. Thomas LP, Abramovitch K. Case report. Diagnosis and management of an anterior lingual mandibular salivary gland defect. Dentomaxillofac Radiol 1996;25:207-210.
4. de Courten A, Kuffer R, Samson J, Lombardi T. Anterior lingual mandibular salivary gland defect (Stafne defect) presenting as a residual cyst. Oral Surg Oral Med Oral Pathol Oral Radiol Endod 2002;94:460-464.
5. Philipsen HP, Takata T, Reichart PA, Sato S, Suei Y. Lingual and buccal mandibular bone depressions: a review based on 583 cases from a world-wide literature survey, including 69 new cases from Japan. Dentomaxillofac Radiol 2002;31:281-290.
6. Han JW, Choi HM. Developmental salivary gland defect with extra-osseous course of the inferior alveolar nerve. Korean J Oral Maxillofac Radiol 2004;34:171-174.
7. Scholl RJ, Kellett HM, Neumann DP, Lurie AG. Cysts and cystic lesions of the mandible: clinical and radiologic-histopathologic review. Radiographics 1999;19:1107-1124.
8. Prapanpoch S, Langlais RP. Lingual cortical defect of the mandible: an unusual presentation and tomographic diagnosis. Dentomaxillofac Radiol 1994;23: 234-237.
9. Reuter I. An unusual case of Stafne bone cavity with extra-osseous course of the mandibular neurovascular bundle. Dentomaxillofac Radiol 1998;27:189-191.
10. Li B, Long X, Cheng Y, Wang S. Cone beam CT sialography of Stafne bone cavity. Dentomaxillofac Radiol 2011;40:519-523.
11. Chen CY, Ohba T. An analysis of radiological findings of Stafne's idiopathic bone cavity. Dentomaxillofac Radiol 1981;10:18-23.
12. Kim HK, Kim JS, Kim JD. Developmental salivary gland defect : Literatures review and case analysis of 12 cases. Korean J Oral Maxillofac Radiol 2006;36: 81-88.
13. Wolf J. Bone defects in mandibular ramus resembling developmental bone cavity (Stafne). Proc Finn Dent Soc 1985;81:215-221.
14. Barker GR. A radiolucency of the ascending ramus of the mandible associated with invested parotid salivary gland material and analogous with a Stafne bone cavity. Br J Oral Maxillofac Surg 1988;26:81-84.
15. Queiroz LM, Rocha RS, de Medeiros KB, da Silveira EJ, Lins RD. Anterior bilateral presentation of Stafne defect: an unusual case report. J Oral Maxillofac Surg 2004;62:613-615.
16. Branstetter BF, Weissman JL, Kaplan SB. Imaging of a Stafne bone cavity: what MR adds and why a new name is needed. AJNR Am J Neuroradiol 1999;20: 587-589.
17. Hayashi Y, Kimura Y, Nagumo M. Anterior lingual mandibular bone concavity. Oral Surg Oral Med Oral Pathol 1984;57:139-142.
18. Lello GE, Makek M. Stafne's mandibular lingual cortical defect. Maxillofac Surg 1985;13:172-176.
19. Pogrel MA, Sanders K, Hansen LS. Idiopathic lingual mandibular bone "depression". Int J Oral Maxillofac Surg 1986;15:93-97.

Benign Tumor-Like Developmental Salivary Gland Defect

Seo-Young An[1],Yong-Gun Kim[2], Jae-Kwang Jung[3]

[1]Department of Oral and Maxillofacial Radiology, [2]Department of Periodontology, [3]Department of Oral Medicine, School of Dentistry, Kyungpook National University

50-year-old female and 50-year-old male were referred to the department of the oral and maxillofacial surgery of Kyungpook national university dental hospital with asymptomatic lesions on their posterior mandibular body areas. They were discovered incidentally on panoramic radiographs during routine dental examination. Physical examination revealed no remarkable findings. Each panoramic radiograph showed well defined radiolucent lesions without hyperostotic border on their posterior mandibular body area. At first they were diagnosed as benign tumors because they looked like multilocular pattern and one of the patient showed discontinuity of mandibular canal within the lesion. CT scans demonstrated well demarcated and irregular lingual depression filled with fat tissue and they were diagnosed as developmental salivary gland defects. One of the lesion showed no change on follow-up panoramic radiograph after 4 months. Developmental salivary gland defects resembling benign tumor are atypical cases and it is suggested that confirmatory imaging using CT or MRI should be taken.

Key words: Bone Cysts, Salivary Glands; Radiography, Panoramic; Tomography, X-ray computed

Correspondence to : Prof. Jae-Kwang Jung
Department of Oral Medicine, School of Dentistry, Kyungpook National University,
2177 Dalgubeol-daero, Jung-gu, Daegu 700-412, Korea.
Tel: ++ 82-53-600-7311, Fax: + 82-33-640-3103, E-mail: widenmy@knu.ac.kr
Received: August 05, 2012, Last Revision: August 21, 2012, Accepted: September 25, 2012