근관치료 후 발생한 하악신경 손상 환자에 대한 분석

연세대학교 치과대학 구강내과학교실

이지수 · 송지희 · 김영건 · 김성택

치과에서 임상적으로 신경병성 통증이 발생하는 경우는 주로 하악신경이 손상 받은 경우이며 그 원인으로는 발치, 인공치아매식, 악안면 수술, 치주치료 및 근관치료 등이 있다. 본 연구는 근관치료 후 발생한 하악신경 손상 환자의 신경병증의 원인과 증상에 따라 약물치료를 통해 개선된 정도를 분석해 보고자 하였다. 근관치료 후 발생한 이상감각 또는 통증을 주 증상으로 2004년부터 2011년까지 연세대학교 치과대학병원 구강내과에 내원한 환자 중 32명의 의료기록을 분석하였고, 약물치료를 시행한 경우 환자의 증상이 개선된 정도를 평가하였다. 초진시 감각저하 또는 감각부전의 증상을 호소한 총 32명의 환자 (남자 9명, 여자 23명, 평균나이 44세)를 분석하였다. 신경병증의 발생 원인은 근관치료 시 마취 (46.9%), 근관 내 적용한 약재에 의한 화학적 손상 (25%), 근관수술 (15.6%), 기타 원인이 불분명한 경우 (12.5%) 순으로 많았다. 처방된 약물은 스테로이드, 항경련제, 항우울제, 진통제 등이었고, 환자의 증상이 개선될 때까지 약물 용량은 조절되었으며, 약물 복용 기간은 1주일에서 11개월까지 다양하였다. 증상이 나타난 부위에 따라 하치조신경 손상으로 인한 증상을 나타내는 환자가 25명, 설신경 손상으로 인한 증상을 나타내는 환자가 7명이었으며, 약물치료 후 증상이 개선된 경우가 21명 (66%), 증상 개선이 미미하거나 없는 경우가 11명 (34%)이었다. 그 증상은 감각저하와 감각부전으로 분류하였고, 감각저하는 67%, 감각부전은 65% 개선을 보였다. 근관치료와 연관된 하악신경 손상으로 인해 신경병증이 발생된 경우 약물치료를 통한 증상 개선을 도모해 볼 수 있다. 다만, 신경병증의 종류와 회복 수준은 신경 손상의 원인, 정도와 손상 발생 후 치료 시기, 처치 방법 등에 의해 영향을 받으며, 각각의 변수에 따라 통증 강도나 회복 정도에 차이가 있을 것으로 예상되므로 향후 더 많은 개체 수에서 다양한 변수에 대한 정량적인 연구가 필요할 것으로 생각된다.

주요어: 하치조신경, 설신경, 근관치료, 신경손상, 약물치료 (**구강회복응용과학지** 2011:27(3):327~336)

서 론

발치, 임플란트 수술, 악안면 수술, 치주치료, 근관치료 등의 치과치료를 시행하는 경우 해부학적 구조의 변이나 부적절한 진단 또는 치료 술식에 의해 의원성 하악신경 손상이 발생할 수 있다. 하악신경은 설신경 (lingual nerve), 하치조신경 (inferior alveolar nerve) 등으로 분지되어 하안면부 등의 감각 및 저작근의 운동을 담당하는 신경을 포함하므로 하악신경이 손상된 경우 다양한 신경병증 (neuropathy)을 보일 수 있다.

신경병증은 감각증상에 따라 분류하면 양성감

교신저자: **김성택**
연세대학교 치과대학 구강내과학교실, 서울시 서대문구 신촌동 134, 120-752, 대한민국
Tel: +82-2-2228-3110, Fax: +82-2-393-5673, E-mail: k8756050@yuhs.ac
원고접수일: 2011년 07월 16일, 원고수정일: 2011년 09월 02일, 원고채택일: 2011년 09월 25일

각증상 (positive sensory symptom)과 음성감각증상 (negative sensory symptom)으로 나눌 수 있다. 불쾌감 유발 여부와 상관 없이 양성 및 음성의 비정상적인 감각을 통칭하여 감각이상 (paresthesia)이라 하는데, 양성감각증상에는 통증 (pain), 감각과민 (hyperesthesia), 감각부전 (dysesthesia) 등이 있으며, 이 중 감각부전은 통증과 같이 불쾌감을 유발하는 비정상적인 감각을 지칭한다. 그리고 음성감각증상에는 감각저하 (hypoesthesia)나 감각소실 (anesthesia) 등이 있다[1,2]. 신경병성 통증의 경우 이 두 가지 양상이 혼재할 수 있다. 하치조신경 손상의 증상은 56~70%가 감각이상, 17~20%가 감각부전이라는 보고들이 있었다[3,4]. 하악신경 손상으로 신경병증을 일으키는 원인 중 가장 많은 비율을 차지하고 있는 것은 하악 제3대구치 발치와 임플란트 수술이지만[5] , 근관치료도 그 원인이 될 수 있다. Lynch와 Elgeneidy[6]는 근관치료 후 신경병성 통증 (neuropathic pain)의 발생률이 발치와 외상 같은 다른 치과 치료에서보다 더 높다고 보고하였다[6]. 또한 이전의 후향적 연구에서 근관치료 술식 후 3~12% 환자에서 신경병성 통증이 나타났다고 보고된 바 있다[7-9].

근관치료 중 신경 손상의 원인으로는 국소 마취시의 손상 외에도 과도한 기구 조작에 의한 기계적 외상, 근관 세척액이나 근관 충전재에 의한 압력, 주사약재나 근관재료에 의한 신경 독성 (neurotoxic effect)이 있으며[10] , 신경 손상 발생시 치료법으로는 외과적 접근법과 행동요법, 물리치료와 약물 치료 같은 비외과적 접근법이 보고된 바 있다[11].

근관치료는 가장 일반적인 치과 술식 중 하나이지만, 근관치료시 신경손상의 정확한 원인, 증상과 치료 반응에 대해서는 임상적인 자료를 기반으로 한 객관적인 보고가 많지 않다. 이에 본 연구에서는 근관치료 시행 후 발생한 하악신경 손상 환자에 대해 분석하였다.

연구재료 및 방법

근관치료 후 발생한 이상감각 또는 통증을 주증상으로 2004년부터 2011년까지 연세대학교 치과대학병원 구강내과에 내원한 환자 중 하악신경 손상에 의한 신경병증이 있는 경우로 진단되거나 의심된 환자에서 파노라마 또는 전산화 단층촬영을 시행하고 약물치료를 받은 환자 32명을 대상으로 하였다.

대상 환자의 진료 기록을 통해 환자의 나이, 성별 등 개인 정보와 주소, 병력, 증상의 변화를 확인하였고, 연령, 성별, 초진 시 통증 강도, 손상 부위와 원인, 손상 신경 분지, 초진 시 주관적 증상의 수준을 분석하였으며 약물 치료 후 증상의 회복 수준을 평가하였다. 증상은 감각저하 (hypoesthesia)와 감각부전 (dysesthesia)으로 분류하여 분석하였다.

처방된 약물은 스테로이드, 항경련제 (anti-convulsant)나 항우울제 (antidepressants), 진통제 등이었고, 내원 시 증상 변화에 따라 투약 지속 여부와 용량이 조절되었다. 스테로이드는 prednisolone (Solondo®, 유한양행)이 처방되었고, 항경련제는 gabapentin (Neurontin®, 한국화이자), clonazepam (Rivotril®, 한국로슈), topiramate (Topamax®, 한국얀센), carbamazepine (Tegretol CR®, 한국노바티스) 등이 처방되었으며, 항우울제는 삼환성 항우울제 ((amitriptyline(Etravil®, 동화약품), nortriptyline (Sensival®, 일성신약)), SNRI (Serotonin Norepinephrine Reuptake Inhibitor) 항우울제 (venlafaxine hydrochloride (Effexor-XR®, 일동제약)와 SSRI (Selective Serotonin Reuptake Inhibitor) 항우울제 (paroxetine(Seroxat®, 글락소스미스클라인)가 처방되었고, 진통제는 acetaminophen과 tramadol 복합제제 (Ultracet®, 한국얀센)가 처방되었다.

초진 시 통증 강도는 시각통증등급 (visual analogue scale, VAS)으로 기록되어있었고, 약물치료 시행 후 감각저하와 감각부전의 회복에 대한 평가 기준은 통증이 감소하거나 증상이 일부

남아있더라도 일상생활에 불편함이 없는 경우 개선으로 보았고, 증상 개선이 미미하거나 전혀 없었던 경우는 동일한 것으로 평가하였다.

결 과

본 분석에 포함된 총 32명의 환자 중 여성이 72% (n=23)이었으며, 남성이 28% (n=9)이었다. 환자의 연령은 16세에서 70세에 걸쳐 분포되었으며 평균 연령은 44세였다. 연령 분포는 10대가 3.1% (n=1), 20대가 15.6% (n=5), 30대가 12.5% (n=4), 40대가 34.4% (n=11), 50대가 21.9% (n=7), 60대가 9.4% (n=3), 70대가 3.1% (n=1)로 (Fig. 1), 40대와 50대 환자가 가장 많았고, 모든 연령대에서 여성이 남성보다 많았으며, 남성은 40대가 가장 많았다. 초진 시 시각통증등급은 남성이 2.5, 여성이 4로 평균 3.5이었고 여성에서 높게 나타났다.

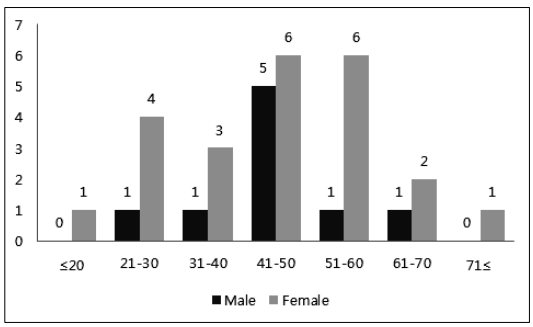

Fig. 1. Age and Gender Distribution of Patients.

손상 원인은 근관치료 시 국소마취 (전달마취)가 46.9% (n=15), 근관치료 시 임시 근관 충전재에 의한 화학적 손상이 25% (n=8), 치근단 수술 (apicoectomy)과 같은 근관수술이 15.6% (n=5), 기타 원인이 불분명한 경우가 12.5% (n=4) 순으로 마취에 의한 신경 손상이 가장 빈번한 것으로 나타났다. 마취시 손상에 이환된 신경 분지는 하치조신경이 78% (n=25), 설신경이 22% (n=7)로 대부분의 증상이 하치조신경 손상과 관련되어 있었고, 혀에 증상이 있는 경우는 모두 전달마취로 인한 설신경 손상과 관련이 있었다 (Table. Ⅰ). 환자의 증상은 감각저하가 37.5% (n=12), 감각부전이 62.5% (n=20)로 나타났다.

임시 근관 충전재에 의한 신경의 화학적 손상 중 지용성 수산화칼슘 제재(Vitapex®, 네오제약)를 사용한 경우가 75% (n=6), 수용성 수산화칼슘 제재 (Calcipex®, NISHICA사)를 사용한 경우가 25% (n=2)였고, 모두 하치조신경 손상으로 인해 증상이 발현되었으며 평균 4개월의 약물 치료 후 환자의 50% (n=4)에서 증상 개선을 보였다 (Table. Ⅱ).

Table Ⅰ. Patients Distribution Depends on Causes of Nerve Damage.

Causes / InvolvedNerve	IAN block anesthesia	Canal filling materials	Endodontic surgery	Unknown causes	Total
IAN / Improved patients(%)	8 / 5	8 / 4	5 / 1	4 / 4	25(78%) / 14(56%)
LN / Improved patients(%)	7 / 7	0	0	0	7(21.9%) / 7(100%)
Total / Improved patients(%)	15(46.9%) / 12(80%)	8(25%) / 4(50%)	5(15.6%) / 1(20%)	4(12.5%) / 4(100%)	32(100%) / 21(66%)

IAN : Inferior alveolar nerve
LN : Lingual nerve

Table Ⅱ. Improvements of Symptoms
(Chemical Injury by Hydrophobic and Hydrophilic Temporary Canal Filling Material)

Symptom	Hypoesthesia	Dysesthesia	Total
Chemical injury by Vitapex® / Improved patients(%)	2 / 1(50%)	4 / 2(50%)	6 / 3(50%)
Chemical injury by Calcipex® / Improved patients(%)	2 / 1(50%)	0 / 0	2 / 1(50%)

Table Ⅲ. Recovery Rates Depends on Symptoms.

Symptom	Hypoesthesia	Dysesthesia	Total
Involved patients	12	20	32
Improved patients(%)	8(67%)	13(65%)	21(66%)

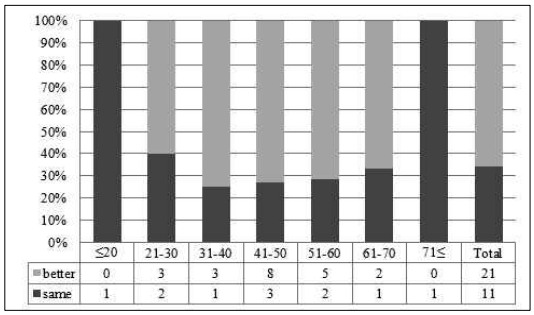

Fig. 2. Improvement of Symptoms Depends on Age of Patients

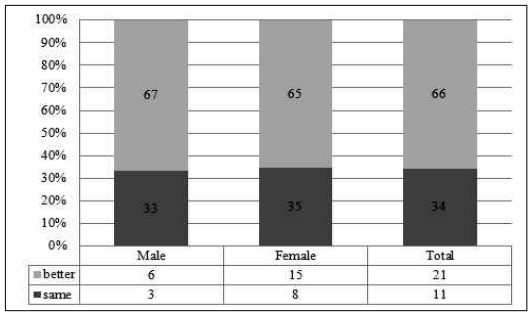

Fig. 3. Improvement of Symptoms Depends on Gender of Patients

처방된 약물은 스테로이드, 항경련제, 항우울제, 진통제 등이었고, 환자의 증상이 개선될 때까지 약물 용량은 조절되었으며, 약물 복용 기간은 1주일에서 11개월까지 다양하였다. 항경련제 중 gabapentin (57%)과 clonazepam (16%)이, 항우울제 중 삼환성 항우울제인 amitriptyline (73%)과 nortriptyline (9%)이 가장 빈번하게 처방되었다. 약물치료를 통해 증상이 개선된 정도는 하치조신경이 손상 받은 경우가 56% (n=14), 설신경이 손상 받은 경우가 100% (n=7)이었다 (Table. Ⅰ). 하악신경의 감각저하나 감각부전의 회복에 관하여 증상이 개선을 보이는 경우는 66% (n=21), 미미하거나 개선을 보이지 않는 경우는 34% (n=11)였고, 감각저하의 경우 67% (n=8), 감각부전의 경우 65% (n=13)의 개선을 보였다 (Table. Ⅲ). 연령대나 성별에 따른 증상의 개선 정도는 유의한 차이가 없었다 (Fig. 2, Fig. 3).

총괄 및 고찰

삼차신경은 안신경, 상악신경, 하악신경으로 분지되며, 그 중 하악신경은 설신경과 하치조신경 등으로 분지되는데 치과치료 중 의원성 손상으로 지각이상이나 통증을 호소하는 경우가 발생할 수 있다. Sandstedt와 Sörensen[4]은 226명의 하치조신경, 이신경, 설신경 손상 환자의 설문조사에서 70%가 감각이상을 느꼈고, 이들 중 20% 이상이 이환부의 통증을 호소하였으며 여성이 남성보다, 나이가 많을수록 더 심한 불편감을 호소했다고 하였다. 본 연구에서는 여성의 수가 남성의 수보다 2.6배 많았고, 여성의 시각적통증등급이 남성보다 더 큰 결과를 보여 이전 연구와 일치하는 결과를 보였다.

하악신경 손상의 원인 중 하악 제3대구치 발치와 임플란트가 가장 많은 비율을 차지하는데[5], Ryu와 Kwon[12]은 발치에 의한 손상이 39.1%, 임플란트에 의한 손상이 24.6%인 것으로 보고한 바 있다. 반면 근관치료도 신경병성 통증의 발병과 관련 있다는 몇 개의 보고들이 있는데[6,7, 13-16], Lynch와 Elgeneidy[6]는 근관치료 술식 후에 신경병성 통증의 발병률이 다른 치과 치료보다 높다고 보고하였다. 그럼에도 불구하고 다른 외과적 술식에 비해 근관치료 후 신경손상에 의한 신경병증에 대한 연구는 많지 않고, 기존의 연구에서는 원인과 증상에 따른 예후 분석이 없었다. 이에 본 연구에서는 의뢰된 환자 중 감각저하나 감각부전으로 진단받은 32명의 환자를 대상으로 근관치료 후 하악신경 손상의 이해에 필요한 기초 자료를 제시하고 의미를 파악해 보고자 하였다.

하악 구치의 근관치료 후에 하치조신경의 비가역적인 손상은 드문 일이지만, 입술과 턱에 통증이나 감각저하, 감각이상, 감각부전 같은 심각한 감각 장애를 일으키는 경우가 있다[17,18]. 대부분의 경우는 하악 제2대구치와 관련되어 있지만, 제1대구치와 소구치가 관련된 경우도 보고되고 있다[19]. 근관치료 중 감각장애를 일으키는 원인은 세가지 메커니즘으로 파악되는데[20,21], 첫째 하치조신경관 내로의 과도한 기구조작이나 자극, 둘째 근관 내 적용된 재료에 의해 하치조신경관 내로의 압력[19,22], 셋째 근관 내 적용된 약재에 의한 독성이 그것이다.

본 연구에서는 근관치료 중 발생한 하치조신경과 설신경 손상에 대해 분석하였고, 그 원인으로는 국소마취 (전달마취)가 46.9% 로 가장 많은 경우를 차지하였다. 하치조신경 손상의 경우 32%가 국소마취에 의한 것이었고, 그 중 62.5%만이 회복되는 양상을 보인 반면, 설신경 손상으로 인한 혀의 지각이상의 경우 모두 국소마취 후에 발생하였고 일정 기간의 약물치료 후 모두 회복되는 양상을 보였다. 설신경의 경우 해부학적 위치 변이와 신경다발의 단일다발성 유형 때문에 더 쉽게 영구적인 손상을 받을 수 있고[23], 임상적으로도 예후가 좋지 않은 경우가 많다. 그럼에도 불구하고 본 연구에서 다른 결과를 보인 것은 개체별 손상과 증상 개선 정도의 차이를 객관적으로 세분화하기 어렵기 때문으로 생각된다. 국소마취에 의한 신경 손상은 바늘에 의한 신경의 직접 손상, 주사바늘이 신경외막을 통과할 때 신경막내 출혈로 인한 혈종, 오염된 국소마취액의 신경독성에 의해 발생할 가능성이 있다[24]. 본 연구에서는 병력 청취시 근관 치료를 위해 국소마취를 시행하는 동안 환자가 찌릿한 통증을 느꼈다고 진술한 경우 마취에 의한 지각이상으로 분류하였다. Renton 등[25]에 의하면 주사 시 찌릿한 통증은 설신경에서 50%, 하치조신경에서 17%에서만 있었다고 보고하였다. 그러므로 원인불명으로 분류된 경우에도 마취에 의한 신경 손상이 존재할 수도 있을 것으로 판단되며 이 경우에는 혈종이나 오염된 마취액 등이 관련이 있을 것으로 생각된다.

하치조신경 손상 원인 중 두 번째로 많은 빈도를 보인 것은 임시 근관 충전재에 의한 화학적 손상의 경우(25%)로 지용성 수산화칼슘 제재 (Vitapex®)와 수용성 수산화칼슘 제재 (Calcipex®)가 사용되었고 환자의 50%가 약물치료 후 증상

의 개선을 보였다. Hosoya 등[26]은 Vitapex®가 Calcipex®에 비해 근관 내에 더 오래 유지된다고 보고하였는데, 본 연구에서는 Vitapex®에 의한 하치조신경 손상의 경우가 75%로 더 많았으며, Calcipex®가 사용된 경우는 모두 감각저하가 보고된 반면 Vitapex®가 사용된 경우의 75%에서 감각부전이 보고되었다. 환자들의 증상은 근관 내 적용된 재료뿐 만 아니라 근관내 침범 정도나 파일 등에 의한 기계적 손상 동반 여부에 따라서도 차이가 나고, 예후에도 영향을 끼칠 것으로 생각된다. 수산화칼슘은 근관충전, 치수복조, 치근단절제술 등 근관치료에 오래 전부터 사용되었고, 만일 수산화칼슘을 포함한 약재가 근관충전에 사용될 때 신경관 내부로 들어가 그 부위에 감각이상을 나타내는 경우가 보고된 바 있다[27]. 수산화칼슘을 포함한 Vitapex® 역시 하치조신경의 변질을 일으킨다[28]. 여러 연구에서 모든 치근관 실런트 (root canal sealant)는 잠재적으로 독성을 가진다고 보고되었다[10]. Nearveth[29]는 하치조신경 외상 후 감각 부전이 8-10% 나타나지만, 치근관 실런트에 의한 화학적 독성에 의한 경우가 더 많다고 보고하였다. 파라포름알데하이드 (paraformaldehyde)나 그것의 유사체 중 하나를 포함할 때 독성이 강하게 나타나고[30], 산화아연 유지놀 (zinc oxide-eugenol)과 수산화칼슘 (calcium hydroxide) 같은 치근관 실런트가 독성이 덜하지만[20], 마취가 풀린 후 독성을 보일 수 있으므로 방사선 사진 상으로 하치조신경관 내에 근관재료가 보인다면 72시간 관찰할 필요가 있다[10]. 어떤 저자는 하치조신경관 내에 치근관 실런트에 대한 부종이나 염증성 반응을 감소시키기 위해 즉각적인 스테로이드 (steroid) 처방을 제안하였다[18,31].

전산화단층촬영 등의 방사선 사진 검사 상 근관 내 적용된 재료가 치근단을 넘어 신경관에 근접하거나 침범한 경우 신경 손상의 가능성이 있음을 짐작할 수 있지만, 방사선 사진만으로는 신경 손상의 수준을 정확하게 파악하기는 어렵다. 근관 내 적용된 재료가 신경관 내부로 침범하더라도 특별한 증상이 없는 경우가 있는 것으로 보아, 과도한 기구조작 등으로 인해 신경외막 (epineurium)이 물리적으로 손상된 부분으로 흡수된 재료가 신경속 (fascicle)에 직접 접촉하는 경우에만 독성을 가지는 것으로 추정되고 있다[10]. Scarano 등[32]은 근관 내 재료가 밀려나간 경우 기계적인 압력과 화학적 독성의 두 가지 메카니즘에 의해 신경 손상이 가능하다고 하였는데, 일부 재료는 자연적으로 흡수되지만 신경 손상 후 기간에 따라 손상 정도가 확산될 수 있기 때문에 사용된 재료에 상관없이 치료 초기에 누출된 재료를 제거하고 신경에 가해진 압력을 감압해주는 외과적 처치를 시행하는 것이 중요하다고 하였다. 본 연구에서 화학적 손상을 받았다고 판단되는 환자 중 50%는 증상 개선을 보이지 않거나 미미하였다. 전산화단층촬영과 같은 방사선 사진 상에서 근관 내 재료의 신경관 내부 침범이 확실하고 감각부전이 심한 경우에는 보존적 약물 치료 시에도 증상이 남을 가능성이 높으므로, 초기에 신경관 내부에 존재하는 재료를 제거하는 외과적 처치를 고려해야 할 수 있다. 다만, 현실적으로 수술이 쉽지 않고 술자의 테크닉에 영향을 받을 수 있으므로 통증이 심할 경우 환자의 동의 하에 외과적 처치를 고려해야 할 것으로 생각된다.

다른 원인으로는 치근단 수술과 같은 근관수술을 시행한 경우인데, 소구치를 치료한 경우가 60%를 차지하였고 나머지는 제1대구치와 견치를 치료한 경우 증상이 발현되었다. 해부학적으로 소구치 하방에 하치조신경으로부터 이신경 (mental nerve)이 분지되어 나오는 이공 (mental foramen)이 위치하므로 근관 수술을 위한 절개 (incision) 및 수술 시 직접 손상 또는 피판 (flap) 형성시 과도한 견인 (traction)으로 인한 간접 손상 가능성이 있을 것으로 생각된다.

관련 술식 직후에 발생하지 않고 증상 발생 시기가 명확하지 않거나 원인을 추정하기 어려운 경우는 원인 불명으로 분류하였다.

신경 손상의 원인에 따라 평균 치료 기간과 회

복된 환자를 살펴본 결과, 국소마취에 의한 경우 평균 3개월의 치료 후 80%, 임시 근관 충전재에 의한 경우 평균 4개월의 치료 후 50%, 근관수술에 의한 경우 평균 3개월의 치료 후 25%의 환자에서 증상 개선을 보였다. 임상적으로 국소 마취에 의해 감각이상이 나타난 경우 다른 원인에 비해 상대적으로 보존적 처치로 인한 예후가 가장 좋을 것으로 기대된다.

감각이상의 치료방법으로는 신경 감압술 등의 외과적 치료와 스테로이드, 소염진통제, 항경련제, 항우울제 약물의 복용 등과 같은 보존적인 치료가 있다[33]. 신경병성 통증은 통증과 관련된 이온 채널과 수용체 변화에 의해 발생할 수 있으므로 이러한 이온 채널과 수용체에 작용하는 항경련제와 삼환성 항우울제는 이 신경병성 통증을 치료하는데 효과가 있다고 알려져 있는데[34], 감각부전의 경우도 신경 손상에 의한 신경병성 통증에 해당되므로 이러한 약물 치료로 개선될 가능성이 있는 것으로 생각된다. 삼환성 항우울제의 경우 세로토닌 (serotonin)과 노르에피네프린 (norepinephrine)의 재흡수를 억제해서 감소된 하행억제계 (descending inhibitory system)의 효과를 증가시킬 수 있는데[35], 근관치료 후 발생한 신경병성 환자의 68.8%에서 증상이 완화되었다는 보고도 있다[36]. 그러나 증상이 깨끗이 소실되지는 않는 경우가 많으며, 모든 경우에 만족스러운 결과를 나타내는 치료 방법은 아직 없다[37]. 신경병성 통증은 유발 원인이나 제반 관련 요인에 따라 차이가 있긴 하지만, 많은 경우 완치가 어렵기 때문에 일상생활을 유지할 정도로 통증을 완화시키고 불면, 불안, 우울 등의 수반 증상을 치료하며 삶의 질을 높이는데 목표를 두어야 한다[38]. 이 연구에서는 약물치료를 통해 회복을 도모한 경우를 분석하였으며, 환자 중 66%에서 감각저하나 감각부전이 개선되었고, 34%에서는 증상 개선의 정도가 미미하였다. 두 증상 중 통증과 같은 불쾌감이 존재하는 감각부전의 경우 감각저하보다 약물치료에 대한 예후가 좋을 것으로 예상하였으나 실제 환자들의 증상에 따른 회복 정도는, 감각저하를 느끼는 환자 중 67%, 감각부전을 느끼는 환자 중 65%에서 증상 개선을 보여서 두 증상 사이에 유의한 차이가 없었다. 일반적으로 신경병증의 종류와 회복 수준은 신경 손상의 원인, 정도와 손상 발생 후 치료 시기, 처치 방법 등에 의해 영향을 받을 수 있는데, 본 연구에서는 신경 손상의 원인 및 정도가 다양하고 약물치료의 종류 및 약물 치료를 시작한 시기 등이 각각 다르므로 향후 더 많은 개체수에서 약물 치료 시작 시기 등에 따른 분류 및 분석이 필요할 것으로 생각된다.

결 론

근관치료 시 하악 신경 손상으로 인한 감각저하와 감각부전으로 진단받은 환자 32명에 대한 의무기록을 분석한 결과, 국소마취, 근관내 약재에 의한 화학적 손상, 근관수술에 의한 증상으로 분류할 수 있었다. 대부분의 증상이 하치조신경 손상과 관련되어 있었고, 약물치료를 시행한 결과 66%에서 증상 개선을 보였다. 따라서, 근관치료와 연관된 하악신경 손상으로 인해 신경병증이 발생된 경우 약물치료를 통한 증상 개선을 도모해 볼 수 있다. 다만, 신경병증의 종류와 회복 수준은 신경 손상의 원인, 정도와 손상 발생 후 치료 시기, 처치 방법 등에 의해 영향을 받으며, 각각의 변수에 따라 통증 강도나 회복 정도에 차이가 있을 것으로 예상되므로 향후 더 많은 개체수에서 다양한 변수에 대한 정량적인 연구가 필요할 것으로 생각된다

참 고 문 헌

1. Baron, R., Peripheral neuropathic pain: from mechanisms to symptoms. The Clinical journal of pain, 2000. 16(2 Suppl): p. S12-20.
2. Woolf, C.J. and R.J. Mannion, Neuropathic pain: aetiology, symptoms, mechanisms, and management. Lancet, 1999. 353(9168): p. 1959-64.

3. Hillerup, S., Iatrogenic injury to the inferior alveolar nerve: etiology, signs and symptoms, and observations on recovery. International journal of oral and maxillofacial surgery, 2008. 37(8): p. 704-9.
4. Sandstedt, P. and S. Sorensen, Neurosensory disturbances of the trigeminal nerve: a long-term follow-up of traumatic injuries. Journal of oral and maxillofacial surgery : official journal of the American Association of Oral and Maxillofacial Surgeons, 1995. 53(5): p. 498-505.
5. Choi, Y., et al., Analysis of neurosensory dysfunction after dental implant surgery. Korean Journal of Oral Medicine, 2009. 34(4): p. 379-385.
6. Lynch, M.E. and A.K. Elgeneidy, The role of sympathetic activity in neuropathic orofacial pain. Journal of orofacial pain, 1996. 10(4): p. 297-305.
7. Marbach, J.J., et al., Incidence of phantom tooth pain: an atypical facial neuralgia. Oral surgery, oral medicine, and oral pathology, 1982. 53(2): p. 190-3.
8. Campbell, R.L., K.W. Parks, and R.N. Dodds, Chronic facial pain associated with endodontic therapy. Oral surgery, oral medicine, and oral pathology, 1990. 69(3): p. 287-90.
9. Polycarpou, N., et al., Prevalence of persistent pain after endodontic treatment and factors affecting its occurrence in cases with complete radiographic healing. International endodontic journal, 2005. 38(3): p. 169-78.
10. Pogrel, M.A., Damage to the inferior alveolar nerve as the result of root canal therapy. Journal of the American Dental Association, 2007. 138(1): p. 65-9.
11. Meyer, R.A. and S.L. Ruggiero, Guidelines for diagnosis and treatment of peripheral trigeminal nerve injuries. Oral and maxillofacial surgery clinics of North America, 2001. 13(2): p. 383-392.
12. Ryu, J. and J. Kwon, Dysesthesia after Tooth Extraction and Implant Surgery Reported by Dentists Korean Journal of Oral Medicine, 2007. 32(3): p. 263-272.
13. Vickers, E.R. and M.J. Cousins, Neuropathic orofacial pain part 1--prevalence and pathophysiology. Australian endodontic journal : the journal of the Australian Society of Endodontology Inc, 2000. 26(1): p. 19-26.
14. Battrum, D.E. and J.L. Gutmann, Phantom tooth pain: a diagnosis of exclusion. International endodontic journal, 1996. 29(3): p. 190-4.
15. Lilly, J.P. and A.S. Law, Atypical odontalgia misdiagnosed as odontogenic pain: a case report and discussion of treatment. Journal of endodontics, 1997. 23(5): p. 337-9.
16. Matwychuk, M.J., Diagnostic challenges of neuropathic tooth pain. Journal, 2004. 70(8): p. 542-6.
17. Giuliani, M., et al., Inferior alveolar nerve paresthesia caused by endodontic pathosis: a case report and review of the literature. Oral surgery, oral medicine, oral pathology, oral radiology, and endodontics, 2001. 92(6): p. 670-4.
18. Morse, D.R., Endodontic-related inferior alveolar nerve and mental foramen paresthesia. Compendium of continuing education in dentistry, 1997. 18(10): p. 963-8, 970-3, 976-8 passim; quiz 98.
19. Knowles, K.I., M.A. Jergenson, and J.H. Howard, Paresthesia associated with endodontic treatment of mandibular premolars. Journal of endodontics, 2003. 29(11): p. 768-70.
20. Conrad, S.M., Neurosensory disturbances as a result of chemical injury to the inferior alveolar nerve. Oral and maxillofacial surgery clinics of North America, 2001. 13(2): p. 255-263.
21. Nitzan, D.W., A. Stabholz, and B. Azaz, Concepts of accidental overfilling and overinstrumentation in the mandibular canal during root canal treatment. Journal of endodontics, 1983. 9(2): p. 81-5.
22. Fanibunda, K., J. Whitworth, and J. Steele, The management of thermomechanically compacted gutta percha extrusion in the inferior dental canal. British dental journal, 1998. 184(7): p. 330-2.
23. Krafft, T.C. and R. Hickel, Clinical investigation into the incidence of direct damage to the lingual nerve caused by local anaesthesia. Journal of cranio-maxillo -facial surgery : official publication of the European Association for Cranio-Maxillo-Facial Surgery, 1994. 22(5): p. 294-6.
24. Pogrel, M.A., Trigeminal nerve chemical neurotrauma

from injectable materials. Oral and maxillofacial surgery clinics of North America, 2001. 13(2): p. 247-253.
25. Renton, T., et al., Trigeminal nerve injuries in relation to the local anaesthesia in mandibular injections. British dental journal, 2010. 209(9): p. E15.
26. Hosoya, N., et al., Effects of calcium hydroxide on physical and sealing properties of canal sealers. International endodontic journal, 2004. 37(3): p. 178-84.
27. Yatsuhashi, T., et al., Inferior alveolar nerve paresthesia relieved by microscopic endodontic treatment. The Bulletin of Tokyo Dental College, 2003. 44(4): p. 209-12.
28. Kawakami, T., C. Nakamura, and S. Eda, Effects of the penetration of a root canal filling material into the mandibular canal. 2. Changes in the alveolar nerve tissue. Endodontics & dental traumatology, 1991. 7(1): p. 42-7.
29. Neaverth, E.J., Disabling complications following inadvertent overextension of a root canal filling material. Journal of endodontics, 1989. 15(3): p. 135-9.
30. Orstavik, D., Paraesthesia following endodontic treatment: survey of the literature and report of a case. International endodontic journal, 1983. 16(4): p. 167-172.
31. Gatot, A. and F. Tovi, Prednisone treatment for injury and compression of inferior alveolar nerve: report of a case of anesthesia following endodontic overfilling. Oral surgery, oral medicine, and oral pathology, 1986. 62(6): p. 704-6.
32. Scarano, A., et al., Injury of the inferior alveolar nerve after overfilling of the root canal with endodontic cement: a case report. Oral surgery, oral medicine, oral pathology, oral radiology, and endodontics, 2007. 104(1): p. e56-9.
33. Gregg, J.M., Neuropathic complications of mandibular implant surgery: review and case presentations. Annals of the Royal Australasian College of Dental Surgeons, 2000. 15: p. 176-80.
34. Park, J.H., S.H. Lee, and S.T. Kim, Pharmacologic management of trigeminal nerve injury pain after dental implant surgery. The International journal of prosthodontics, 2010. 23(4): p. 342-6.
35. Lynch, M.E., Antidepressants as analgesics: a review of randomized controlled trials. Journal of psychiatry & neuroscience : JPN, 2001. 26(1): p. 30-6.
36. Oshima, K., et al., Clinical investigation of patients who develop neuropathic tooth pain after endodontic procedures. Journal of endodontics, 2009. 35(7): p. 958-61.
37. Lewis, M.A., et al., Management of neuropathic orofacial pain. Oral surgery, oral medicine, oral pathology, oral radiology, and endodontics, 2007. 103 Suppl: p. S32 e1-24.
38. Smith, M.T., et al., Sleep quality and presleep arousal in chronic pain. Journal of behavioral medicine, 2000. 23(1): p. 1-13.

Analysis of Patients with Mandibular Nerve Damage after Root Canal Therapy

Ji-Soo Lee, DDS, Ji-Hee Song, DDS, Young-Gun Kim, DDS, Seong-Taek Kim, DDS, PhD.

Department of Orofacial pain and Oral medicine, College of Dentistry, Yonsei University, Seoul, Korea

Reported causes of mandibular nerve injury in relation to neuropathic pain in dentistry include extraction, dental implant surgery, oral and maxillofacial surgery, periodontal treatment, and root-canal therapy. This study analyzed the characteristics of pharmacologic management of neuropathy after root-canal therapy. 32 patients who complain of abnormal sensation or pain after root-canal therapy and were referred to Department of Oral Medicine and the Temporomandibular Joint and Orofacial Pain Clinic at the Dental Hospital of Yonsei University, Seoul, Korea from 2004 to 2011 enrolled in this analysis and improvement of symptom was evaluated after pharmacologic management. Thirty-two patients who had hypoesthesia or dysesthesia at the initial visit were analyzed(9 men, 23 women; mean age: 44 years). The causes of neuropathy were local anesthesia(46.9%), chemical trauma from the sealant in root-canal(25%), endodontic surgery(15.6%), and unknown causes(12.5%). Medications such as steroids, anticonvulsants, antidepressants, and analgesics were took for improvement of symptoms and titrated for a variety of period from 1 week to 11 months.

It was found that neuropathy of the inferior alveolar nerve and the lingual nerve was in 25 and 7 patients. The improvement of neurosensory disturbance and no improvement after pharmacotherapy was in 21(66%) and 11(34%) patients respectively. The hypoesthesia and dysesthesia was improved 67% and 65% respectively.

These results suggest that symptomatic improvement by pharmacologic management can be possible in patients with neuropathy after root-canal therapy. But improvement of symptoms was influenced by the causes and degree of nerve injury, the periods of pharmacotherapy, and the choice of treatment methods. So, further investigation is needed by quantitative measurement of more variables in more individuals.

Key words: inferior alveolar nerve, lingual nerve, root-canal therapy, nerve injury, pharmacologic management

Correspondence to : Seong Taek Kim, D.D.S, Ph.D.
Department of oral medicine, college of dentistry, Yonsei University,
120-752, 134 Shinchon-Dong, Seodaemun-ku, Seoul, Korea
Tel: +82-2-2228-3110, Fax: +82-2-393-5673, E-mail: K8756050@yuhs.ac
Received: July 16, 2011, Last Revision: September 02, 2011, Accepted: September 25, 2011