임플란트를 이용한 국소의치에 관한 문헌고찰

강릉원주대학교 치과대학 보철학교실 및 구강과학연구소

이지혜 · 김대곤 · 박찬진 · 조리라

후방연장 국소의치에 임플란트를 보조적으로 이용함으로써 부가적으로 유지와 지지를 얻는 임플란트 보조 국소의치(IARPD)에 대한 관심이 증가하고 있다. 하지만 주로 증례발표나 단기적 결과평가에 그치고 있어 철저한 문헌 고찰이 필요하다. PubMed를 이용하여 검색한 IARPD에 대한 문헌은 대부분 실험실 연구이며 낮은 수준의 근거를 가진 임상연구가 대부분이었다. IARPD의 적응증은 아직 완전한 합의에 도달하지는 않았지만 후방연장 부분무치악이 대부분이다. 이 경우 환자들은 연조직의 하방이동이 적어 높은 만족감을 나타내었고 부착장치를 추가 시 만족도가 더욱 증가하였다. 또한 IARPD는 잔존치조제 흡수를 감소시키는 것으로 보인다. IARPD에는 최대한 길이가 길고 직경이 넓은 임플란트가 권장되며, 임플란트 식립위치는 이견이 있으나 제 2소구치 부위나 제 2대구치 부위를 선택적으로 결정하는 것이 필요하다. 임플란트는 15° 정도의 경사식립도 응력분산에는 무리가 없다고 한다. 임플란트에 치유지대주를 연결하면 풀림이나 파절이 보고되고 있어 개량형 지지-지대주나 탄성 부착장치를 사용하는 것이 좋다. 하지만 자연치 지대치에 사용하는 유지장치와 IARPD를 조화시키는 방법이나 장기적 예후에 대한 추가연구가 필요하다 하겠다.

주요어: 임플란트, 후방연장 국소의치, 환자만족도, 잔존치조제 흡수 (**구강회복응용과학지** 2012:28(2):179~190)

서 론

후방연장 국소의치를 사용하면 점막이 눌리는 것을 피할 수 없기 때문에 장기간 의치를 사용 후 교합이 낮아지거나 수직 고경이 상실되는 등 부작용을 유발할 수 있다. 또한 칸틸레버 작용이 발생하면서 잔존 자연치에 응력이 집중되므로 의치의 안정성을 해치는 요인으로 작용하여 환자의 불만족 비율이 높아지는 원인이 된다. 이러한 현상을 극복하기 위하여, 임플란트를 보조적으로 이용함으로써 후방연장 국소의치의 조직지지 부위를 조직 및 임플란트 지지로 변환하여 부가적으로 유지, 지지를 얻는 임플란트 보조 국소의치 (implant-assisted RPD, IARPD)에 대한 관심이 높아지고 있다 (Fig. 1). IARPD는 임플란트에서 지지만 얻는 국소의치 (implant-supported RPD, 임플란트-지지 국소의치)와 부착장치 (attachment) 등을 이용하여 유지도 얻는 국소의치 (implant- retained RPD, 임플란트-유지 국소의치)로 분류할 수 있다. IARPD는 일반적인 국소의치에 비해 환자의 만족도를 증진시킬 수 있을 뿐 아니라, 임플란트를 이용한 고정성 보철물에 비해 비용을 절감할 수 있는 장점을 가진다. 또 심미성이 필요하다면 부착장치를 이용하고 클라스프를

교신저자: **조리라**
강릉원주대학교 치과대학 치과보철학교실, 강원도 강릉시 강릉대학로 1번지, 210-702, 대한민국.
Fax: + 82-33-640-3103, E-mail: lila@gwnu.ac.kr
원고접수일: 2012년 04월 16일, 원고수정일: 2012년 05월 03일, 원고채택일: 2012년 06월 25일

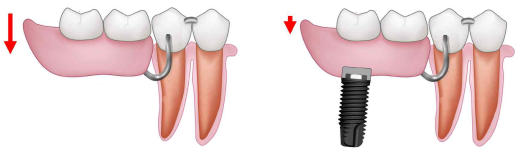

Fig. 1. Implant under the distal extended removable partial denture can prevent the vertical movement of denture.

생략하여 심미성도 얻을 수 있다고 보고되었다.

IARPD를 어떤 경우에 적용해야 하는가에 대해서 아직 합의된 바는 없다. 악안면 보철과 같이 심한 연조직, 경조직 소실로 위생 관리, 연조직 지지, 추가적 기능 회복이 필요한 경우에 IARPD를 사용하는 경우[1]나 15 mm 이상의 과도한 길이의 치관을 수복하기 위해 불가피하게 IARPD를 제작하는 경우[2]도 있을 수 있지만, 이러한 증례는 몇 몇 증례보고에 국한되고 있어 이런 문헌을 통해 지견을 얻기에는 무리가 있다. IARPD를 적용해야 할 필요성에 대해 많이 보고되고 있는 적응증은 상악 총의치에 대합되는 하악 양측성 후방연장 부분무치악 상황이다. 이런 증례에서는 하악 국소의치의 안정성이 불량하고, combination syndrome이 발생할 가능성이 높아 교합 부조화, 수직 고경 상실이 우려되므로 하악에 IARPD를 설계하는 것이 유리하다고 주장되고 있다 (Fig. 2).[3-9] 그 외에 소개되는 적응증은 다소 광범위하여, 후방 연장 국소의치 뿐만 아니라 단순히 심미성을 얻기 위해 클라스프를 생략하고자 하는 모든 증례에 적용할 수 있다고 보고되고 있으나 이에 대한 근거는 미약하며, 실제로 임상에서 적용되지도 않는 실정이다.

이 문헌고찰에서는 IARPD를 적용할 수 있는 근거 및 IARPD를 적용하고 설계할 때 고려해야 할 점을 소개하고 그 근거가 되는 문헌을 고찰하고자 한다.

IARPD의 임상적 결과

1. 장기간의 후향적 연구

IARPD에 관한 문헌이 많지 않을 뿐 아니라 발표된 문헌을 고찰해 보아도 실험실 논문이거나 임상적 연구라고 하더라도 그 근거수준 (level of evidence)은 권고된 임상수준평가의 틀(The National Health and Medical Research Council)[10]에 따라 분류할 때 매우 낮았다(Table Ⅰ). IARPD에 관한 장기간의 후향적 평가 결과를 Table Ⅱ에 정리하였다.

Grossmann 등[11]은 평균 35개월, Mijiritsky 등[12]은 2~7년, Bortolini 등[13]은 최대 8년, Ohkubo 등[14]

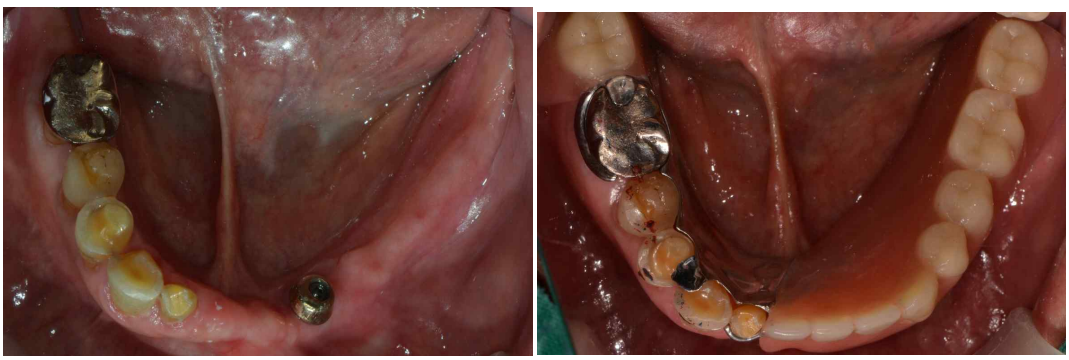

Fig. 2. Implant supported removable partial denture in Kennedy Class II case.

Table Ⅰ. Level of evidence & number of study about IARPD

Level of Evidence		Study Design	Number of study
Clinical studies	Ⅰ	A systematic review of randomized controlled trials	
	Ⅱ	A randomized controlled trial	1
	Ⅲ-1	A pseudorandomized controlled trial	2
	Ⅲ-2	A comparative study with concurrent controls	
	Ⅲ-3	A comparative study without concurrent controls	
	Ⅳ	Case series	7
In vitro studies		Bench test	1
		Finite element analysis	7

은 3주 이내, Payne 등[14]은 1년간 등으로 다양한 기간동안 IARPD의 임상적 결과를 평가하였다. 대부분 제작법은 치아와 조직 및 임플란트 모두 기능력을 받도록 설계하였다. 자연치의 직접유지장치로는 RPA 혹은 RPI 클라스프를 이용하고 주로 지지를 담당하게 하였으며, 임플란트는 대부분 견치 및 소구치부에 식립하여 유지를 담당하게 하였다. 임플란트의 생존률(93~100%)은 우수하며 보철물의 합병증도 적다고 보고되었으나 임플란트의 상태나 합병증에 대한 자세한 조사는 없었다.

Mitrani 등[6]은 자연치 부위에 클라스프가 아닌 channel shoulder pin 시스템을 이용하여 유지력을 얻고 써베이드 금관에서 지지와 안정만을 담당하도록 설계한 IARPD를 1~4년간 임상적으로 평가하였다. 최후방 구치부에 임플란트를 식립한 IARPD를 두 군으로 나누어 평가하였다. 즉, 임플란트에 치유지대주를 연결하여 수직적 지지를 얻는 지지군(5명)과 자연치에서 적적한 유지력을 얻을 수 없어 임플란트에 탄성 부착장치를 연결한 유지군(5명)을 1~4.5년간 평가하였는데 임플란트의 성공률은 93%였으며, 환자의 만족도도 높았다고 하였다. 합병증 평가 시, 지지군은 모두 의치상의 조직부 적합 불량을 호소하여 잦은 재이장을 시행하였고, 지지를 담당하는 치유지대주의 점식(pitting)이 발생한 경우가 많아 러버포인트로 연마 후 1점 접촉을 다시 형성해 주었다고 하였다. 유지군은 유지력이 감소할 때마다 탄성부를 교환하였는데, 지지군에 비해 더 낮은 합병증이 발생하였으며 임플란트 주변 연조직이 과증식되어 수술적으로 제거한 1 증례가 있다고 보고하였다.

Bortolini 등[13]은 보고된 연구 중 가장 장기간의 임상적 결과를 평가한 연구로 IARPD에 대해 최대 8년간의 장기간 임상 결과를 평가하였다. 32명의 환자에서 임플란트에서 유지력을 얻도록 ball 부착장치를 연결한 21개의 상악 임플란트, 10개의 하악 임플란트를 관찰하였는데 8년간 총 4개가 실패하여 생존률은 94%였다. 대부분의 환자에서 임플란트 주변 연조직과 잔존 무치악 부위는 안정적인 결과를 보였으나 부착장치를 매년 교환해야 했으며 모든 환자에서 평균 3회 정도의 재이장을 실시하였다고 하였다. 특히 후방연장 국소의치에서 견치나 제 1 소구치 부위에 식립된 임플란트를 이용하여 유지를 얻을 경우 환자의 만족도는 매우 높아진다고 하였다.

Kaufmann 등[16]은 국소의치 지대치가 상실된 경우 이를 대체하기 위해 임플란트를 이용한

Table Ⅱ. Study methods & results about IARPD

	Grossman et al.[11]	Mijiritsky et al.[12]	Mitrani et al.[6]	Bortolini et al.[13]	Ohkubo et al.[14]	Payne et al.[15]
Study design	Retrospective case series	Retrospective case series	Retrospective	Retrospective	Single blinded randomized crossover pilot study	Randomized controlled trial
Patient/ implant	35/67	15/33	10/16	32/64	5/10	24/48
Implant system	Zimmer, 3i, MIS		Branemark, ITI		Branemark	ITI
Implant diameter x length (mm)	ø3.25 x 13	ø3.7 x 10		3.75~5.0 x 13~15	ø3.75 x 8~11	ø3.0~3.3 x 10
abutment	Healing abutment, locator, O-ring attachment	Ball, Bar attachment	Healing abutment, resilient attachment	Ball attachment	Healing abutment 및 cover screw	Healing abutment
Evaluation	Patient satisfaction, Masticatory efficiency	Patient satisfaction, Prosthesis maintenance	Patient satisfaction, Soft & hard tissue reaction	Patient satisfaction, Masticatory efficiency	Patient satisfaction, Masticatory efficiency	Prosthesis maintenance, Marginal bone loss
Complication	Failure of 2 implants	Fracture of 1 rest	Pitting, Screw loosening, Framework fracture, Soft tissue hyperplasis	Healing abutment loosening, artificial tooth change, relining		Healing abutment loosening, wrought wire clasp adjustment, Resin base fracture
Follow-up (months)	9~120	24-84	12-48	12-96	<1	12
Implant survival rate (%)	97.1	100	93.7	93.7	100	100
Level of evidence	Ⅳ	Ⅳ	Ⅳ	Ⅳ	Ⅲ- Ⅰ	Ⅲ- Ⅰ

IARPD 군에 비해, 처음부터 치료계획을 세워 임플란트를 식립한 경우가 잔존치의 생물학적 합병증이 더 적게 발생하지만 임플란트 합병증은 오히려 더 많이 발생하는 경향이 있다고 하였으나 다양한 상황을 가진 60명을 관찰함으로써 근거의 가치는 작은 편이다.

이상과 같은 임상연구 결과를 종합해 보면, IARPD에 이용된 임플란트의 성공률은 93~100%로 다양하였고 합병증의 양상도 매우 다양하였다. 하지만 가장 중요한 정보인 임플란트 식립 위치 선정에 대한 기준이 제시되지 않았는데 대부분 골조건이 허용하는 한계 내에서 임플란트를 식립하기 때문일 것으로 예상된다. 또 유지 IARPD를 이용할 때 유지에 대한 설명이 부족한 것도 큰 문제인데, 국소의치에서 충분한 유지를 얻지 못할 경우에만 임플란트에 부착장치를 연결했는지 아니면 모든 증례에서 부착장치를 이용했는지에 대한 판단기준이 제시되지 않았다. 또, 자연치에 어떤 직접유지장치를 설계했는지 대합치의 조건은 어떤지에 대한 설명도 부족하였다. 임상연구에서 주로 평가한 것은 환자 만족도, 보철물의 합병증, 연조직 및 경조직에 대한 평가이지만 평가방법이 체계적이지 않았다. 임플란트의 합병증으로는 치유지대주의 점식, 풀림 및 파절 등이 흔히 발생했다. 의치의 합병증으로는 재이장이 가장 흔하였으며, 교합면 레스트 파절, 금속구조물 파절, 의치상 레진 파절 및 인공치 교체 등도 보고되었다. 부착장치를 이용하는 IARPD에서는 주기적 재이장 및 부착장치의 교체가 필요하였다. 이처럼 다양한 합병증을 가지는 원인이나 예방법을 소수의 문헌고찰만으로 얻기는 불가능하므로, IARPD에 대한 적응증은 불가피하게 국소의치에 부가적인 임플란트의 지지나 유지가 필요한 경우에 한정적으로 사용해야 할 것으로 보인다.

IARPD 적용시 고려사항

임상연구의 방법 및 결과에 대해 상세히 밝히고 있는 문헌에서는 더 많은 정보를 얻을 수 있다. 비교적 근거수준이 높은 연구문헌들을 대상으로 IARPD의 환자 만족도, 후방 조직 골소실 예방 유무, 설계 시 고려사항에 대해 좀 더 고찰해 보고자 한다.

1. 환자 만족도

Ohkubo 등[14]은 5명의 Kennedy Class I 또는 II 환자 5명에 대하여, 조직지지 부위에 임플란트를 식립하고 3개월 후에 동일한 환자를 대상으로 치유지대주를 연결한 경우(임플란트-지지 국소의치)와 피개나사만을 연결한 경우(일반 국소의치)를 비교하여, 환자만족도, 저작시간, 교합압 및 교합면적을 평가하였다. 임플란트-지지 국소의치에서 짧은 저작시간을 보여 신속하고 효율적 저작운동을 하는 것으로 여겨졌으며, 강한 교합력 및 넓은 교합면적이 관찰되었다. 또한 교합접촉 중심이 후방으로 위치하여 교합이 안정적이었으며, 전반적으로 임플란트-지지 국소의치가 일반 국소의치에 비해 유의하게 높은 환자 만족도 및 향상된 저작 기능을 보였다고 하였다. Wismeijer 등[17]은 상악 총의치, 하악 Kennedy class I 환자 중 기존 하악의치에 불만족한 환자 48명을 대상으로 새로운 국소의치를 제작한 시기(T1), 제 2 대구치 부위에 임플란트를 식립한 후 치유지대주를 연결하여 지지만 담당하게 한 시기(T2)와 6개월 후 유지를 위한 ball 부착장치를 추가한 시기(T3)에 대한 환자만족도를 비교평가하였다. 기존 의치에 비해 최종 임플란트-유지 국소의치에서 향상된 만족도를 보였을 뿐 아니라, 임플란트-지지 국소의치보다 부착장치를 추가한 임플란트-유지 국소의치에서 전반적인 만족도, 저작효율, 의치안정성, 발음에 대한 만족도가 모두 유의하게 증가하였다. 하지만 임플란트-유지 국소의치 설계 시 만족도는 증가하지만, 유지부를 주기적으로 교환해야 하고, 보철물의 합병증도 증가한다는 사실 또한 고려해야 할 것으로 생각된다.

2. 후방 조직 골소실 예방 유무

Ohkubo 등[18]은 후방연장 부분무치악 상황에 임플란트를 식립한 후 임플란트-지지 국소의치의 변위가 얼마나 감소하는지 평가하기 위해 모형에 strain gauge를 부착하고 수직적 변위량을 측정하였다. 그 결과, 점막 변위가 감소하고 임플란트가 받는 응력이 증가하기 때문에 주된 저작을 담당하는 제1 대구치 부위에서 응력이 분산되었다고 하였다. 이로 인해 골조직이 받는 압력이 감소하고 치조제 흡수도 감소할 것이라고 예상할 수 있다.

Elsyad 등[19]은 상악 총의치에 대합하는 하악 양측성 부분무치악 환자(n=30)를 대상으로 임플란트-유지 국소의치(ball 부착장치 연결) 및 임플란트-지지 국소의치(치유지대주를 연결하여 치조제 상방 2mm로 제한) 등 두 군으로 나누어 의치 제작 5년 후 잔존 치조제 흡수를 비교하였다. 파노라마 방사선 촬영 후 특정지점에서의 후방 치조제 흡수를 평가한 결과 임플란트-지지 국소의치에서 0.15mm, 임플란트-유지 국소의치에서는 1.03mm가 흡수되어 임플란트-지지 국소의치가 잔존 치조제의 골조직을 잘 보존할 수 있다고 하였다. 탄성이 있는 부착장치가 수직적 이동을 허용하기 때문에 잔존 치조제에 더 많은 하중을 가하여 이러한 결과가 발생한 것으로 사료된다. 나이가 많을수록, 초기 하악골 높이가 낮을수록 골흡수는 더 적었다. Ball 부착장치를 연결한 임플란트-유지 국소의치에서 임플란트 주변 골흡수량이 높을 뿐 아니라 더 잦은 재이장(년간 0.06회/0.46회)을 시행하였다는 점도 특이한 사항이다.

유사하게, 임플란트-유지 국소의치와 임플란트-지지 국소의치로 분류하여 1~4년간 임플란트 주변골의 골흡수를 평가한 Mitrani 등[6]의 연구에서는 임플란트-유지 국소의치에서 약간 높은 골흡수를 보였으나 유의한 차이는 없었으며, Elsyad 등[18]의 연구와는 달리 임플란트-지지 국소의치의 재이장 횟수가 더 많았다.

이상과 같은 결과를 종합해 볼 때 Kennedy Class Ⅰ의 부분무치악에서 후방연장 국소의치를 사용하는 것보다 IARPD를 사용하게 되면 치조골 흡수는 감소하는 것으로 보이나 IARPD의 후향적 연구들에서 재이장과 같은 보철물 합병증이 높아진다는 것 또한 고려할 필요가 있으며 추가적인 임상 연구가 필요하다 하겠다. 또한, 유지 기능을 추가하면 치조골 흡수가 더 많이 발생할 가능성이 있지만 이러한 사실도 몇 몇 연구에서 추론한 것이기 때문에 추가적 연구가 더 필요하다.

임플란트-지지 피개의치(overdenture)는 IARPD와 다른 형태의 보철물을 사용하는 것이지만 의치 하방에서 임플란트가 지지를 담당한다는 점에서는 동일하기 때문에 잔존 치조제 흡수 경향은 비슷할 것으로 추측할 수 있다. 임플란트 및 잔존 치조제에 응력이 분산되는 상황을 분석하기 위해 임플란트-지지 피개의치의 잔존 치조제 흡수를 조사한 Kordatzis 등[20]은 총의치 장착자가 5년간 1.63mm의 골흡수량을 보인 반면 임플란트-지지 피개의치에서는 0.69mm로 유의하게 낮은 골흡수량을 보인다고 하였다. Jacobs 등[21]은 무치악 기간이 10년 이내인 환자에서 상악 총의치에 대합되는 하악 임플란트-지지 피개의치에서 골흡수량을 조사하였다. Kordatzis 등[20]의 결과와는 달리 후방 치조골의 흡수량은 임플란트-지지 피개의치가 총의치의 2배 이상이라고 보고하였는데, 이는 피개의치에서 조직방향의 회전이 더 크게 발생하고 저작기능이 향상되면서 후방 치조골에 가해지는 하중이 증가하기 때문이라고 하였다. Sadowsky 등[22]이 임플란트-지지 피개의치에 관해 여러 문헌을 고찰한 바에 따르면 이공 사이에 식립한 임플란트-지지 피개의치는 하악 전방골의 수준을 유지하는데 도움을 주지만, 오히려 후방의 골흡수는 심화시킨다고 하였다. 무치악 기간이 10년 이내일 때 임플란트-지지 피개의치가 치조제 흡수를 가속화시키는지 보존하는지에 관해서는 현재까지도 논쟁 중이다. 연구결과가 풍부한 임플란트-지지 피개의치에서도 치조골 흡수에 대한 이견을 보이고 있기 때문에

IARPD에 관한 몇 몇 임상연구만을 가지고 치조골 보존에 효과가 있다고 단정하기에는 무리가 있으며 저작력, 연령, 성별, 치조제 높이 등 다른 요소가 철저히 고려된 장기간의 임상연구가 있어야만 확실한 지견을 얻을 수 있을 것으로 사료된다.

3. 지대주와 부착장치

임플란트-지지 국소의치에서는 모두 치유지대주를 사용하였는데, 치유지대주는 티타늄 그레이드 5인 합금이므로 그레이드 4 이하인 임플란트 고정체에 비해 높은 기계적 성질을 가진다. 따라서 임플란트 고정체의 나사산 손상이나 치유지대주 나사파절을 방지하기 위해 10Ncm 이상 조임력을 가하면 안 된다. 전하중을 가할 수 없기 때문에 임플란트-지지 국소의치에서는 치유지대주의 빈번한 풀림과 응력집중으로 인한 파절이 보고된다. 또, 의치상과 접촉되는 부위에 점식이 생기면서 나사의 access hole을 손상시킬 가능성이 있다. 그러므로 임플란트-지지 국소의치를 안정적으로 사용할 수 있도록 지대주 상부에 1점 접촉을 형성하고, 측방에서 조임력을 가할 수 있고 지지를 담당할 수 있는 새로운 형태의 지대주 개발이 필요하다 (Fig. 3).[23]

Pellizzer 등[24]은 유한요소분석법을 이용하여 임플란트-지지 국소의치를 위해 한 개의 임플란트를 후방에 식립한 후 치유지대주, O ring, ERA 부착장치에서의 변위 및 응력분포를 분석하였다. 모든 군에서 유리한 응력분포가 관찰되었으나, ERA 부착장치가 최소의 변위량과 응력을 나타내어 응력분산에 가장 유리한 결과를 나타냈다. 이는 ERA 부착장치가 0.04mm의 수직적 운동을 허용하며, 재료로 사용된 나일론의 물성때문에 기능력이 가해질 때 치조점막으로 응력이 분산되기 때문으로 생각된다. Chikunov 등[25]은

Locator 부착장치®가 수직적으로 0.2mm의 수직적 운동을 허용할 뿐 아니라, 수직거리가 최소로 필요하기 때문에 임플란트-지지 국소의치에

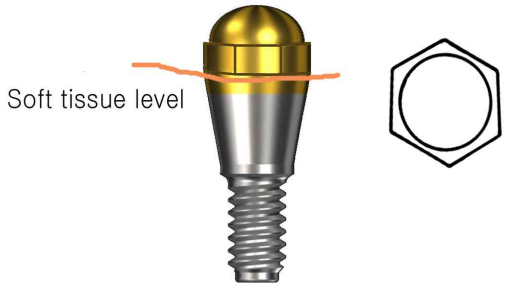

Fig. 3. Ideal shape of the abutment in implant assisted removable partial denture.

적합하다고 주장하였다. 수직적 운동을 허용하는 탄성부착장치를 사용하는 것이 유리할 것이라 생각되지만 어느 정도로 운동을 허용하는 것이 가장 적절한지에 대한 추가적인 연구가 필요하다고 여겨진다.

4. 임플란트 직경과 길이

잔존치조제에 임플란트를 식립할 때 골량이 부족하여 적절한 직경이나 길이의 임플란트를 사용할 수 없는 경우가 많다. 더구나 IARPD를 고려해야 할 정도의 환자라면 잔존치조제의 상태가 불량할 가능성이 더 높다. Keltjens 등[5]은 임플란트-지지 국소의치라면 짧은 임플란트를 적용해도 괜찮다고 하였다. Verri 등[26]은 유한요소분석을 이용하여 다양한 직경과 길이의 임플란트를 사용한 IARPD에서 수직적 하중이 가해질 때의 변위 및 응력분산에 대해 연구하였다. 임플란트 길이가 증가할수록 변위는 감소하였으나, 임플란트 직경이 증가한다고 해도 변위에는 영향이 없었다. 응력은 직경과 길이 모두 효과가 있었기 때문에 가급적 길고 직경이 큰 임플란트를 사용하면 응력분산에 유리하다고 사료된다. 실제로 유지를 담당하는 임플란트보다 지지만 담당할 경우 감소된 직경이나 길이의 임플란트를 사용할 수 있는지에 대해서는 더 많은 연구가 필요하다.

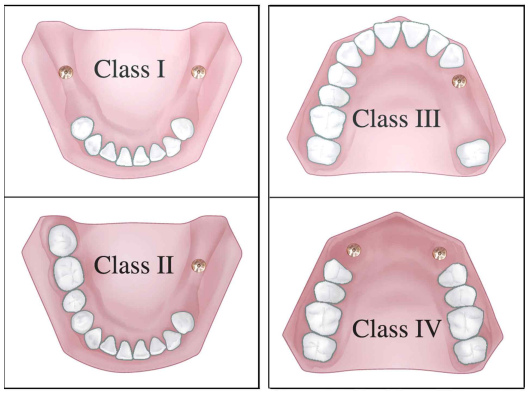

Fig. 4. Various indications of implant assisted removable partial denture.

5. 임플란트의 위치

IARPD에서 부분무치악의 상황에 따라 최소로 필요한 임플란트 수는 달라질 것이다 (Fig. 4). Kennedy class Ⅲ의 치아지지 국소의치에서는 비심미적인 전치의 직접유지장치를 제외하기 위해 1개 이상의 임플란트가 필요하다.[27] Kennedy class Ⅳ는 전방연장 상황이므로 정중선 양측으로 지지를 담당할 수 있도록 양쪽에 최소 2개의 임플란트가 필요하다.[27] 임플란트 생존률을 연구한 연구들을 종합해 보면, Kennedy class Ⅰ이나 Ⅱ 부분무치악은 지지를 담당할 임플란트를 1개만 식립해도 충분한 것으로 보인다.[6, 11-16, 27] 이 때 어떤 위치에 임플란트를 식립해야 하는가에 대해서는 다양한 의견이 제시되고 있다. Grossmann 등[11]은 가장 강한 힘이 가해지는 부위에 임플란트를 식립하여 최대한의 지지를 담당할 수 있도록 최후방부에 식립하는 것이 적절하지만, 추후 고정성 보철물로 전환할 가능성이 있을 경우에는 제 2 소구치 부위에 식립하는 것이 좋다고 하였다. 제 2 소구치 부위에 식립하게 되면 지지를 담당하는 능력은 감소하지만 유지를 위한 부착장치를 추가함으로써 안정을 증가시킬 수 있다고 하였다.

Cunha 등[28]은 유한요소분석을 통해 IARPD에서 임플란트 위치가 제 2 소구치, 제 1 대구치, 제 2 대구치일 때의 응력분산을 분석하였다. 제 1 대구치 부위에 임플란트를 식립했을 때 의치의 변위량이 가장 작았으며, 제 2 소구치에 식립했을 때 서 응력이 최소한이라는 결과를 제시하였다. 하지만 유한요소분석은 설정한 조건에 따라 결과가 달라질 수 있다는 점을 고려해야 한다. 실제로 이 연구에서는 하중을 제 2 소구치에 50N, 제 1 대구치에 150N, 제 2 대구치에 100N 하중이 가해지도록 설정하였기 때문에 이런 결과가 나왔을 가능성을 배제할 수 없다. 임플란트의 위치가 전방으로 위치할수록 지대치에 가해지는 응력은 감소하며, 임플란트 아래쪽에 가해지는 상대적 응력은 증가하지만 전체적인 응력은 감소하는 경향을 보였으므로 제 2 소구치 부위에 임플란트를 식립함으로써 지대치에 가깝게 위치 시 응력분포에 유리하다고 보고하였다. 유한요소 분석은 임플란트 및 점막이 기능력 하에 이상적으로 균일한 접촉 상황이라고 여기지만 실제 임상에서는 제2 소구치부에 식립 시 후방 점막 부위에서의 의치 회전운동으로 인해 임플란트에 지레작용으로 인한 측방력이 발생할 가능성이 있다. 점막성상이 견고하지 못한 경우, 기능 하에 의치의 회전운동이 예상될 경우, 추후 고정성 보철로 전환계획 등 임상적 변수를 고려하여 임플란트의 위치에 대한 다각적 선택이 필요하다.

6. 임플란트 식립각도

임플란트 식립각도는 지대치의 삽입철거로와 평행하면서 하중방향과도 평행한 것이 유리한데, 이는 임플란트-유지 국소의치의 부착장치 교환빈도와 밀접한 연관을 갖기 때문이다.[27] 그러나 후방 잔존 치조골량이 부족하여 근심방향으로 기울어지도록 식립해야 할 경우도 존재하며, 이 때 허용되는 임플란트 식립 각도에 대한 연구가 필요하다. Santos 등[29]은 IARPD에서 0°, 5°,

15°, 30°로 각각 식립각도를 다르게 한 경우의 응력분산에 대한 유한요소분석을 시행하였다. 30° 경사 시 후방 치조점막에 가해지는 응력이 증가하였고 임플란트 원심에 응력이 집중되는 양상을 보여 불리한 응력분포를 보였다. 0°와 비교 시 5° 경사에서 피질골, 해면골, 치조점막 및 임플란트에서 유사하거나 약간 양호한 응력분산을 보였다. 이 연구에서는 5°, 15° 경사의 응력분산 결과가 양호하기 때문에 15° 정도의 식립각도는 허용가능하다고 주장하지만, 수직적 응력분산만 평가한 연구이므로 임상에 그대로 적용하기에는 한계가 있다.

7. 국소의치 지대치

지대치에 어떤 직접유지장치를 선택할지 결정할 때, IARPD의 수직적 운동을 허용하는 클라스프인지를 고려해야 한다. 기능력을 받을 때 IARPD는 지대치, 잔존 치조제 및 임플란트가 모두 응력을 나누어 담당해야 한다. 만약 IARPD에 사용되는 임플란트가 전체적인 지지를 담당하도록 Kennedy Class Ⅲ와 비슷한 상황처럼 국소의치를 설계할 경우 자연치와 임플란트에만 기능력이 가해질 위험이 있다. 하지만 임플란트의 하중부담 능력이 충분하고 잔존치조제의 하중부담 능력이 불량한 경우라면 의치가 일부의 기능력을 흡수한다고 가정하여 Kennedy Class Ⅲ와 유사한 설계를 할 수도 있을 것이다. Verri 등[30]은 IARPD의 자연치 지대치 상태에 따른 응력분산을 평가하였는데, 원심레스트와 원심인접판을 적용한 경우로 나누어 유한요소분석을 시행하였다. 지대치 상태는 치주지지가 정상인 경우와 50%로 감소한 경우로 나누어 설정하였다. 원심레스트 적용 시 원심인접판보다 지대치에 가해지는 응력이 증가하였고, 지대치의 치주지지가 감소한 경우 정상적인 치주지지를 가진 경우보다 피질골, 해면골 및 임플란트 모두에 잔존응력이 증가하는 결과를 제시하였다. 이 결과로 보아 치주지지가 불량한 지대치를 사용하는 경우라면 IARPD 설계 시 지대치를 보호하기 위해 원심인접판을 설계하는 것이 유리할 것이다. 정상적인 치주지지를 가진 지대치에서 어느 정도의 응력이 지대치, 치조제 및 임플란트에 가해지는 것이 적절한지 알기는 어렵다. 또한 정상적인 치주지지를 가진 지대치에는 기능 시 치아, 잔존치조제 및 임플란트 전체로 응력을 분산시킬 수 있는 직접유지장치인 RPA나 RPI 클라스프가 필요할 수 있으나 이에 대한 연구도 없다. 유한요소분석에서 치주인대의 영향을 평가하려면 3차원 유한요소분석이 필수적이다. 현재까지 발표된 IARPD에 관한 유한요소분석은 모두 2차원 연구로 치주인대의 면적이 상대적으로 매우 작아 치주인대의 유무가 유한요소분석 결과에 영향을 미치지 않는 한계가 있다. 하지만 자연치 지대치를 분석할 때는 치주인대에 의한 지대치 움직임과 이에 따른 응력분산의 차이에 관한 연구가 필요하다. Muraki 등[31]은 3차원 유한요소분석에서 지대치 치주인대에 의한 변위 및 응력분산을 평가하였다. 근심레스트가 치주인대에 가해지는 응력을 최소화하고, 지대치의 변위량도 제일 작아서 원심레스트보다 유리하였다. 이 연구 외에도 치주인대에 의한 치아변위가 반영된 연구가 더 필요하며, 근심레스트나 클라스프와 같은 직접유지장치를 설계한 연구 또한 필요할 것으로 생각된다. 또한 유한요소분석 자체의 한계로 상황에 따른 변위량의 차이 즉, 자연치 28㎛, 임플란트 5㎛ 및 잔존 치조제 350~500㎛과 같은 큰 차이를 반영하지 못한 연구가 대부분이며, 모든 부위에서 균일하게 접촉한 상황의 수직적 응력에 대한 분석만이 시행되어 실질적인 응력분포에 대한 지견을 얻기에는 한계가 있다.

요 약

이상과 같이 현재까지 발표된 IARPD에 대한 문헌을 고찰해 보면 대부분의 연구가 실험실 연구이며 임상연구는 낮은 수준의 근거를 가진 문헌이 대부분이어서 그 해석과 적용에는 주의가

필요하다. 어떤 경우에 적용해야 하는지에 관해 확실한 의견일치는 없었지만 보철적 합병증이 많이 보고되므로 주의 깊은 증례 선택이 필수적이다. Kennedy class I, II와 같은 후방연장 무치악 부위에 임플란트를 식립한 IARPD 환자는 높은 만족도를 보였고 부착장치를 추가 시 만족도가 더욱 증가하였다. 의치상 하부의 연조직이 침하되는 것을 방지하고 잔존치조골로 응력을 분산시키기 때문에 잔존치조제 흡수를 감소시키는 것으로 보인다. 몇몇 연구를 보면 잔존치조제 흡수량은 후방연장 국소의치보다 임플란트-유지 국소의치에서 감소하고 임플란트-지지 국소의치에서 더욱 감소한다고 보고되었다. 임플란트의 크기와 직경은 최대한 길이가 길고 직경이 넓은 임플란트가 권장되며 길이가 짧고 직경이 작은 임플란트를 사용해도 되는지에 관한 추가적 연구가 필요하다. 임플란트 식립위치는 아직도 이견이 많은데, 추후 고정성 보철물 계획이 있을 경우 제 2소구치 부위가 적절하며 응력분산에도 유리하다는 연구가 있으나 점막의 피압축량이 고려되지 않은 연구였다. IARPD의 안정을 최대화하려면 제 2대구치 부위에 임플란트를 식립하는 것이 유리한 것으로 보이지만 더 많은 연구가 필요하다. 현재 사용되는 지대주와는 다른 개량형 지지-지대주 개발이 필요하며 부착장치를 사용한다면 수직적 운동을 허용하는 탄성 부착장치를 사용해야 한다. 임플란트 식립각도는 하중에 대해 수직방향이 이상적이나 5°, 15° 정도 경사식립 되어도 응력분산은 양호하였다. 하지만 자연치 지대치와 RPD의 연결방법 및 치주인대, 치주지지가 어떤 영향을 끼치는지에 대한 추가 연구가 필요하다 하겠다.

참 고 문 헌

1. Battistuzzi PG, van Slooten H, Kayser AF. Management of an anterior defect with a removable partial denture supported by implants and residual teeth: a case report. Int J Oral Maxillofac Implants 1992;7(1):112-5.
2. Misch CE, Goodacre CJ, Finley JM, Misch CM, Marinbach M, Dabrowsky T, et al. Consensus conference panel report: crown-height space guidelines for implant dentistry-part 2. Implant Dent 2006;15(2):113-21.
3. Jackson TR. Removable partial overdentures with natural root structure and osseointegrated fixtures. Dent Clin North Am 1990;34(4):711-28.
4. Ganz SD. Combination natural tooth and implant-borne removable partial denture: a clinical report. J Prosthet Dent 1991;66(1):1-5.
5. Keltjens HM, Kayser AF, Hertel R, Battistuzzi PG. Distal extensionremovable partial dentures supported by implants and residual teeth: considerations and case reports. Int J Oral Maxillofac Implants 1993;8(2):208-13.
6. Mitrani R, Brudvik JS, Phillips KM. Posterior implants for distal extension removable prostheses: a retrospective study. Int J Periodontics Restorative Dent 2003;23(4):353-9.
7. Kuzmanovic DV, Payne AG, Purton DG. Distal implants to modify the Kennedy classification of a removable partial denture: a clinical report. J Prosthet Dent 2004;92(1):8-11.
8. Giffin KM. Solving the distal extension removable partial denture base movement dilemma: a clinical report. J Prosthet Dent 1996;76(4):347-9.
9. Shahmiri RA, Atieh MA. Mandibular Kennedy Class I implant-tooth-borne removable partial denture: a systematic review. J Oral Rehabil 2010;37(3):225-34.
10. Australian Government, NHMRC: How to use the evidence: assessment and application of scientific evidence. Available at http://www.nhmrc.gov.au/_files_nhmrc/file/publications/synopses/cp69.pdf, accessed 16 December 2009.
11. Grossmann Y, Nissan J, Levin L. Clinical effectiveness of implant-supported removable partial dentures: a review of the literature and retrospective case evaluation. J Oral Maxillofac Surg 2009;67(9):1941-6.
12. Mijiritsky E, Ormianer Z, Klinger A, Mardinger O. Use of dental implants to improve unfavorable

removable partial denture design. Compend Contin Educ Dent 2005;26(10):744-6, 48, 50 passim.
13. Bortolini S, Natali A, Franchi M, Coggiola A, Consolo U. Implant-retained removable partial dentures: an 8-year retrospective study. J Prosthodont 2011;20(3):168-72.
14. Ohkubo C, Kobayashi M, Suzuki Y, Hosoi T. Effect of implant support on distal-extension removable partial dentures: in vivo assessment. Int J Oral Maxillofac Implants 2008;23(6):1095-101.
15. Payne A, Kuzmanovic DV, De Silav-Kumara R, van Staden IP.Mandibular removable partial dentures supported by implants: one-year prosthodontic outcomes. J Dent Res.2006; 85(Spec Iss B):2570 (http://www.dentalresearch.org).
16. Kaufmann R, Friedli M, Hug S, Mericske-Stern R. Removable dentures with implant support in strategic positions followed for up to 8 years. Int J Prosthodont 2009;22(3):233-41; discussion 42.
17. Wismeijer D, Tawse-Smith A, Payne AG. Multicentre prospective evaluation of implant-assisted mandibular bilateral distal extension removable partial dentures: Patient satisfaction. Clin Oral Implants Res 2011.
18. Ohkubo C, Kurihara D, Shimpo H, Suzuki Y, Kokubo Y, Hosoi T. Effect of implant support on distal extension removable partial dentures: in vitro assessment. J Oral Rehabil 2007;34(1):52-6.
19. Elsyad MA, Habib AA. Implant-supported versus implant-retained distal extension mandibular partial overdentures and residual ridge resorption: a 5-year retrospective radiographic study in men. Int J Prosthodont 2011;24(4):306-13.
20. Kordatzis K, Wright PS, Meijer HJ. Posterior mandibular residual ridge resorption in patients with conventional dentures and implant overdentures. Int J Oral Maxillofac Implants 2003;18(3):447-52.
21. Jacobs R, Schotte A, van Steenberghe D, Quirynen M, Naert I. Posterior jaw bone resorption in osseointegrated implant-supported overdentures. Clin Oral Implants Res 1992;3(2):63-70.
22. Sadowsky SJ. Mandibular implant-retained overdentures: a literature review. J Prosthet Dent 2001; 86(5):468-73.
23. Brudvik JS. Advanced removable partial dentures. Chicago: Quintessence Pub. Co.; 1999.
24. Pellizzer EP, Verri FR, Falcon-Antenucci RM, Goiato MC, Gennari Filho H. Evaluation of different retention systems on a distal extension removable partial denture associated with an osseointegrated implant. J Craniofac Surg 2010;21(3):727-34.
25. Chikunov I, Doan P, Vahidi F. Implant-retained partial overdenture with resilient attachments. J Prosthodont 2008;17(2):141-8.
26. Verri FR, Pellizzer EP, Rocha EP, Pereira JA. Influence of length and diameter of implants associated with distal extension removable partial dentures. Implant Dent 2007;16(3):270-80.
27. Pheonix RD, Cagna DR, DeFreest C. Stewart's clinical removable partial prosthodontics. 4th ed. ed. New Malden: Quintessence; 2008.
28. Cunha LD, Pellizzer EP, Verri FR, Pereira JA. Evaluation of the influence of location of osseointegrated implants associated with mandibular removable partial dentures. Implant Dent 2008;17(3):278-87.
29. de Freitas Santos CM, Pellizzer EP, Verri FR, de Moraes SL, Falcon-Antenucci RM. Influence of implant inclination associated with mandibular class I removable partial denture. J Craniofac Surg 2011; 22(2):663-8.
30. Verri FR, Pellizzer EP, Pereira JA, Zuim PR, Santiago Junior JF. Evaluation of bone insertion level of support teeth in class I mandibular removable partial denture associated with an osseointegrated implant: a study using finite element analysis. Implant Dent 2011;20(3):192-201.
31. Muraki H, Wakabayashi N, Park I, Ohyama T. Finite element contact stress analysis of the RPD abutment tooth and periodontal ligament. J Dent 2004;32(8): 659-65.

A Literature Review on Implant Assisted Removable Partial Denture

Ji-Hye Lee, Dae-Gon Kim, Chan-Jin Park, Lee-Ra Cho

Department of Prosthodontics and Research Institute of Oral Science, Gangneung-Wonju National University

The installation of an implant in the distal extension area to assist a partial dentrue (IARPD) was used carefully in clinical situations. The purpose of this review on the IARPD is describing the concept, clinical results and guidelines of IARPD. For the review, a literature search was performed using the PubMed. The data from the literature suggest that the placement of the implants could improve function and patient satisfaction. In addition, IARPD reduced the residual ridge resorption. Longer and wider implant should be placed. Less than 15° angulation may be not harmful. To prevent the loosening of the abutment, modified abutment or resilient attachment should be used. However, the connection method between the clasp retention and IARPD should be considered for long time success. Moreover, longitudinal clinical studies are required for evaluation of IARPD.

Key words: implant, distal extension partial denture, patient satisfaction, residual ridge resorption

Correspondence to : Prof. Lee-Ra Cho
Department of Prosthodontics, College of Dentistry, Gangneung-Wonju National University, 1, GangneungDaehangno, Gangneung, Gangwon-Do, 210-702, Korea.
Fax: + 82-33-640-3103, E-mail: lila@gwnu.ac.kr
Received: April 16, 2012, Last Revision: May 3, 2012, Accepted: June 25, 2012