회전삽입로 국소의치를 이용한 심미적 상악 전치부 수복 증례

*강릉원주대학교 치과대학 보철학교실 및 구강과학연구소

이지혜* · 임소민 · 정혜은 · 박찬진 · 조리라 · 김대곤

상실된 상악 전치부는 고정성 보철물이나 가철성 보철물 또는 임플란트 보철 등 다양한 방법을 통하여 수복할 수 있다. 이 중 적절하게 제작된 회전삽입로 국소의치는 경제적, 해부학적 한계를 가진 환자에서 기능적, 심미적으로 우수한 결과를 보일 수 있다. 회전삽입로 국소의치는 일반적 국소의치의 일직선 삽입로와는 달리 국소의치의 한 쪽 유지장치부가 먼저 장착된 뒤 회전하면서 반대쪽의 유지부가 삽입되어 의치가 안착된다. 이 때 언더컷 속에 위치하는 견고한 부연결장치에서 유지력을 획득하고 회전삽입로와 평행하게 긴 수로형 혹은 구미형(dovetail) 레스트 시트에서 지지 및 파지를 얻으므로 일반적인 가요성 유지암 및 파지암을 생략할 수 있어 심미적으로 우수하고 위생 관리에도 유리하다.

그러나 회전삽입로 국소의치에서 한번 제작된 견고한 유지부는 정교한 조절이 불가능해 상대적으로 기공작업이 어렵고 정밀한 보철물 디자인이 필요하므로 임상적인 성공을 위해서는 회전삽입로 국소의치의 원리에 대한 깊은 이해가 필요하다. 이번 증례보고는 회전삽입로 국소의치를 장착한 후 장기적인 유지관리의 어려움을 겪은 증례를 소개하고 이를 예방할 수 있는 이론적, 기공적 주의사항을 보고하고자 한다.

주요어: 회전삽입로 국소의치, 전치부 심미 수복, 유지력 조절 (**구강회복응용과학지** 2011:27(2):209~222)

서 론

회전삽입로 국소의치는 다양한 삽입로를 통해 견고한 회전중심부가 먼저 장착되고, 보철물의 클래스프 부위는 회전하면서 보철물이 최종 장착되는 가철성 국소의치이다.[1,2] 회전삽입로 국소의치는 처음 장착되는 치아의 인접면 언더컷을 이용하는 견고한 유지부와 긴 수로 모양의 레스트로 조합된 부위와 1-2개의 일반적인 클래스프로 구성되어 있다.[3] 유지를 인접판에서 얻기 때문에 보상작용이 필요하지 않고 레스트에 의해 지지와 감싸는 효과를 얻으며, 장착되었을 때 지대치에 외력을 가하지 않기 때문에 클래스프의 필수조건을 충족시킬 수 있다.[4] 전-후방 삽입로는 전치의 원심면 언더컷을 이용하고 후-전방 삽입로는 구치의 근심면 언더컷을 이용하는 것이다. 전-후방 삽입로 회전을 이용하면 전치부에서 클래스프를 생략할 수 있어 심미적이며 치태 침착이 적어져 위생적이다. 치아 자체의 경사면을 언더컷으로 이용하므로 통상적인 국소의치에 비

교신저자: **김대곤**
강릉원주대학교 치과대학 치과보철학교실, 강원도 강릉시 강릉대학로 1번지, 201-702, 대한민국.
Fax: + 82-33-640-3103, E-mail: muscleman@gwnu.ac.kr
원고접수일: 2011년 04월 16일, 원고수정일: 2011년 05월 03일, 원고채택일: 2011년 06월 25일

해 치아 삭제량이 적고 피개면적이 적으며, 근원심 언더컷을 이용할 수 있고 유지부는 가요성이 없이 견고하므로 유지부가 변형될 우려가 없는 장점이 있다.[5-10] 그러나 유지를 얻는 지대치의 인접면은 블록아웃하지 말아야 하며 나중에 장착되는 부위의 언더컷은 충분히 블록아웃해야 하는 등 고도의 기공 정밀성이 필요하고 비교적 깊고 긴 레스트(구치부에서 1.5~2mm 깊이)를 사용하기 때문에 써베이드 금관이 필요하다.[8] 무엇보다 큰 단점은 클래스프가 아닌 견고한 인접판에서는 얻는 유지력이 한 번 상실되면 클래스프를 이용한 국소의치와는 달리 조절이 거의 불가능하여 보철물의 오차 허용도가 적다는 것이다.[8-10]

회전삽입로 국소의치를 이용한 치료는 원리 및 기공 과정에 대한 이해 부족으로 임상적으로 흔히 시도되지 않는 방법이다.[11-12] 하지만 후방연장 부위가 없는 치아-지지 결손부는 주의 깊은 평가를 통해 회전삽입로 국소의치를 사용하여 성공적으로 수복할 수 있으며[9,13-16] 흔히 근심 경사된 하악 대구치의 경사를 수정하기 어려운 경우나, 심미성이 필요한 전치부 상실 부위에서 성공적으로 이용할 수 있다. Jacobson과 Kroll[3] 은 구치부가 상실된 후-전방 및 전-후방 회전삽입로와 인접면 협측 언더컷을 이용하는 측방 회전삽입로를 카테고리 Ⅰ, 전치부가 상실된 전-후방 회전삽입로 및 인접면 순측 언더컷을 이용하는 모든 측방 회전삽입로를 카테고리 Ⅱ로 기능적인 분류를 시행하였다. 카테고리 I에서는 수로 모양의 긴 레스트가 먼저 장착되므로 회전중심은 수로 모양의 레스트 끝 부분이지만 카테고리 Ⅱ에서는 회전중심이 인접판의 치경부 끝이 된다. 카테고리 Ⅱ에서는 교합면 또는 절단면에서 회전중심인 인접판 끝까지 먼저 장착되고 난 후 일반적인 클래스프가 회전하여 장착하는 이중삽입로 국소의치라고 할 수 있다. 이런 카테고리 Ⅱ 회전삽입로 국소의치는 전치부가 상실된 경우에 적용하기 때문에 삽입로의 길이나 삽입로와의 접촉 정도에 따라 유지력 조절이 어려울 수 있다. 본 증례 보고는 전후방 회전삽입로 국소의치에서 유지력 조절이 어려웠던 증례를 고찰하고 이를 분석하여 유지력 조절에 대한 합리적 접근이 가능했던 다른 증례를 함께 보고하고자 한다.

증례 I

1. 과거병력 및 구강검사

48세 남환으로 나무에 맞아 앞니가 깨진 것을 주소로 보철과에 내원하였다. 특이할만한 전신병력은 없었고 구강내 검사에서 전치부 개방교합 및 도재 파절이 관찰되었으며(Fig. 1), 방사선학적 진단결과 전반적으로 중등도의 치조골 소실이 관찰되었다(Fig. 2). 상악 좌측 중절치(#21)는 수직적 골흡수 및 치주인대 비후가 관찰되었으며 임상적으로 3도 이상의 동요도를 보여 발거하기로 결정하였다. 기존 수복물을 제거한 뒤 상악 우측 제 2소구치 및 제 1대구치(#15,16)는 주조 금속도재관으로 수복이 필요하였다. 상악



Fig. 1. Initial intraoral status

좌측 측절치(#22)는 임상적으로 2도의 동요도를 보여, 국소의치로 수복 시 지대치로는 부적절하고 조직부 언더컷이 존재하지 않아 치근으로만 잔존시키기로 하였다. 상악 우측 제 2소구치부터 좌측 측절치 (#14~#22)까지의 치아상실 부위의 수복이 필요하였다. 상악 좌측 견치(#23) 근심에 적절한 언더컷이 존재하였고 마모되지 않은 발달된 설면 결절이 존재하였다.



Fig. 2. Radiographic findings in initial status

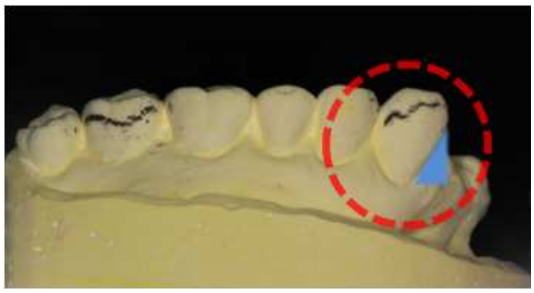

Fig. 3. A desirable undercut at the proximal area of the upper right caninie(#23)

2. 치료계획

치주조직이 중등도 소실된 상태여서 고정성 보철물을 선택하면 치료기간과 비용이 증가할 것으로 예상되며, 환자는 치료기간과 비용을 최소화하기를 원하셨기 때문에 가철성 보철물 수복을 결정하였다[17-18]. 미소선 높이는 중등도였으나 클래스프가 노출되지 않기를 원하셨으므로 통상적 클래스프 유지 국소의치는 제외하였다. 상악 좌측 견치(#23) 근심면의 적절한 언더컷 (Fig. 3) 및 발달된 설면 결절을 가지고 있어 가철성 국소의치 중 회전삽입로 국소의치를 통해 수복하기로 결정하였다.

3. 치료과정

1) 이상적인 상악의 심미, 기능 회복을 위해 하악 전치부 수복이 선행되어야 하므로 하악 전치부의 도재 파절된 보철물을 제거, 치아 형성 후 임시 치아 수복, 금속구조물 시적 후 금속도재관 수복을 시행하였다
2) 상악 써베잉을 위해 진단모형 상에 회전중심 부위를 표시 후 써베이어에 위치시키고, 0° 경



(a) (b) (c)

Fig. 4. (a) Position the diagnostic cast along the center of rotation (b,c) The cast is first surveyed at 0° tilt

사 상태에서 분석봉(analyzing rod)을 통해 견치 근심의 언더컷 부위를 평가하고 구치부의 Aker's 클래스프를 위한 치아형성이 필요한 부위를 확인하였다(Fig. 4-a,b,c). 주연결장치는 근-원심 구개 스트랩으로 결정하였고 직접유지장치는 상악 좌측 제 2소구치(#15), 좌측 견치(#23) 근심의 견고한 유지부, 좌 · 우측 제 1 대구치(#16,26)에 Aker's 클래스프로 결정하였다.

3) 상악 우측 제 2소구치 및 제 1대구치(#15,16)에서 치아형태를 수정하고 좌측 견치, 좌 · 우측 제 1 대구치(#23,16,26)에 첫 번째 치아형성을 시행 후(Fig. 5a) 인상을 채득하였다. 모형을 써베이어 상에 다시 위치 후 0° 경사 하에서 진단모형 측면에 별개의 수직선을 표시하여 써베이어에 대해 진단모형의 위치관계를 기록한다. 0° 경사 하에서 견치 근심의 언더컷 양을 확인하고 좌, 우측 제 1대구치(#16,26)에서 직접유지장치를 위한 써베이 라인을 확인하였다. 견치 근심부 유지면을 따른 모형 후방경사를 통한 이차경사 하에서 모형측면에 독립된 수직선을 표시하고, 견치 근심에 균일한 유도면이 형성되었는지 확인하였으며(Fig 5b) 설면 레스트와 유도면이 회전삽입방향과 평행한지도 확인하였다.

4) 모형의 측면에 두 개의 독립된 수직선이 확인되며 0° 경사일 때 상악 좌 · 우측 제 1 대구치(#16,26)에서 검은 선의 써베이 라인을 확인하고 이차경사 하에서 써베잉한 붉은 선을 통해 삽입에 방해될 구치부의 추가적 삭제 부위를 확인하였다(Fig. 5c,d,e).

5) 이차경사된 모형에서 상악 우측 제 2소구치(#15) 근심면과 교합면 레스트의 측벽을 평행하게 형성하며, 교합면 레스트의 길이는 치관

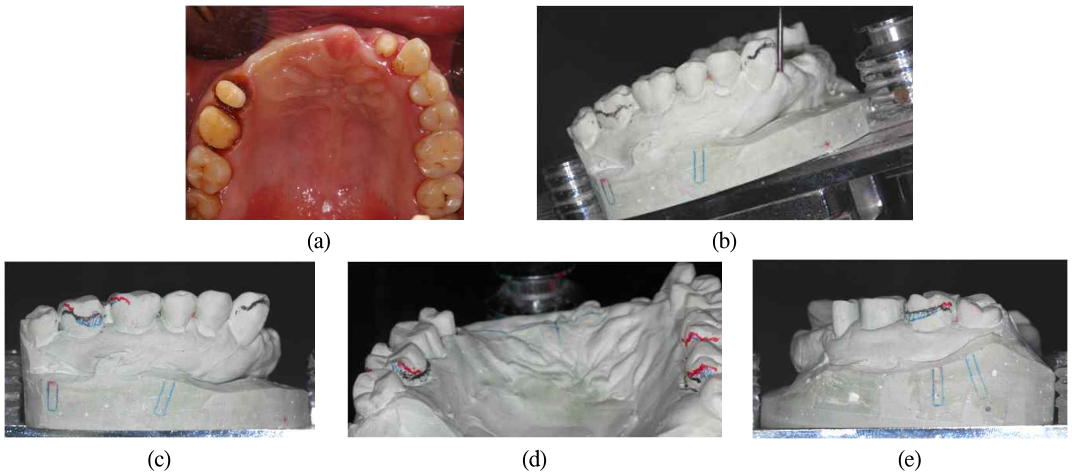

Fig. 5. (a) Intraoral status after the prepartaion of #15,16 teeth and first natural teeth alteration of #23,16,26
(b) the diagnostic cast is tilted upward until the mesial undercuts on the anterior abutments are eliminated. Then the analyzing rod identifies the direction of the first path of insertion
(c,d,e) Determine if the posterior retentive components are accessible during the initial straight path of insertion and confirm the absence of interference on ce the rests and rigid retainers are seated

의 절반을 넘게 하고 깊이는 1.5mm 이상 되도록 주조 금속도재 전장관을 완성하였다(Fig. 6).[7]

6) 최종 치아형성을 시행하고 상악 우측 제 2소구치 및 제 1대구치(#15,16)에 주조 도재금속관을 최종 합착하였다.

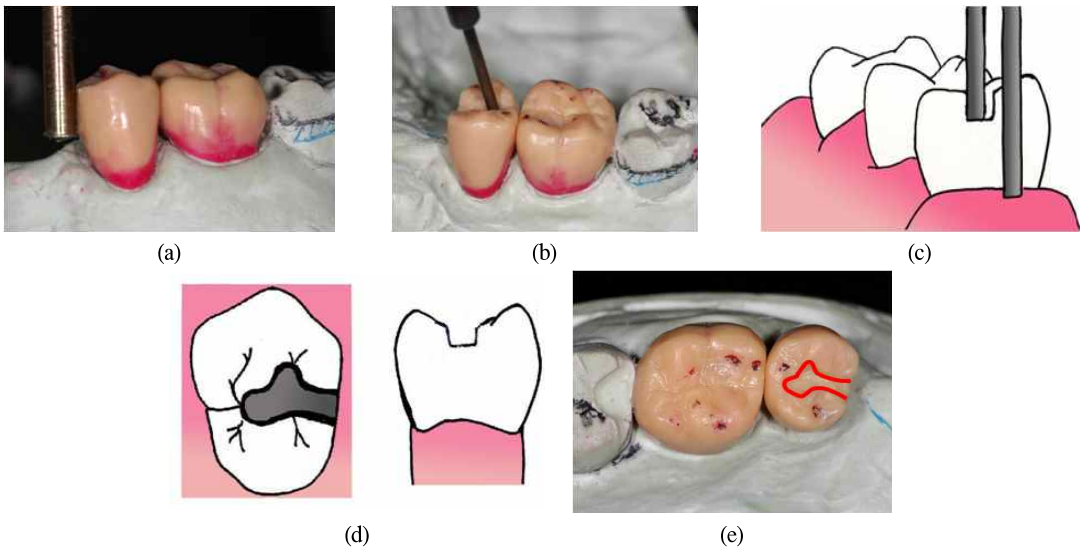

Fig. 6. (a) The occlusal rest should have an undercut of 0.010 inch,
(b) the depth of 1.5-2.0mm at least,
(c) and be parallel with the proximal undercuts.
(d) The occlusal rest should extend to more than half the mesiodistal width of the tooth.
(e) The occlusal outline form of the rest preparations should be irregular or dovetailed

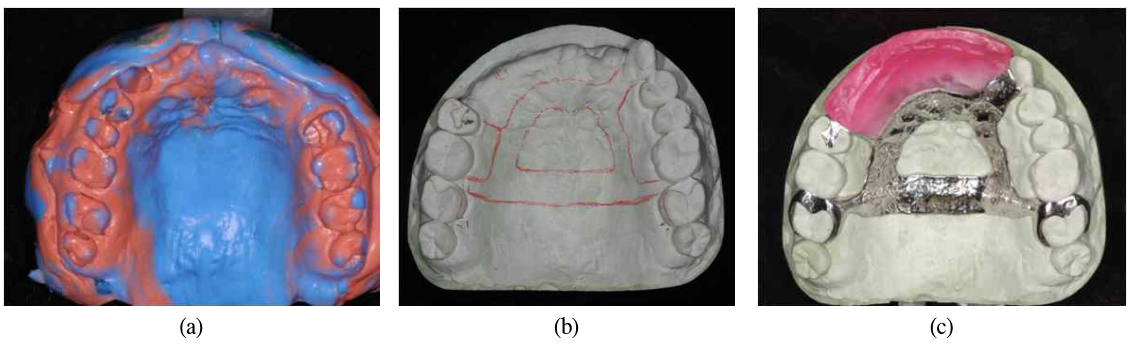

Fig. 7. (a) Final PVS impression with a custom tray
(b) Fabrication of master cast
(c) Metal framework and occlusal wax rim fabrication



Fig. 8. Wax-denture try-in and registration of occlusal relationship



Fig. 9. Delivery of final prosthesis

7) 무치악 부위의 정밀한 조직 인상을 채득하기 위해 개별 트레이를 통해 실리콘 인상재(Exafine, GC, Tokyo, Japan) 최종인상을 채득하였다(Fig. 7).
8) 금속구조물 제작 시 견고한 유지부의 내면은 전기용해연마를 시행하지 않았으며, 긴밀한 접촉을 위하여 마모재를 포함하지 않는 최소한의 연마만을 시행하였다(Fig. 8a).[19] 교합제 및 납의치 시적 후 불량한 중절치 치축을 개선하고, 악간관계를 채득하여(Fig. 8) 최종적인 국소의치를 시적하였다(Fig. 9).

그러나 1달 후 유지 관리를 위한 내원 시 환자는 의치의 헐거워짐을 호소하였으며 견고한 유지부의 유지력이 감소된 것이 관찰되었다(Fig. 10a). 직접법 첨상용 레진(Tokuyama Dental Corp., Tokyo, Japan)을 통한 재이장을 통해 의치상의 안정 및 견고한 유지부의 조정을 시도하였다(Fig. 10b). 하지만 환자가 의치를 사용하면서 첨상용 레진이 마모되면 유지력 감소 현상이 재발할 것이 예상되었다. 이와 같은 견고한 유지부에서의 유지력 감소 현상은 회전삽입로 국소의치에서 흔히 발생하는 문제이며, 발생 원인에 대하여 더욱 고찰 후 두 번째 증례에서는 원인요소를 고려하여 오류발생을 최소화하려 하였다.

증례 II

1. 과거병력 및 구강검사

48세 남환으로 위 앞니를 해 넣고 싶은 것을 주소로 내원하였으며, 조절되는 당뇨 및 고혈압의 병력을 가지고 있었다. 구내검사 소견에서 전

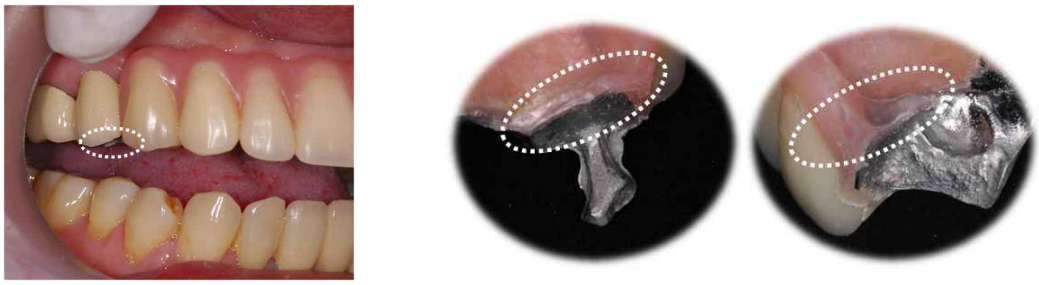

(a) (b)

Fig. 10. (a) Loss of retention at the rigid retainers
(b) An attemt to regain retention by application of the direct denture relining resin



(a) (b) (c)

Fig. 11. (a) the first straight path of insertion (blue line)
(b) The proximal wall of #15 tooth must be parallel with proximal retentive surface of #13 tooth
(c) Improper block out at the proximal wall of #15 tooth

치부 상실(#12-23)이 관찰되었다(Fig. 13). 좌측 제 1 소구치(#24) 근심의 치아파절 및 우식증이 관찰되었고 방사선학적 검사에서도 좌측 제 1소구치(#24) 근심의 치아우식증이 관찰되어 국소의치로 수복할 경우 전장관 수복이 유리할 것으로 진단되었다(Fig. 14). 또 전반적인 중등도의 치조골 소실 및 우측 제 1대구치(#46) 상실 및 심한 치조골 흡수가 관찰되었다.

2. 치료계획

치주조직이 중등도 소실된 상태로 고정성 보철물을 선택하면 치료 기간, 비용 증대가 예상되며, 환자는 치료기간과 비용을 최소화하기를 원하셨기 때문에 가철성 보철물 수복을 결정하였다[17-18]. 미소선 높이는 중등도였으나 클래스프가 노출되지 않기를 원하셨으므로 통상적 클래스프 유지 국소의치는 제외하였다. 상악 우측 견치

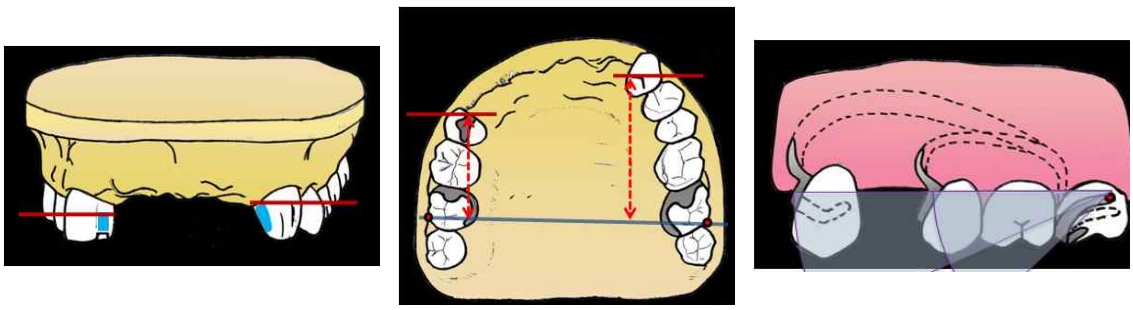

(a) (b) (c)

Fig. 12. (a) Different vertical position of rigid retainer
(b,c) Different horizontal position and arc of rotation of rigid retainer after the seating of the framework



Fig. 13. Initial intraoral status



Fig. 14. Radiographic findings in initial status

(#13) 근심면에 적절한 언더컷이 있었고 발달된 설면 결절을 가지고 있어 가철성 국소의치 중 회전삽입로 국소의치를 통해 수복하기로 결정하였다.

3. 치료 과정

1) 상악 써베잉을 위해 진단모형을 회전중심부위를 표시 후 써베이어에 위치시키고(Fig. 15a) 분석봉 (analyzing rod)을 이용하여 0° 경사에서 견치 근심의 언더컷 부위를 평가하고(Fig. 15b) 견치 근심 언더컷이 최소화되는 각도로 이차경사 후 붉은 선으로 써베잉 선을 표시하였다(Fig. 15c).
2) 좌, 우측 제 2 대구치(#17, 27)에서 0° 경사 하의 검은 써베잉 라인을 표시하여 Aker's 클래스프를 위한 써베이 라인을 확인하며 이차경사 후 붉은 선으로 써베잉 라인을 표시한 뒤 삽입 철거 시 방해되는 부위를 두 개의 써베잉 라인을 통하여 확인하였다(Fig 15c).
3) 우측 제 1소구치(#24) 치아형성 및 좌측 견치 및 좌, 우측 제 2대구치(#13,17,27)에 첫 번째 지대치 형성을 시행 후 실리콘 인상을 채득하였다(Fig 16a).
4) 모형을 써베이어 상에 위치시킨 후 견치 근심부 유지면을 따라 모형을 후방경사시킨 이차경사 하에서 모형 측면에 수직선을 표시하고, 견치 근심에 균일한 유도면이 형성되었는지 확인하며 동일한 이차경사 기울기와 주조 금관의 근심 유도면이 평행하도록 납형 제작 및 밀링을 시행하였다(Fig. 16b) 주조 금관의 교합면 레스트의 형태는 치관 근원심의 절반을 넘는 긴 수로형으로, 깊이는 1.5mm 이상으로 제



(a) (b) (c)

Fig. 15. (a) Position the diagnostic cast along the center of rotation
(b) The cast is first surveyed at 0° tilt
(c) The cast is second surveyed after tilted upward anteriorly until the undercut on the mesial surface of the anterior abutment tooth are eliminated

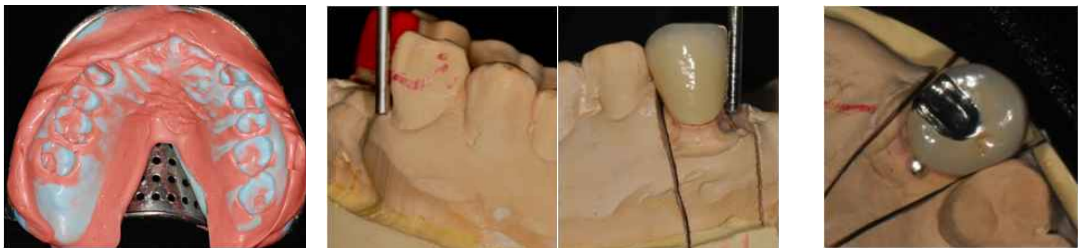

(a) (b) (c)

Fig. 16. (a) PVS impression after the preparation of #24 and the first natural teeth alteration of #13,17,27
(b) The proximal wall of #24 tooth must be parallel with proximal retentive surface of #13 tooth
(c) The occlusal rest have an outline form of long channel shape and the depth of 1.5mm at least

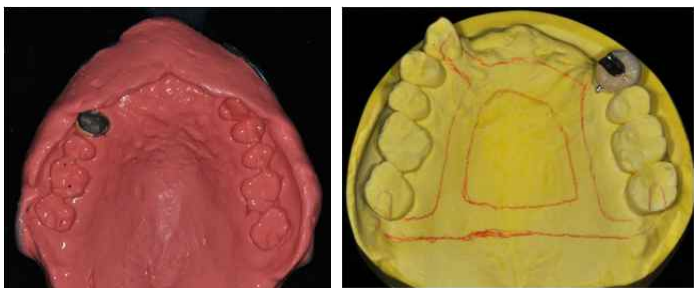

(a) (b)

Fig. 17. (a) Final alginate pick-up impression (b) Fabrication of master cast

작하였다(Fig. 16c).

5) 치주조직 퇴축으로 인해 치간공극 부위에서 인상재의 변형이 예상되었기 때문에 찢김저항도가 낮은 알지네이트(Aromafine, GC, Tokyo, Japan)를 최종인상재로 선택하였으며 기공물의 오차를 최소화하기 위해 좌측 제 1 소구치(#24) 주조금관의 픽업(pick-up) 인상을 채득하였다(Fig. 17a). 최종 모형을 제작하고(Fig. 17b) 써베잉을 통해 견치 인접면과 레스트 시트의 측벽이 평행한 것을 확인하고 0° 경사일 때 전방 두 지대치 근심면에서 동일한 0.03인치의 언더컷을 확인하였다(Fig 21b). 모형의 측면에 두 개의 독립된 수직선과 써베이 라인을 재차 확인하였다. 금속구조물은 주모형 상에서 견고한 유지장치가 먼저 안착되고, 후방 Aker's 클래스프 유지장치가 회전하여 최종적으로 금

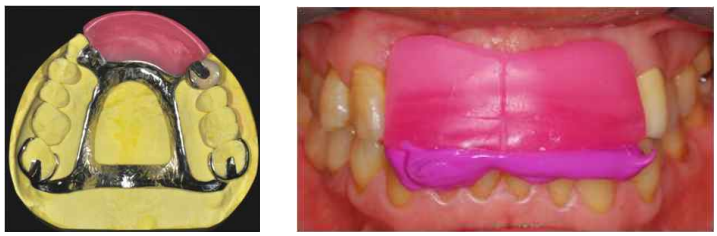

(a) (b)

Fig. 18. (a) Metal framework and occlusal wax rim fabrication (b)Registrattion of occlusal relationship



Fig. 19. Wax denture try-in and check occlusal relationshiop in maximal intercuspation and lateral excursion



Fig. 20. Delivery of final prosthesis

속구조물이 안착되는지 확인하였고 견고한 유지장치와 치아 사이에 블록아웃된 공간이 없음을 확인하였다(Fig 21a).

6) 금속구조물과 교합제를 시적하고 악간관계를 채득한 다음(Fig. 18), 납의치 시적 시 치축 확인 및 측방 유도 시 의치의 견치, 소구치 부위는 자연치와 조화로운 군기능 교합이 되도록 하였다. 전방유도 시 구치부가 이개되도록 교합조정을 시행 후(Fig. 19), 최종 국소의치를 제작하였다(Fig. 20).[20]

총괄 및 고안

첫 번째 증례와 같은 회전삽입로 국소의치에서 견고한 유지부의 유지력 감소는 흔히 발생하는 문제이며, 그 원인에 대하여 깊은 고찰이 필요하다. Garcia[14], Byron[22] 등에 의하면 견고한 유지부의 최소 언더컷 양은 0.010인치 이상이라고 하였으며, 첫 번째 증례에서 두 지대치 모두 0.010인치 이상의 언더컷이 확보되었다. 또한 회전중심이 되는 두 치아의 유도면이 모두 평행하게 일치하도록 자연치인 견치 근심면에 맞추어 주조 금관에서도 평행한 유도면을 형성하였다(Fig. 11a,b).[19]

그러나 근심부위에 견고한 유지부가 먼저 위치할 때 교합면 레스트의 방향과 치아 인접면 형태 등으로 인해 직선삽입로 방향이 제한되고 제한된 삽입로 내에서 후방 구조물이 회전하면서 안착될 때 회전 반경의 차이로 인해 금속구조물의 시적 시 장애가 되는 부위가 발생하였다. 기공 과정에서 금속구조물의 적합을 위하여 우측 제 2소구치(#15) 주조 금관의 근심 유도면 일부를 블록아웃 처리하는 오류가 발생하였고(Fig. 11c), 국소의치 안착에 방해되는 부위는 제거되었으나 유도면 면적이 감소하게 되어 양쪽의 견고한 유지부를 위한 치아 유도면이 부적절하게

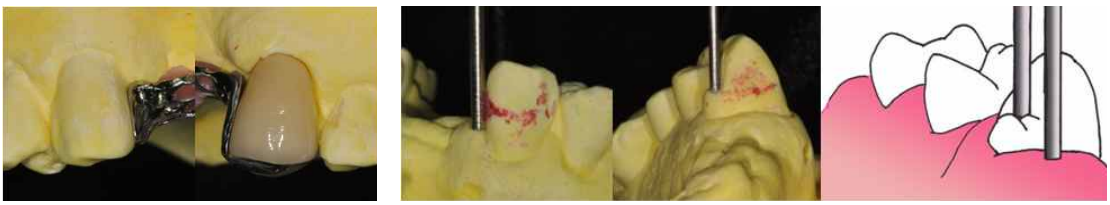

(a) (b)

Fig. 21. (a) The rigid retainer must be in intimate contact with the proximal surface of the abutment (b) the wall of canine cingulum rest seat must be parallel with proximal retentive surface

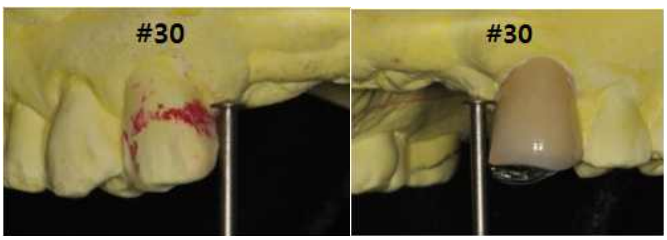

Fig. 22. Rigid retentive areas have an undercut of at least 0.030 inch at a 0°-tilt

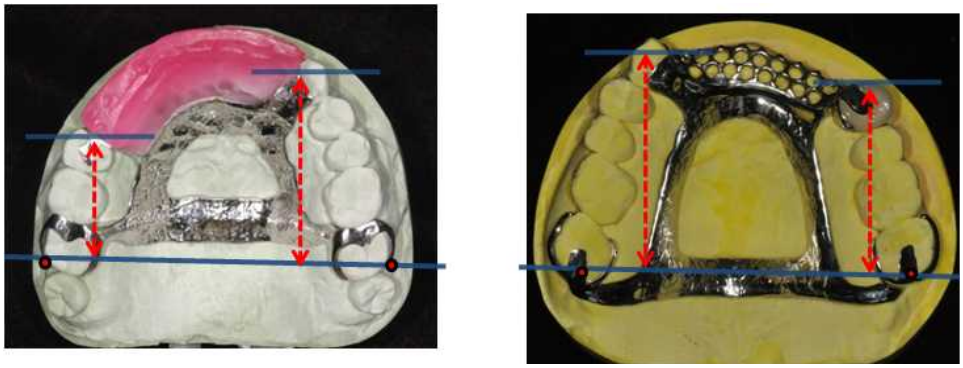

Fig. 22. (a) case Ⅰ (b) case Ⅱ
: Rigid retainers of case Ⅱ shows more similar arc of rotational than case Ⅰ

형성되었다.

유지력 감소에 영향을 미칠 수 있는 또 다른 요인으로, 정밀한 설계 및 기공작업이 뒷받침되지 못할 때 발생 가능한 견고한 유지부의 수직적 위치 차이를 들 수 있다(Fig. 12a).[19] 또, 의치가 구강내에 일단 위치한 후에는, 후방 유지부위가 회전중심이 되면서 견고한 유지부에서는 필연적으로 회전반경의 차이가 발생하게 된다[19](Fig. 12b,c). 견고한 유지부의 수직, 수평적 차이는 공통변위로 내에서 의치에 가해지는 탈락력의 차이를 야기하고, 그에 따라 견고한 유지부에서 차등적인 마모가 예상되고, 이는 의치의 불안정성을 야기할 것이다. 이러한 원인들을 고려해볼 때, 견고한 유지부의 유지력 감소를 막기 위해 양쪽의 치아 유도면은 수직 · 수평적 위치가 가능한 한 일치되도록 하며 블록아웃 없이 최대한의 면적을 얻도록 해야 한다[19].

두 번째 증례에서는 이전 증례에서의 단점을 보완하여 회전중심이 되는 전방의 두 치아의 유도면이 평행하고 최대한 연장되도록 하였으며(Fig. 21a) 교합면 및 설면 레스트 또한 견고한 유지부의 유도면과 평행하도록 하였다(Fig. 21b). Yamaga 등[21] 에 의하면 회전중심부의 언더컷이 커질수록 의치 유지력이 증가한다고 보고되며, 본 증례에서는 0° 경사 상 언더컷은 0.03인치로 최대화하였다(Fig. 22).

주주금관 구개측에 파지암(bracing arm)을 추가적으로 설계하여 안정성을 높였으며, 상대적으로 첫 번째 증례에 비해 견고한 유지부위의 회전반경이 유사한 것도 기공오차를 줄일 수 있었던 원인으로 사료된다(Fig. 22).

후방 유지장치의 설계에 있어서 증례 1에서는 환자가 제 3대구치 발치를 거부하여 기계적으로 유리한 근심 Aker's 클래스프를 설계하였다. 그러나 Budts-Jorgensen 등[21]에 의하면 장기적인 국소의치 예후에 있어 치태침착 위험을 최소화하는 생물학적 설계가 기계적 이점보다 유리하다고 하여, 두 번째 증례에서는 제 3대구치 발거 후 원심 Aker's 클래스프를 선택하고 후방 무치악부위에서 부연결장치가 연장되는 생물학적 설계를 시행하였다(Fig. 22).

결 론

본 증례는 일반적인 국소의치 설계와는 다른 전후방 회전삽입로 국소의치를 이용하여 성공적으로 수복하였기에 이를 보고하였다. 성공적인 회전삽입로 국소의치 수복을 위해 안정, 유지, 지지를 획득하여야 한다. 교합면 레스트를 통한 지지 및 길고 깊고 평행한 명확한 교합면, 설면

레스트와 명확한 유도면을 통해 최대한의 안정을 획득하고 모형의 0° 경사 및 이차경사에서 2회의 써베잉을 통해 매우 세밀하게 접촉하는 견고한 유지부를 제작하며 후방 유지 클래스프 또한 더불어 유지력을 획득하여 성공적인 회전삽입로 국소의치를 제작할 수 있을 것으로 보인다. 상실치의 심미적인 수복을 위해서는 임상의는 주의깊은 환자 평가 및 정밀한 써베잉이 필요하며 보철물 완성 이후에도 주기적인 평가가 필요할 것으로 사료된다.

참 고 문 헌

1. The glossary of prosthodontic terms 2005;94(1):61
2. Humphreys K. A unilateral removable bridge using a hook attachment. J S Calif Dent Assoc 1935;2: 332-337.
3. Humphreys K. Removable bridge using a hook attachment in a Tinker pontic. J S Calif Dent Assoc 1935;2:372-374.
4. Garver DG. A new clasping system for unilateral distal extension removable partial dentures. J Prosthet Dent 1987;39:268-273.
5. Ancowitz S. Esthetic removable partial dentures. Gen Dent 2004;42(5):452-3
6. King GE. Dual-path design for removable partial dentures. J Prosthet Dent 1978;39:392-395.
7. Jacobson TE, Krol AJ. Rotational path removable partial denture design. J Prosthet Dent 1982;48: 370-376.
8. Krol AJ, Jacobson TE, Finzen FC. Removable partial denture design. 5th ed. San Rafael(CA): Indent; 1999, pp.78-93.
9. Kim KN. A Clinical Study on Rotational Path Removable Partial Denture. J Kor Acad of Prosthodont 1983;21(1):67-72.
10. Jacobson TE. Rotational path partial denture design: A 10-year clinical follow-up－Part I. J Prosthet Dent 1994;71:271-277.
11. Jacobson TE. Rotational path partial denture design: a 10-year clinical follow-up-part II. J Prosthet Dent 1994;71:278-282.
12. Halberstam SC, Renner RP. The rotational path removable partial denture: The overlooked alternative. Compendium 1993;14:544-552.
13. Ivanhoe JR. Laboratory considerations in rotational path removable partial dentures. J Prosthet Dent 2000;84:470-472.
14. Garcia LT. The use of a rotational-path design for a mandibular removable partial denture. Compend Contin Educ Dent 2004;25:552-567.
15. Suh JS, Billy EJ. Rotational path removable partial denture (RPD): conservative esthetic treatment option for the edentulous mandibular anterior region: a case report. J Esthet Restor Dent 2008;20:98-105.
16. Carreiro Ada F, Machado AL, Giampaolo ET, Santana IL,Vergani CE. Dual path: a concept to improve the esthetic replacement of missing anterior teeth with a removable partial denture. J Prosthodont 2008;17:586-90.
17. Budtz-Jörgensen E. Restoration of the partially edentulous mouth-a comparison of overdentures, removable partial dentures, fixed partial dentures and implant treatment. J Dent 1996;24(4):237-244.
18. Wostmann B, Budtz-Jorgensen E, Jepson N, et al: Indications for removable partial dentures: a literature review. Int J Prosthodont 2005;18:139-145.
19. Firtell DN, Jacobson TE. Removable partial dentures with rotational paths of insertion: Problem analysis. J Prosthet Dent 1983;50:8-15.
20. McCracken WL, Carr AB, McGivney GP. McCracken's removable partial prosthodontics. 10th ed. St. Louis; Mosby:2000.
21. Yamaga T, Nokubi T. Clasping system with rotational path of insertion Part 3. Clinical application. J Osaka Univ Dent Sch. 1994;34:57-63.
22. Byron R Jr, Frazer RQ, Herren MC. Rotational path removable partial denture: an esthetic alternative. Gen Dent 2007;55:245-50.

An Esthetic Restoration of the Missing Maxillary Anterior Teeth with the Rotational Path RPD: A Case Report

Ji-Hye Lee, So-Min Lim, Hye-Eun Jung, Chan-Jin Park, Lee-Ra Cho, Dae-Gon Kim

Department of Prosthodontics and Institute of Oral Science, Gangneung-Wonju National University

Missing anterior teeth can be replaced using any of a number of methods. Patients may choose to replace missing teeth with a prosthesis that is either removable, fixed, or retained with implants. For patients faced with financial, anatomical, and/or esthetic limitations, the edentulous region can be restored successfully and esthetically with a properly designed and fabricated rotational path RPD. The rotational path RPD is a partial removable dental prosthesis that incorporates a curved, arcuate, or variable path of placement allowing one or more of the rigid components of the framework to gain access to and engage an undercut area. The rigid retainer must gain access to the infrabulge portion of the tooth by rotating into place. Either a minor connector or proximal plate provides retention through its intimate contact with a proximal tooth surface. A specially designed dovetails or asymmetric rest seats provides support and embracing effects. Correctly designed and fabricated rotational path RPD can provide improved esthetics, cleanliness, and retention.

But rotational path RPDs are technique sensitive since the rotational path RPD has little margin of laboratory error that rigid retainers cannot be adjusted like conventional clasps can, RPD framework must be remade once the retention is lost. The sufficient understanding of the concept for the rotational path RPD is required for clinically successful tratment. This clinical report describes in detail the theoretical, laboratory considerations and the treatment of a patient with an anterior maxillary edentulous area treated by an AP path rotational RPD that had a difficulty in long term maintenance and describes another clinical case in which more reasonable treatment procedures were approached after analyzing the former case.

Key words: rotational path RPD, esthetic anterior restoration, control of retention

Correspondence to: Prof. Dae Gon Kim
Department of Prosthodontics, College of Dentistry, Gangneung-Wonju National University,
1, GangneungDaehangno, Gangneung, Gangwon-Do, 210-702, Korea.
Fax: + 82-33-640-3103, E-mail: muscleman@gwnu.ac.kr
Received: April 16, 2011, Last Revision: March 3, 2011, Accepted: June 25, 2011