상악 전치의 매복을 동반한 환자의 치험례

[1]원광대학교 치과대학 산본치과병원 치과교정과, [2]원광대학교 치과대학 산본치과병원 통합진료과
[3]원광대학교 치과대학 대전치과병원 치과교정과

탁명현[1] · 조진우[2] · 장나영[3] · 조진형[1]

악악면 부위의 교정적 문제는 크게 골격적인 문제와 치성적 문제로 나룰 수 있다. 치성적 문제로 인해서 많은 교합의 부조화가 발생하는데 이중 치아의 결손 또는 치아의 맹출 실패는 기능적 문제뿐만이 아니라 심미적 문제도 같이 유발한다. 또한 추가적으로 발생하는 심리적인 문제도 환자를 내원하게 만드는 중요한 이유이다.

상악골에 다수의 치아가 맹출 하지 못하는 경우에는 교합적, 심미적 문제 뿐만 아니라 치조골의 유지 또한 어렵게 하는 문제가 발생한다. 따라서 다수치의 맹출에 문제가 있는 경우에는 보다 단계적 접근이 필요하다.

본 증례의 환자는 #13, 12, 11, 23, 43이 맹출하지 못하는 문제를 주소로 내원하였으며, 상악 치아들을 맹출하게 하기위한 외과적 노출술 및 단계별 교정적 정출을 통하여 완벽한 교합을 이룰 수 있었다. 또한 추가적인 치주처치를 통하여 치아맹출시 발생한 치은 퇴축을 제거하였다. 우측 매복 하악 견치는 자연스러운 악궁 확장과 leeway space를 이용하여 특별한 외과적 처치 없이 성공적으로 이루어졌다.

주요어: 매복치, 교정적 맹출, 외과적 견인 (**구강회복응용과학지** 2012:28(4):407~421)

서 론

임상에서 우리는 매복치를 가진 환자들을 자주 마주치게 된다. 그 중 특히 상악에서 견치와 중절치의 매복을 자주 볼 수 있는데, 가장 흔하게 매복되는 상악 견치는 그 유병율은 전체 인구의 2% 정도라고 알려져 있고[1], 중절치 또한 0.06%~0.2% 정도의 빈도로 발병된다[2]. 상악 견치에 비해서 중절치는 흔하게 매복되는 치아는 아니지만, 좀더 이른 시기에 발견되며 맹출이 안될 시 가장 눈에 띄는 치아이므로 부모들이 쉽게 인지하여 치과에 내원하는 경우가 많다. 상악중절치 매복은 Supernumerary teeth[3], Odontomas[4], Trauma[5] 등과 같은 원인으로 발생할 수 있으며, 치근의 만곡(Dilaceration)[6]도 중요한 원인 중 하나이다.

마찬가지로 상악 견치도 다양한 원인들에 의해 발생할 수 있는데, 긴 맹출 경로, 치아 크기-악궁 장경 부조화, 치배의 위치 이상, 유치의 만기 잔존 혹은 조기 탈락, 외상, 치조열의 존재, 유착, 낭종성 혹은 종양성 형성, 치근의 만곡 등을 들 수 있다[7,8]. 견치가 매복될 경우 인접치의 변위와 악궁 장경의 감소, 매복된 치아의 내흡수, 치성 낭종의 형성, 인접치의 치근 흡수, 감염, 연

교신저자: **조진형**
원광대학교 치과대학 치과교정과 부교수, 전북 익산시 신용동 460, 570-711
원광대학교 치과대학 산본치과병원 치과교정과 과장, 경기 군포시 산본동 1142 435-040
Fax: 031-390-2778, Tel: 031-390-2896, E-mail: jjhdent@hanmail.net
원고접수일: 2012년 09월 05일, 원고수정일: 2012년 11월 21일, 원고채택일: 2012년 12월 25일

관통 등의 문제가 발생할 수 있으므로[9], 견치 매복의 발견 시 적절한 치료가 필요하다.

더구나 상악 중절치를 포함하여 다수의 상악 전치부 치아들이 맹출 실패를 가지는 경우 심각한 심미적 문제가 발생한다. 상악 전치부는 심미적으로 매우 중요한 부위이므로 최상의 심미적, 기능적 결과를 얻기 위해서는 올바른 진단과 함께 외과적 견인 및 맹출 완료 후 치주 처치가 필요하기에 타과와의 협진이 매우 중요하다.

본 증례 보고에서는 우측의 상악 중절치, 측절치, 견치와 좌측의 상악 견치, 우측의 하악 견치의 매복을 동반한 성장기 환자에서 외과적 노출과 다양한 교정적 견인을 통하여 양호한 교합과 심미적 완성을 이루었기에 보고하고자 한다.



Fig. 1. Initial panoramic view.

증 례

1. 진단

만 11세 남자환자로, 상악 우측 중절치, 측절치의 매복과 상악 좌측 견치의 수평매복을 주소로 소아치과에서 의뢰되었다. 특별한 병력이나 악관절 증상은 없었으며, 전신 건강 상태도 양호하였다.

교정과에 의뢰되기 전 소아치과에서 촬영한 파노라마 방사선 사진으로, 상악 우측 중절치, 측절치, 견치, 좌측 견치의 다수 상악 전치와 하악 우측 견치가 맹출하지 못하는 것을 확인할 수 있다 (Fig. 1). 소아치과에서 잠정적으로 상악 우측 유중절치, 측절치 발치 후 2개월 정도 맹출을 관찰하기로 하였고, 2개월 뒤 맹출 실패로 인해 교정과에 의뢰되었다.

초진 시 안모사진에서 균형적인 안모를 보이고 있으며 (Fig. 2), 구강내 사진에서 상악 우측 중절치, 측절치의 미맹출과 이로 인해 유견치가 근심 이동된 것이 관찰된다 (Fig. 3). 그리고 상악 좌우 견치와 하악 우측 견치도 맹출하지 못하고 있으며, 유견치의 잔존을 볼 수 있다. 또한 경미한 상하악 치열 정중선 불일치와 우측의 II급 구치관계, 하악전치부의 총생도 관찰된다.

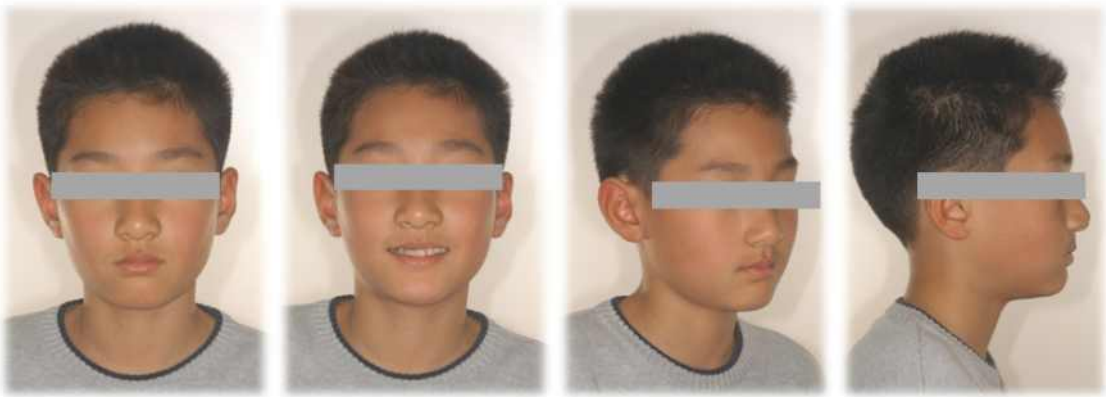

Fig. 2. Initial facial photos.



Fig. 3. Initial intra-oral photos.

환자의 3차원 CBCT 영상에서도 상악 우측 중절치의 수평적인 위치와 회전, 원심 경사, 치근의 만곡과 인접 측절치와의 근접성, 견치의 상대적 위치를 확인할 수 있고, 좌측 견치의 수평적 매복도 관찰된다 (Fig. 4).

측모 두부계측방사선사진 분석 결과 수평적인 성장 패턴의 골격성 I급 부정교합을 보였고 (Fig. 5, Table. I), 환자의 수완부 방사선사진에서 SMI 2단계 정도로, 아직 사춘기 최대성장기 이전으로 예측할 수 있었다.



a. Axial view b. Coronal view

Fig. 4. Initial 3D-CT images.

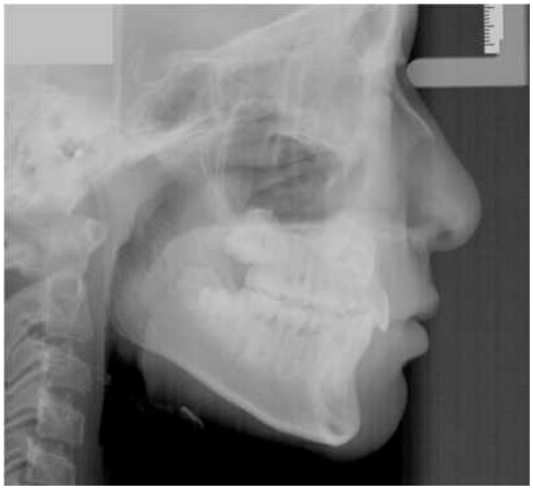

Fig. 5. Initial cephalometric view

Table I. Initial cephalometric measurements.

	Mean	Pre-Tx.
SNA	81.00	81.40
SNB	78.00	78.25
ANB	3.63	3.15
Bjorksum	396.00	391.63▼
A to N-perp	0.00	-1.65
Pog to N-perp	-5.00	-5.36
SN-GoMe	36.00	31.63▼
ODI	71.25	77.19
APDI	81.63	80.44
Wits	-2.00	-1.65
Facial convexity	6.63	3.13
U1 to SN	105.38	101.25
U1 to FH	116.00	108.18
IMPA	95.75	89.21
Upper Lip EL	2.50	-1.60
Lower Lip EL	3.00	-0.43

진단 자료를 바탕으로 상악 우측 중절치, 측절치, 견치와 상악 좌측 견치, 하악 우측 견치의 매복을 동반한 골격성 I급, 치성 II급 부정교합으로 진단하였다.

2. 치료 목표 및 치료 계획

치료 목표는 매복되어 있는 상악 우측 중절치부터 순차적으로 견인하여 정상 위치로 배열하고, 이후 나머지 매복된 치아들을 제 위치시키는 것이었다. 또한 상 · 하악 정중선 불일치 개선 및 안정적인 기능 교합을 확립하고, 상악 전치의 대칭적인 치은연과 충분한 부착치은을 확보하는 것을 치료 목표로 설정하였다.

먼저 매복된 하악 우측 견치의 자발적 맹출을 기대하며 유견치를 발치하고, 우선적으로 상악 전치부에만 고정식 장치를 부착하여 빠른 외과적 노출 후에 중절치부터 순차적으로 매복된 치아를 견인하기로 계획하였다.

3. 치료 경과

전략적으로 상악 우측 중절치의 빠른 외과적 노출과 견인을 위해서 .022“ slot을 가진 MBT bracket을 상악전치부에만 국한하여 부착하였다. 치료 2개월째에 치주과에 의뢰하여 상의한 후, 매복된 중절치의 순설적 위치와 수직적 높이, 부착치은의 양 등을 고려하여 외과적 노출을 위해 APF(Apically positioned flap)를 시행하였다 (Fig. 6). 치료 8개월 째에 상악의 나머지 치아들에 bracket을 부착하였다.

치료 10개월째에 상악 우측 중절치의 견인이 많이 진행되었고, 자발적으로 인접 측절치의 맹출이 일어난 것을 확인할 수 있으며, 또한 상악 우측 견치의 순측 경사 맹출을 예상할 수 있다 (Fig. 7).

치료 18개월째에 새로 맹출한 치아들의 평가와 상악 좌측 견치에 대한 접근을 위한 중간 평가를 시행하였다. 3차원 CBCT Volume Rendering

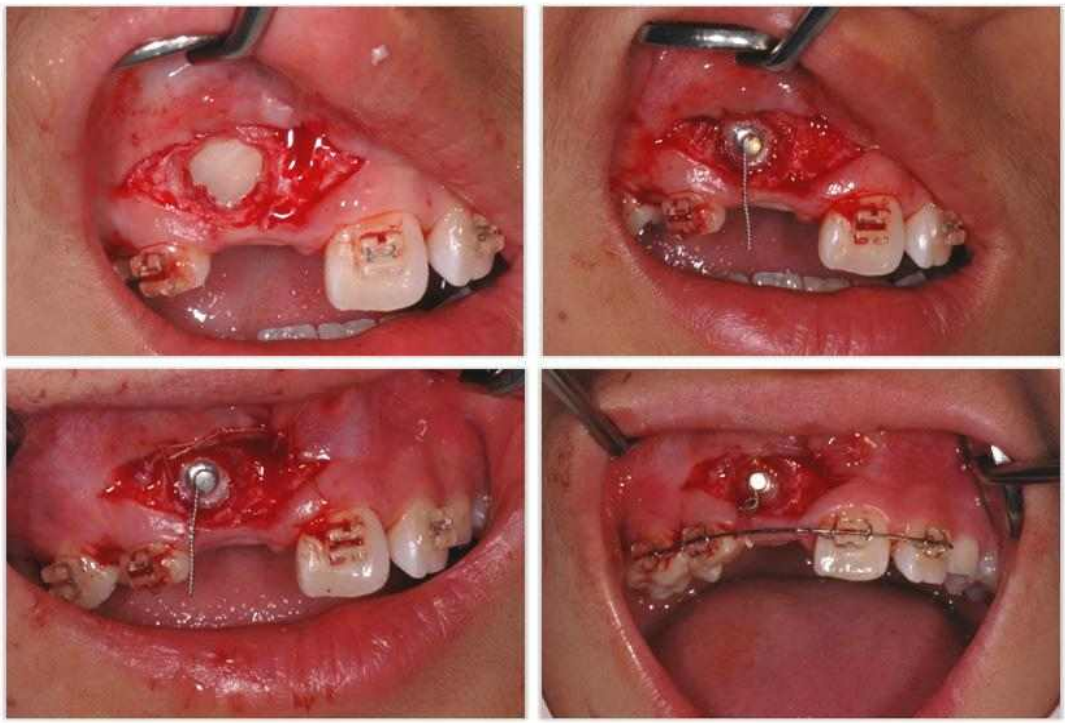

Fig. 6. APF(Apically positioned flap) on #11 (2 months after treatment started).

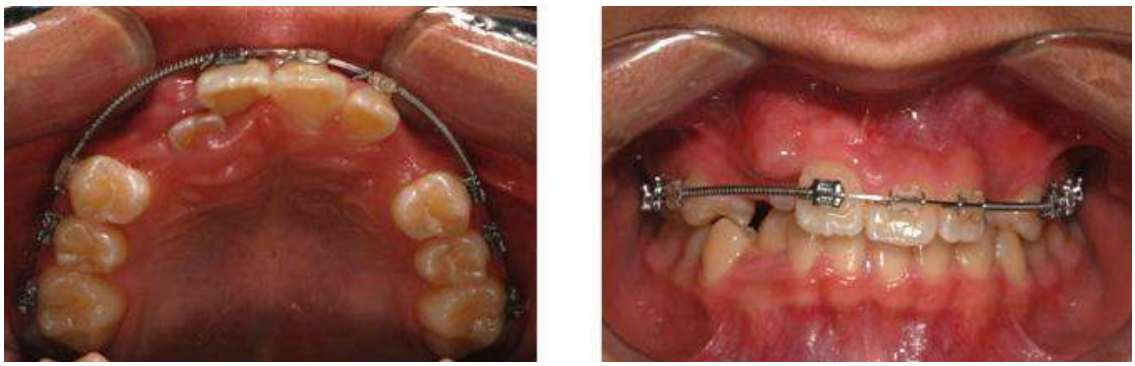

Fig. 7. #11, 12 exposure and eruption at gingival level (10 months after treatment started).

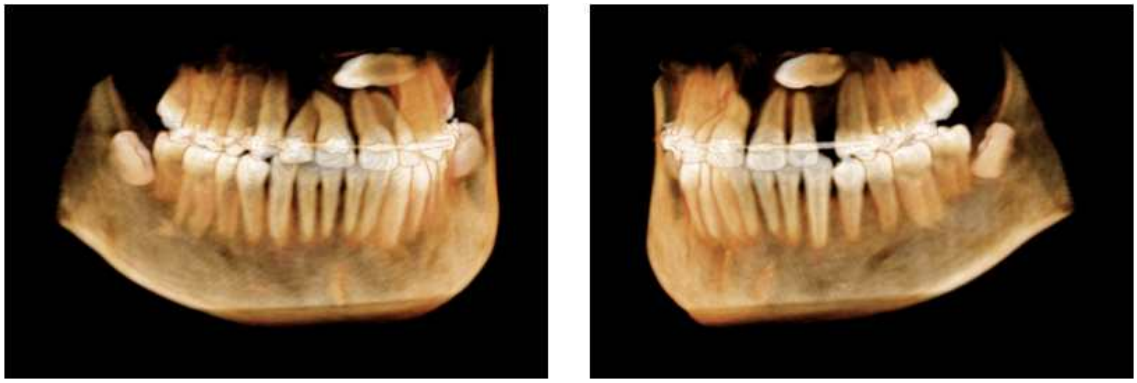

Fig. 8. CBCT Volume Rendering Images for #23 impacted tooth (18 months after treatment started).



Fig. 9. Intra-oral photos during treatment (20 months after treatment started).

Image에서, 상악 좌측 견치의 구개측 수평 매복과 상악 우측 측절치 치근의 근심 구개측 경사를 확인할 수 있다 (Fig. 8).

이후의 치료계획으로, 하악에 브라켓을 부착하고 상악 좌측 견치를 Closed eruption technique으로 노출 후 견인하기로 하였고, 나머지 치아들을 배열하고 매복되었던 치아들의 치근을 재위치시키기로 하였다.

20개월째에 하악에 브라켓을 부착하였고, 여기서 초진시 매복되었던 하악 우측 견치의 자발적인 맹출과 배열을 관찰할 수 있다 (Fig. 9). 21개월째에 구개측에 매복된 상악 좌측 견치를 노출시키기 위해 치관 주위의 골 제거 및 장치 부착 후 판막을 제위치 시키는 Closed eruption technique을 시행하였다 (Fig. 10). 노출술 후 5개월 째에 빠른 맹출을 위한 피질골 홀(hole)을 형성하였고, 10개월 째에 치조정 상방에서 window opening을 시행하였다 (Fig. 11). 이후 상악에 multiloop wire와



Fig. 10. Closed eruption technique for #23 erution (21 months after treatment started).

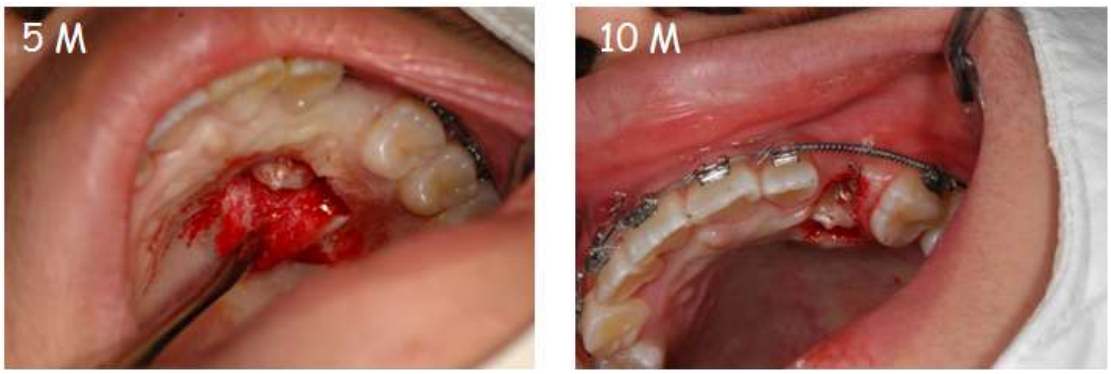

a) b)

Fig. 11. Additional Window opening for #23 eruption. (26 months after treatment started): a) 5 months after window opening at palate, b) 10 months after window opening at alveolar crest.

elastic을 이용하여 마무리 치료를 진행하였다 (Fig. 12). 치료 50개월 째에 매복된 모든 치아들의 제위치 및 배열이 완료되었고, 적절한 수평피개 및 수직피개와 양호한 교합관계가 형성되어 치료를 마무리하고 장치를 제거하였다.

4. 치료 결과

치료 종료 시 안모사진에서 치료 전과 비교하였을 때 많은 성장을 하였으며, 균형 있는 안모가 유지되고 있다 (Fig. 13). 치료 종료 시 구내사진에서는 매복되었던 치아들이 성공적으로 배열



Fig. 12. Intra-oral photos during finishing stage (41 months after treatment started)

되었고, 정상적인 교합관계를 이루고 있다 (Fig. 14). 하지만 상악 좌측 견치의 치근 노출과 치은 퇴축이 발생하여 치은이식술을 권유하였다.

치료 후 파노라마 방사선 사진에서 상악 우측 중절치, 측절치, 좌측 견치의 만곡된 치근 형태 이상과 전치부의 미약한 치근 흡수가 관찰되었다 (Fig. 15).

치료 전 · 후 측모 두부계측방사선사진을 중첩해본 결과 (Fig. 16, Table. Ⅱ), 초진과 비교 시 많은 양의 성장이 관찰되며, 하악골의 수평 성장 패턴이 조금 더 증가한 양상을 보이고, 상악 전치의 순측 경사가 발생하였다.

장치 제거 후 치주과에 의뢰하여 CTG를 시행하였다 (Fig. 17). 치료 종료 후 8개월째(CTG 후 6개월째) 구내 사진에서 안정된 교합관계가 유지되고 있으며, 상악 좌측 견치 치은연도 비교적 자연스러워진 모습을 볼 수 있다 (Fig. 18).

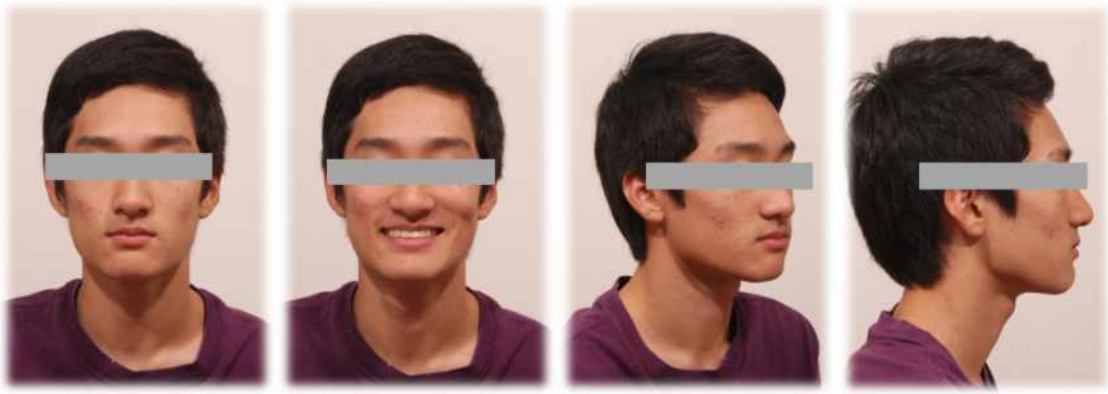

Fig. 13. Facial photos after treatment.



Fig. 14. Intra-oral photos after treatment.

Table Ⅱ. comparison of treatment result.

	Mean	Pre-Tx.	Post-Tx.
SNA	81.00	81.40	81.05
SNB	78.00	78.25	79.15
ANB	3.63	3.15	1.90
Bjorksum	396.00	391.63▼	388.63▼
A to N-perp	0.00	-1.65	-1.67
Pog to N-perp	-5.00	-5.36	-0.93▲
SN-GoMe	36.00	31.63▼	28.63▼
ODI	71.25	77.19	77.02
APDI	81.63	80.44	84.73
Wits	-2.00	-1.65	0.51
Facial convexity	6.63	3.13	-2.37
U1 to SN	105.38	101.25	117.44▲
U1 to FH	116.00	108.18	124.85▲
IMPA	95.75	89.21	93.74
Upper Lip EL	2.50	-1.60	-1.90
Lower Lip EL	3.00	-0.43	0.77



Fig. 15. Panoramic view after treatment.

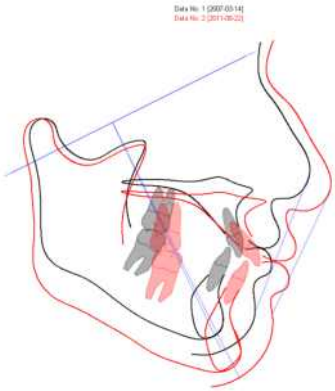

Fig. 16. superimposition of treatment result: before(black), after(red).



Fig. 17. Connective tissue graft(CTG) after debonding.



Fig. 18. Intra-oral photo during retention period (8 months after debonding).

고 찰

교정환자에서 치아의 매복은 제3대구치를 제외하고 상악 견치에서 가장 흔하게 나타나고, 하악 소구치, 상악 중절치 순으로 빈번하게 매복된다[10]. 매복치는 특별한 증상이 없는 경우가 대부분이지만 드물게는 인접치의 치근 흡수, 인접치의 경사 및 이동으로 인한 악궁 길이의 감소, 매복치에 의한 신경 압박으로 인한 신경통, 함치성 낭, 만성 감염으로 인한 누공 형성 등이 함께 발생할 수 있다[11].

치아 매복의 원인으로 Bishara[11]는 크게 전신적인 요인과 국소적인 요인으로 나누어 설명하였다. 국소적인 요인으로 맹출 공간의 부족, 유치의 만기잔존 또는 조기 상실, 치배의 비정상적 위치, 유착, 치성 낭종, 치근 만곡 등을 들 수 있으며, 전신적인 요인으로는 구순 구개열, 쇄골두개이형성증 등의 전신적인 질환을 들 수 있다.

본 증례의 환자는 특별한 외상 병력이나 전신 질환은 갖고 있지 않았으며, 전신 건강 상태도 양호하였다. 그리고 환자의 진단 시와 치료 후 매복되었던 치아들의 상태를 볼 때 치근의 만곡이 중요한 원인일 가능성이 높다고 예측하였다.

치근의 만곡은 다양한 정의들이 내려져 왔으나[12-17], 치과 용어 사전에 의하면[18], 발육하는 치배 내에서의 광화, 비광화 부위 사이의 장애에 의한 치아 기형이라고 정의되어 있고, 영구치의 3% 정도에서 발생된다고 추정된다. 그 원인은 아직까지 확실하게 밝혀지지는 않았지만, 이전 유치열 시기의 외상성 손상[19]과 치배의 이소성 발육[6]의 2가지가 주요 원인으로 흔하게 언급된다. 만곡된 치근을 가진 매복치의 치료는 치근의 비정상적인 형태와 그 불리한 위치 때문에 치료가 쉽지 않다고 알려져 왔다[20].

매복치의 치료법으로는, 정기적인 관찰, 외과적 노출 및 교정적 견인, 자가 치아이식, 매복치 발치 후 보철 수복 또는 공간 폐쇄가 있다[21,22]. 본 증례에서는 먼저 정기적인 관찰로서, 초진 당시 잔존 상악 유절치를 발거 후에 관찰하였으나 자발적 맹출은 일어나지 않았다. 그리고 자가치아 이식법을 고려해 보았을 때, 다수 치아의 매복과 공간의 문제, 완료된 치근 형성으로 인해 이식 시 유착의 위험성이 있기에 배제하였다. 대부분의 경우 매복치 치료 계획 수립 시, 외과적

인 매복치의 제거와 외과적 노출 후 교정적인 견인, 이 두 가지 방법을 놓고 고민을 하게 된다. 외과적인 제거를 고려해야 하는 경우는 매복치가 유착된 경우, 심한 흡수가 야기된 경우, 치근 만곡이 심한 경우, 매복치의 위치가 견인이 불가능한 경우, 매복치에 염증이나 낭이 동반된 경우, 환자가 교정적인 견인을 거부하는 경우를 들 수 있다[11]. 하지만 성장기 환자의 경우, 잔여 성장 때문에 매복치 발치 후 임플란트 등의 보철 치료를 즉시 시행할 수 없고, 발치와 부위 치조골 위축 문제를 가진다. 특히 무엇보다도 본 증례의 환자는 다수의 매복치를 갖고 있었고, 다른 부분의 교정치료가 필요하였기에 교정적인 견인 치료 방법이 선택되었다.

매복치를 외과적으로 노출시키기 위해서는 적절한 수술 방법을 선택해야 하는데, 매복치를 위한 노출 방법은 Excisional uncovering, APF (apically positioned flap), Closed eruption technique의 세 가지 방법을 사용할 수 있다. Closed eruption technique은 일반적으로 맹출하는 치아와 비슷한 순측 치은 관계를 보이고 적절한 치은 형태와 부착 치은을 갖기에 가장 심미적인 술식이지만, 점막 절개가 필요한 경우 사용이 어렵고, 장치 탈락 시 재수술을 해야하는 단점이 있다[23-25]. 반면에, APF(apically positioned flap) 방법은 부착치은의 양이 부족할 때 충분한 부착치은을 형성해줄 수 있고 치아를 보며 견인하므로 견인 방향의 조절이 수월한 장점이 있지만, 경우에 따라서 재발 경향이 높고, 치은 퇴축이나 불규칙한 치은연을 유발할 수 있는 단점이 있다[24-27]. 본 증례의 경우, 상악 우측 중절치에는 APF(apically positioned flap) 방법을 적용하였고, 상악 좌측 견치에는 Closed eruption technique을 적용하였다. 앞서 언급하였듯이, 일반적으로 Closed eruption technique이 보다 더 심미적인 결과를 제공하지만, 순측으로 수평 매복된 중절치였기에 구강 점막을 직접 제거하여 치아를 노출 시, 비각화 치은연을 발생시키는 단점을 가지므로 충분한 두께의 부착치은 형성을 위해서 APF법을 이용하기로 결정하였다. 또한, 구개측으로 매복된 상악 좌측 견치에는 Closed eruption technique을 적용하였는데, 오히려 치료 후에 치근 노출과 심미적 결손이 발생하였다. 이렇게 예상치 않게 두 경우에 반대의 결과를 보인 이유로, 부착치은이 부족한 환자의 치주 상태 및 상악 좌측 견치의 견인 도중 window opening으로 인한 치은 퇴축 가능성이 의심되었다. 진단 시 사전에 보호자에게 치은 퇴축으로 인한 치은 이식술 가능성에 대해 미리 고지하였고, 실제로 환자는 치료 종료 후 치주과에서 치은이식술을 시행하였다.

성장기 아동에서의 상악 중절치의 매복은 그 위치적 특성 때문에 커다란 심미적인 문제를 야기한다. 따라서 조기에 그 문제가 해결될 수 있다면 교정과 전문의, 환자, 보호자도 영구치열기가 완성될 시기까지 기다리는 것을 원하지 않는다[28]. 하지만, 100%의 성공률을 보장할 수는 없으므로, 치료를 시작하기 전에 반드시 환자와 보호자에게 매복치의 치료가 실패할 가능성이 있다는 것을 적절하게 알릴 필요가 있다[29].

매복치의 성공적인 치료를 위해서는 매복치의 위치와 방향, 치근 형성의 양, 치근 만곡 정도, 매복치 배열 공간 등을 고려하여, 성공적인 배열 가능성을 먼저 결정해야 하고[22], 언제, 어떻게 매복치를 제 위치에 이동시킬 지를 인접치 위치와, 악간관계를 고려하여 계획하는 것이 중요하다. 또한 치료 중에 치은퇴축이나 치근흡수와 같은 매복치 견인 시 발생 가능한 부작용을 염두하여 치료해야 한다. 즉, 매복치를 갖는 환자에서는 3차원 CBCT 영상을 이용하여 정확한 진단을 내리고, 적절한 견인 계획을 수립한다면 바람직한 치료 결과를 얻을 수 있을 것으로 생각된다.

결 론

매복치는 발생 원인과 매복되는 양상, 그에 대한 치료 방법 등이 다양하며, 상악 견치 및 기타 매복된 치아를 갖는 환자 중 다수가 매복치 이외에 다른 교정적 문제들을 함께 갖고 있다. 따라

서, 환자의 골격 상태와 전체적인 치료 목표, 그리고 매복치의 견인 가능성 등을 통합적으로 고려해야만 바람직한 치료 결과를 얻을 수 있을 것이다. 따라서 본 증례에서는 매복치의 단계적 접근법을 통하여 양호한 교합을 이루었으며 추가적인 치은 처치를 통하여 치주건강을 회복할 수 있었다.

연구비 지원 및 사의

이 논문은 2011학년도 원광대학교의 교비지원에 의해서 수행됨

참 고 문 헌

1. Ericson S, Kurol J. Longitudinal study and analysis of clinical supervision of maxillary canine eruption. Community Dent Oral Epidemiol 1986; 14:172-6.
2. Grover PS, Lorton L. The incidence of unerupted permanent teeth and related clinical cases. Oral Surg Oral Med Oral Pathol 1985; 59:420-5.
3. Ibricevic H, Al-Mesad S, Mustagrudic D, Al-Zohejry N. Supernumerary teeth causing impaction of permanent maxillary incisors. J Clin Pediatr Dent 2003; 27:327-32.
4. Batra P, Duggal R, Kharbanda OP, Parkash H. Orthodontic treatment of impacted anterior teeth due to odontomas: a report of two cases. J Clin Pediatr Dent 2004; 28:289-94.
5. Andreasen JO, Sundstrom B, Ravn JJ. The effect of traumatic injuries to primary teeth on their permanent successors. I. A clinical and histologic study of 117 injured permanent teeth. Scand J Dent Res 1971; 79:219-83.
6. Stewart DJ. Dilacerated unerupted maxillary central incisors. Br Dent J 1978; 145:229-33.
7. Brin I, Becker A, Shalhav M. Position of the maxillary permanent canine in relation to anomalous or missing lateral incisors: a population study. Eur J Orthod 1986;8:12-6.
8. Zilberman Y, Cohen B, Becker A. Familial trends in palatal canines, anomalous lateral incisors, and related phenomena. Eur J Orthod 1990;12:135-9.
9. Shafer WG, Hine MK, Levy BM. A text book or oral pathology. 2nd ed. Philadelphia: WB Saunders, 1963:2-75
10. Proffit WR, Fields HW, Sarver DM. Contemporary Orthodontics, 4th ed. St Louis: Mosby; 2007.
11. Bishara SE. Impacted maxillary canines. Am J Orthod Dentofac Orthop 1992; 101:159-71.
12. Hamasha AA, Al-Khateeb T, Darwazeh A. Prevalence of dilaceration in Jordanian adults. Int Endod J 2002;35:910?2.
13. Chohayeb AA. Dilaceration of permanent upper lateral incisors: frequency, direction, and endodontic treatment implications. Oral Surg Oral Med Oral Pathol 1983;55:519?20.
14. Tomes J. A course of lectures on dental physiology and surgery delivered at the Middlesex Hospital School. London: John W. Parker; 1848.
15. Shafer WG, Maynard KH, Bernet ML. Oral pathology. Philadelphia: WB Saunders Co; 1993. p. 40.
16. Shafer WG, Hine MK, Levy BM. A textbook of oral pathology. Philadelphia: WB Saunders Co; 1983. p. 308-11.
17. Tiecke RW, Stuteville OH, Calandra JC. Pathologic physiology of oral disease. St Louis: CV Mosby Co; 1959.
18. British Standards Institute. Glossary of dental terms, BSI 4492, 1983.
19. Smith DMH, Winter GB. Root dilaceration of maxillary incisors. Br Dent J 1981;150:125-7.
20. Pavlidis D, Daratsianos N, Jager A. Treatment of an impacted dilacerated maxillary central incisor. Am J Orthod Dentofacial Orthop. 2011 Mar;139(3):378-87.
21. Lin YT. Treatment of an impacted dilacerated maxillary central incisor. Am J Orthod Dentofacial Orthop 1999;115:406-9.
22. Tanaka E, Hasegawa T, Hanaoka K, Yoneno K, Matsumoto E, Dalla-Bona D, et al. Severe crowding and a dilacerated maxillary central incisor in an adolescent. Angle Orthod 2006;76:510-8.
23. Chaushu S, Brin I, Ben-Bassat Y, Zilberman Y,

Becker A. Periodontal status following surgical-orthodontic alignment of impacted central incisors with an open-eruption technique. Eur J Orthod 2003;25:579-84.
24. Vermette ME, Kokich VG, Kennedy DB. Uncovering labially impacted teeth: apically positioned flap and closed-eruption techniques. Angle Orthod 1995;65: 23-32.
25. Becker A, Brin I, Ben-Bassat Y, Zilberman Y, Chaushu S. Closed-eruption surgical technique for impacted maxillary incisors: a postorthodontic periodontal evaluation. Am J Orthod Dentofacial Orthop 2002;122:9-14.
26. Kokich VG. Surgical and orthodontic management of impacted maxillary canines. Am J Orthod Dentofacial Orthop 2004;126:278-83.
27. Vanarsdall RL, Corn H. Soft-tissue management of labially positioned unerupted teeth. Am J Orthod 1977;72:53-64.
28. Crawford LB. Impacted maxillary central incisor in mixed dentition treatment. Am J Orthod Dentofacial Orthop 1997;112:1-7.
29. Brand A, Akhavan M, Tong H, Kook YA, Zernik JH. Orthodontic, genetic, and periodontal considerations in the treatment of impacted maxillary central incisors: a study of twins. Am J Orthod Dentofacial Orthop 2000;117:68-74.

Orthodontic Traction of Multiple Impacted upper Anterior Teeth: Case Report

Jin-Hyoung Cho[1*], Jin-Woo Cho[2], Na-Young Chang[3], Myung-Hyun Tark[4]

[1,3,4]Department of Orthodontics, [2]Department of General Dentistry,
College of Dentistry, Wonkwang University

Orthodontic problems of the oral maxillofacial area could be classified into skeletal and dental problems. Dental problems might cause various occlusal disharmony and among them congenital missing or eruption failure might cause not only functional problems but also esthetic problems. Additional psychological problems are also one of the reasons for patients seeking treatment.

In cases showing eruption failure of many teeth in the maxilla, not only occlusal and esthetic problems but also difficulty in alveolar bone maintainment could occur. Therefore, successive approach is necessary when multiple teeth show eruption problems.

In this case, a patient with eruption problems of #13, 12, 11, 23, 43 was successfully treated by surgical exposure and successive orthodontic extrusion resulting perfect occlusion. By additional periodontal treatment, gingival recession that occurred along with teeth eruption was solved. The impacted right mandibular canine was erupted successfully only by natural arch expansion and leeway space without any special surgical treatment.

Key words: Impacted tooth, Orthodontic eruption, Surgical traction

Correspondence to : Jin-Hyoung, Cho DDS,MSD,PhD Associate Professor,
Department of Orthodontics, School of Dentistry, Wonkwang University
460 Iksandae-Ro, Iksan, Jeonbuk, 570-749
Director, Department of Orthodontics, Sanbon Dental Hospital
1142 Sanbon-Dong, Gunpo-Si, Gyeonggi-Do, 435-040
Fax: 82 32 390 2778 , Tel: 82 31 390 2896, E-mail: jjhdent@hanmail.net
Received: September 05, 2012, Last Revision: November 21, 2012, Accepted: December 25, 2012