Porcelain laminate veneer의 수복

단국대학교 치과대학 보철학교실

신수연

도재 라미네이트 비니어(Porcelain laminate veneer, PLV)는 아주 얇은 도재를 치면에 직접 적용시키는 술식으로 전치부 심미 개선을 목적으로 전부피개관 대신에 보존적으로 사용될 수 있다. 그러나 PLV의 성공을 높이기 위해 치질 삭제량을 적절히 조절하는 것은 어려울 뿐만 아니라, 각 치아마다 법랑질 두께가 다양하고 증령에 따라 치관 구조 역시 변화하기 때문에 치아 삭제시 주의가 필요하다. 즉 치아 순면을 따라 일관되게 삭제하는 기존의 방법을 이용할 경우 법랑질이 얇아진 부위에서는 상아질이 노출될 위험이 있다. 이를 방지하기 위해 다양한 치아 삭제 방법들이 소개되고 있는데 진단 납형제작을 통한 실리콘 인덱스와 아크릴릭 레진 mock-up을 이용한 방법은 최종적인 수복물의 형태에 기초하여 치아를 삭제할 수 있어 불필요한 법랑질 삭제를 줄이고 상아질 노출을 최소화할 수 있다. 또한 비정상적으로 배열된 치아 삭제시에도 적절한 삭제량 결정이 어려워 삭제량이 과도해지거나 부족해지기 쉬운데, 최종 보철물의 형태를 기준으로 실리콘 인덱스를 제작하면 이를 방지할 수 있다.

주요어: 도재 라미네이트 비니어, 진단 납형, 실리콘 인덱스, 아크릴릭 레진 mock-up

(**구강회복응용과학지** 2012:28(2):191~200)

심미에 관한 환자들의 관심과 요구가 늘어감에 따라 도재 라미네이트 비니어(Porcelain laminate veneer, PLV) 수복도 증가해 왔다. PLV는 심미성뿐만 아니라, 치질의 보존이나 색상 안정성면에서도 우수하며, 법랑질 접착술의 향상 등으로 성공률 또한 높아서 15년간 93%까지 보고되고 있다[1]. 그러나 여전히 도재의 두께, 접착제의 종류, 치아의 형태, 치아 삭제 방법 등에 따라 장기간의 예후가 영향을 받는 것으로 알려져 있다[2].

PLV에 있어서 중요한 과정 중의 하나는 적절한 치아 삭제를 통해 충분한 도재 두께를 얻는 것이다. 즉, 치아와 수복물 모두가 장기간 유지되기 위해서는 도재의 두께가 충분하여 역학적으로 저항할 수 있어야 한다. 이상적인 도재의 두께는 대략 치경부에서 0.3-0.5mm 이하, 중간과 절단 1/3에서 0.7mm이며, 절단부 피개는 최소한 1.5mm이어야 한다[3-6]. 그러나 이렇게 정확히 삭제하는 것은 쉽지 않을 뿐만 아니라, 수복물의 최종 형태나 두께와도 깊은 연관이 있다.

PLV 치아 삭제 방법에 관해서는 지난 몇 년동안 많은 변화가 있었다. 초기에는 최소한의 또는 거의 치아 삭제를 하지 않는 방법이 제안되었으나, 최근 들어 여러 다양한 방법들이 문헌상에서 소개되어 왔으며, 크게 두 가지로 나누어 볼 수

교신저자: **신수연**
단국대학교 치과대학 보철학교실, 충청남도 천안시 신부동 산 7-1, 330-716, 대한민국
Tel: 82-41-550-1973, E-mail: syshin@dankook.ac.kr
원고접수일: 2012년 01월 2일, 원고수정일: 2012년 02월 15일, 원고채택일: 2012년 06월 25일

있다. 첫 번째는 기존의 방법으로 현재의 치면을 기준으로 치질을 일정한 두께로 삭제하는 것으로 일반적인 다이아몬드 버(round ended와 slightly tapered)를 사용할 수도 있고, 보다 정확하고 빠른 삭제를 위해서는 calibrated ring이 있는 depth cutter를 이용할 수도 있다. 일반적인 진단 과정만으로도 충분하고 별도의 진단이나 기공과정에 따른 시간이나 경비가 절약된다. 그러나, 법랑질이 얇은 경우에는 현재의 치면만을 기준으로 삭제하게 되므로 상당량의 상아질 노출이 야기될 수 있고, 이로 인해 수복물의 장기적인 예후에 영향을 미칠 수도 있다. 따라서 환자의 상태에 대한 주의 깊은 술전 평가를 통해 법랑질 두께를 확실히 파악해야 하며, 수복 후에도 원래 치아의 형태나 기능상의 재현만이 가능하게 된다. 그러나 실제로 여기에 해당하는 경우는 변색치의 수복을 제외하고는 흔하지 않다.

두 번째 방법은 최근에 많이 시행되고 있는 것으로 특별한 진단 및 기공 과정이 필수적이며, 현재의 치아 형태를 변화시켜야 하는 경우에 적합하다. 특히 법랑질이 얇아져 있는 경우 원래 형태대로의 수복이 가능하며 치아 삭제시 기준으로 진단 납형을 이용하므로 건전한 치질 상당량을 보존할 수 있다. 그러나 부가적인 진단 과정에 따른 추가 시간이 소요될 수 있다는 단점이 있다[7]. 이러한 보존적인 치아 삭제법을 이용하여 수복한 PLV의 증례를 보고하고자 한다.

53세의 여성 환자로 정중이개를 주소로 내원하여 양측 중절치 부위에 GBR을 시도하였으나 실패 후 PLV를 이용한 보철치료를 결정하였다(Fig. 1). 수복의 첫 번째 과정은 진단 모형상에서 왁스를 이용하여 원하는 수복 결과를 고려한 진단 납형을 제작하는 것인데, 이 과정에서는 치아의 해부학적 형태에 대해 정확히 알아야 할 뿐만 아니라 환자의 개인적인 성향이나 기대에 대해서도 제대로 파악하는 것이 필요하다. 진단 납형과 진단 모형을 비교하여 양측 중절치 사이에 순측 돌출량의 차이가 있으며, 우측 중절치는 삭제가 거의 필요하지 않음을 확인하였다(Fig. 2). 진단 납형을 기준으로 치아 삭제시 순면, 절단면의 삭제량을 확인하고 치아 삭제 후 임시 수복물을 제작하기 위한 모두 3개의 실리콘 인덱스를 제작하였다. 삭제 과정에 사용할 실리콘 인덱스는 구강내 안착을 위해 인접치아까지 연장하여야 하며, 임시 수복물 제작을 위한 실리콘 인덱스는 구개측에서 여분의 레진을 제거할 수 있도록 절단 1/3까지만 피개하도록 한다(Fig. 3). 특히 실리콘 인덱스를 수평으로 분할 절단하면 치경부까지 차례로 열려 전체적인 삭제 형태를 볼 수 있기 때문에 치아 삭제량을 확인하기 쉽다. 통법대로 최종 인상을 채득하고 기공과정을 거쳐 완성된 수복물을 접착하여 완성한다(Fig. 4).

두 번째 케이스는 상악 전치부에 전반적인 치간 이개 및 상악 우측 측절치 치관이 파절된 증

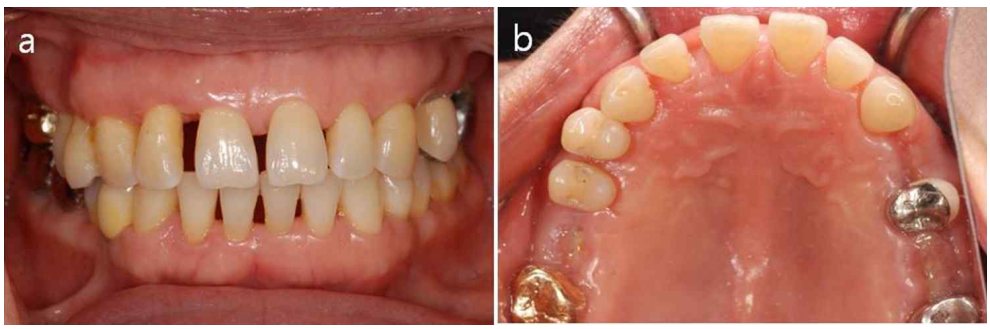

Fig. 1. Preliminary intraoral facial(a) and occlusal(b) views.

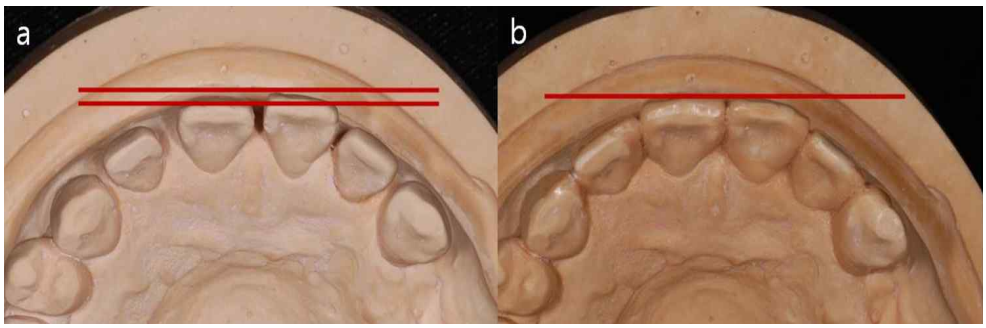

Fig. 2. a. Preliminary cast. b. Wax-up obtained by an addition of wax.

레이다. 공간을 수복한 후에 증가될 치관 너비를 보상하기 위해 치은 절제술을 시행하여 치관의 길이를 연장하였다. 진단 납형상에서 제작한 실리콘 인덱스를 치아 삭제 전 치면에 적합시켜, 양측 중절치 원심측 전방 돌출 부위를 확인하였으며 필요한 삭제량을 결정하였다. 치아를 삭제하고 임시 수복물 제작을 위해 실리콘 인덱스 내면에 아크릴릭 레진을 적용 후 구강내 위치시키고 여분의 레진을 바로 제거한다. 인상 및 기공과정을 거쳐 완성된 수복물은 mylar strip 등을 이용하여 인접치아와 격리 후 접착한다(Fig. 5).

다음은 진단 납형을 토대로 제작한 아크릴릭 레진 mock-up을 구강내에서 제작하고 접착한 후에 삭제를 시행하는 변형된 방법이다(Fig. 6 and 7). 치아를 삭제하기 전에 아크릴릭 레진 mock-up의 접착을 위해 법랑질을 부분적으로 5-10초 산부식하고 세척한 후 건조시킨다(Fig. 6c). 실리콘 인덱스 내면에 아크릴릭 레진을 채우고 표면의 윤기가 없어지면 치아에 위치시킨 후, 여분의 레진을 제거할 때까지 유지시키면서 레진이 경화될 때까지 충분히 물로 세척하여 표면의 온도를 낮추어 준다(Fig. 6d). 치아의 위치 이상이 심한 경우에는 실리콘 인덱스를 확실히 안착시키기 위해서 이 과정중에 원래 치아 형태를 변형시켜야 할 수도 있다. 이후 환자는 아크릴릭 레진으로 제작한 mock-up을 접착하고 몇일에서 몇주간 사용하면서 기능, 전체적인 안모, 미소 뿐만 아니라 개인적인 성향 그리고 향후 기대까지도 고려하여 적절한지 평가하게 된다. 하순 형태와의 조화나 발음, 교합 또한 이 과정 중에 확인해야 한다(Fig. 6e and f). 일정 기간 환자가 mock-up을 사용한 후에는 환자의 동의가 있거나, 필요할 경우 mock-up 형태를 변형시키 후에 삭제를 시행하도록 하며 depth cutter로 groove를 부여한 후 다이아몬드 버로 치아를 삭제하고 남아 있는 mock-up은 스케일러로 제거한다(Fig. 6g to j). 최종 인상을 채득하고 완성된 수복물을 접착하여 마무리한다(Fig. 6k and l).

이상의 증례에서 PLV 수복시 철저한 진단을 통해 치아 삭제를 계획함으로써 치질의 보존 뿐만 아니라 심미성에 있어서도 만족할 만한 결과를 얻었다. 또한 아크릴릭 레진 mock-up을 이용하여 불필요한 법랑질 삭제를 줄여 보다 신속하고 효율적인 치아 삭제를 시행할 수 있었을 뿐만 아니라 수복물의 장기적인 예후에도 기여할 것으로 보인다. 다른 모든 보철치료와 마찬가지로 주의깊게 진단하고 정확한 치료계획을 수립함으로써 기능과 심미적으로 우수한 수복이 가능하다.

연구비 지원 및 사의

이 연구는 2011년도 단국대학교 교내연구비의 지원으로 연구되었음

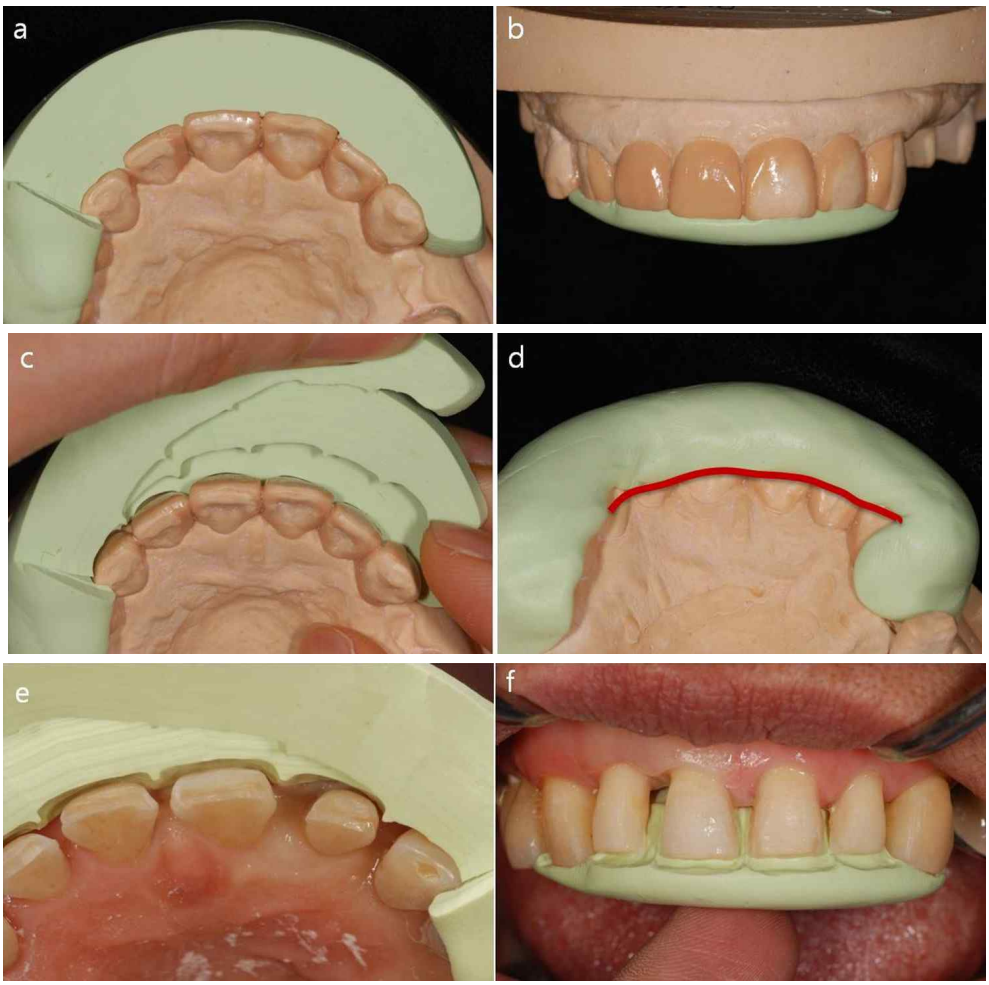

Fig. 3. a-d, Silicone indexes from wax-up. Incisal(e) and facial(f) views with silicone indexes showing uniform clearance for porcelain.

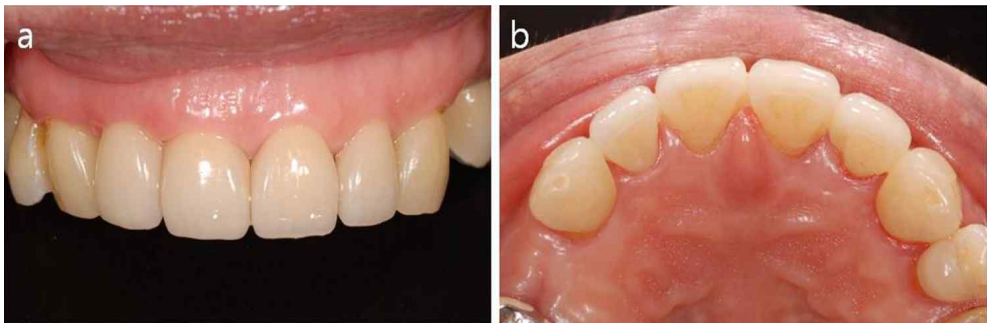

Fig. 4. Final facial(a) and incisal(b) views after placement of porcelain laminate veneers.



Fig. 5. a and b, Preliminary intraoral facial and occlusal views. c and d, Silicone index positioned intraorally to control the labial tooth preparation. e, Silicone index loaded with acrylic resin. f, The provisional restoration fabricated with silicone index. g, Adjacent teeth have been isolated with mylar strips for bonding veneers. h, Final view after placement of porcelain laminate veneers.



Fig. 6. a and b, Preliminary intraoral facial and occlusal views. c, The facial enamel is spot etched to secure the retention of the futurue mock-up. d, Silicone index with acrylic resin positioned intraorally and excess resin is removed immediately. e and f, Facial and general views of the acrylic resin mock-up.



Fig. 6. g, Depth grooves guided by a 2-week old mock-up and made with a depth cutter bur. h, The removal of remaining tooth substance with traditional diamond bur. i, Remnants of acrylic resin from the mock-up are eliminated with a scaler. j, Completed tooth preparations. k and l, Facial and general views after placement of porcelain laminate veneers.



Fig. 7. a and b, Preliminary intraoral facial and occlusal views. c, Silicone index loaded with acrylic resin. d, Facial view of the acrylic resin mock-up. e, Depth grooves made with a depth cutter bur. f, The removal of remaining tooth substance with traditional diamond bur. g, Remnants of acrylic resin from the mock-up are eliminated with a scaler. h, Silicone index showing uniform clearance for porcelain. i and j, Facial views after placement of porcelain laminate veneers.

참 고 문 헌

1. Friedman MJ. A 15-year review of porcelain veneer failure: a clinician's observations. Compend Contin Educ Dent 1998;19:625-36.
2. Peumans M, Van Meerbeek B, Lambrechts P, Vanherle G. Porcelain veneers: a review of the literature. J Dent 2000;28:163-77.
3. Highton R, Caputo AA, Matyas J. A photoelastic study of stresses on porcelain laminate preparations. J Prosthet Dent 2002;87:503-509.
4. Christensen GJ, Christensen RP. Clinical observation of porcelain veneers: a three-year report. J Esthet Dent 1991;3:174-9.
5. Magne P, Kwon KR, Belser U, Hodges JS, Douglas WH. Crack propensity of porcelain laminate veneers: a simulated operatory evaluation. J Prosthet Dent 1999;81:327-34.
6. Magne P, Versluis A, Douglas WH. Effect of luting composite shrinkage and thermal loads on the stress distribution in porcelain laminate veneers. J Prosthet Dent 1999;81:335-44.
7. Magne P, Belser UC. Novel porcelain laminate preparation approach driven by a diagnostic mock-up. J Esthet Retor Dent 2004;16:7-18.

Porcelain Laminate Veneer Restoration

Soo-Yeon Shin, D.D.S.,M.S.D.,Ph.D.

Department of Prosthodontics, College of Dentistry, Dankook University

The patients' demand for treatment of unesthetic anterior teeth is steadily growing. Accordingly, several treatment options such as porcelain laminate veneers(PLV) have been proposed to restore the esthetic appearance of the dentition. Porcelain laminate veneers are considered minimally invasive, but they also require removal of sound enamel. One critical step in the porcelain laminate veneer technique is the achievement of sufficient ceramic thickness, and several different strategies for tooth preparation can be found in the literature. This clinical report describes a step-by-step protocols for preparation of these restorations used with the silicone index from diagnostic wax-up and the acrylic resin mock-up. Conservative use of porcelain laminate veneers provided satisfactory esthetic outcomes and preserved sound tooth structure.

Key words: Porcelain laminate veneer, Diagnostic wax-up, Silicone index, Acrylic resin mock-up

Correspondence to : Soo-Yeon Shin
Department of Prosthodontics, College of Dentistry, Dankook University,
San 7-1, Shinbu-Dong, Cheonan, Choongnam, 330-716, Korea
Tel: +82-41-550-1973, E-mail: syshin@dankook.ac.kr
Received: January 22, 2012, Last Revision: February 15, 2012, Accepted: June 25, 2012