심하게 감소된 치주지지를 갖는 Cross-Arch Fixed Partial Denture에 대한 고찰 및 증례보고

[1]원광대학교 치과대학 보철학교실, [2]원광대학교 치과대학 치주학교실

오상천[1] · 김윤상[2] · 김유진[1] · 김민정[1]

치주질환이 중증도 이상으로 진행되면 대개 많은 량의 치주조직지지가 상실된다. 일부 치아 주변으로 발생되는 이러한 조직 파괴는 그들의 심한 동요 때문에 일부 치아들은 스스로 탈락되거나 발치가 요구되는 단계까지 진행된다. 이러한 경우에 적절한 치주치료와 유지 그리고 교합평형을 고려한 치주-보철 치료를 포함하는 포괄적 치료계획이 그들의 건강, 기능, 심미 등의 수복을 위해 필요하게 되고, 이러한 치주-보철치료 중의 하나인 크로스-아치 고정성국소의치(cross-arch fixed partial dentures, CAFPDs)가 심하게 감소된 치주조직지지를 갖는 치아들의 안정을 위해 사용될 수 있다. 그러나 불행하게 이러한 보철물의 디자인에 따른 생역학적 개념과 교합양식에 대해 아직 많이 알려져 있지 않은 상태이다. 본 논고에서는 교합성외상 그리고 CAFPDs를 통해서 본 Ante's law의 재조명, 치료 원칙, 교합부여, 장기적 예후 등에 대한 정리를 보여줄 것이며 증례를 통해 그 가능성을 제시해 보고자 한다.

주요어: 중등도 이상의 치주질환, 치주-보철치료, 크로스-아치 고정성국소의치

(**구강회복응용과학지** 2012:28(3):309~318)

서 론

치주염이 전반적으로 진행되면 치주 지지조직의 많은 부분이 상실되어 일부 치아들은 조직의 점진적인 파괴로 스스로 탈락되거나 심한 동요로 인해 발거가 요구되기도 한다. 그러나 이렇게 열악한 치주 환경이라 해도 철저한 치주치료와 교합평형(occlusal equilibration)을 고려한 악궁의 한편에서 반대편으로 연결된 크로스-아치 디자인(cross-arch stabilizing design)을 통해, 전 치아로 교합력을 고루 분산시키고 특정 지대치로 과부하가 쏠리지 않도록 하고, 각 상황에 맞는 교합양식을 적절히 부여하면 치주건강, 저작기능, 심미성 등이 장기간 유지되는 경우도 적지 않다.[1-3]

이처럼 치주 지지가 심하게 감소되었지만 적절한 치주치료와 유지를 통해 치주 건강이 잘 유지되는 크로스-아치 고정성국소의치(Cross-Arch Fixed Partial Dentures, CAFPDs)의 안정과 장기적 성공을 위해서는 각 임상 상황에 맞는 기능력을 고려한 교합 양식과 보철물 디자인에 대한 생역학적 개념(biomechanical concept)의 정립이 중요하다.

교신저자: **오상천**
원광대학교 치과대학 보철학교실
경기도 군포시 산본동 1142, 435-040, 대한민국
Fax: +82 31 390 2777, Tel: +82 31 390 2800, E-mail: scoh@wku.ac.kr
원고접수일: 2012년 08월 30일, 원고수정일: 2012년 09월 02일, 원고채택일: 2012년 09월 25일

본 논고에서는 보철학적 관점에서 심하게 감소된 치주지지를 갖는 치열에서 일차적으로 고민하게 되는 교합성외상(trauma from occlusion, TFO)의 문제와 치주지지가 감소된 다수의 지대치를 활용하는 CAFPDs를 통한 Ante's law의 재조명, CAFPDs의 치료 원칙, 교합부여, 장기적 예후 등을 정리하면서 증례를 통해 그 가능성을 제시해 보고자 한다.

본 론

1. 치주-보철 관점에서의 교합성 외상 (TFO, trauma from occlusion)

교합성 외상은 1917년 Stillman[4]에 의해서 최초로 제기된 치주보철 치료의 핵심 개념 중의 하나로 1986년 미국 치주학회 용어집[5]에서는 "과도한 교합력의 결과로써 치주 부착기관에 가해지는 상해"로 정의하고 있다. 이는 지나친 외력에 대한 치주조직의 반응을 추적한 것으로 정상과 건강한 지지조직을 갖는 치아에 과도한 교합력이 가해졌을 때 발생된 것을 1차 교합성 외상(Primary TFO)라 하고 부적절하거나 감소된 지지조직을 갖는 치아에 정상 또는 비정상 교합력이 가해져서 발생된 외상을 2차 교합성 외상(Secondary TFO)으로 분류하며, 최근에는 무의식적으로 돌연 딱딱한 것을 꽉 씹었을 때 나타나는 급성 교합성 외상(Acute TFO)과 더욱 임상적으로 중요하고 흔하게 나타나는 그 외의 교합성 외상을 만성 교합성 외상(Chronic TFO)으로 분류하기도 한다.[6]

이런 교합성외상이 구강 내에서 발생되면 가장 흔하게 나타나는 증상은 해당 치아의 동요 증가 및 이동, 진탕음, 저작 시 지속적인 불편감 등이고, 방사선 사진 상에는 불연속적이고 두꺼워진 lamina dura, 넓어진 치주인대 공간, 그리고 간혹 치근흡수 등이 나타난다.[6]

따라서 이러한 증상을 초래하는 교합 과부하(occlusal overload)와 교합성 외상에 대한 우려가 상실된 치아의 수복과 중등도 이상의 동요를 보이는 여러 개 치아를 고정성 보철물로 연결시켜 안정을 꾀하려는 근거로 제시되어 왔으며, 게다가 증가된 동요도는 그 자체로써 치아나 보철물의 수명을 위태롭게 하는 치주병적 요소로 간주되어 오래 전부터 고정성 수복치료의 중요한 고려 대상으로 여겨져 왔다.[7]

그러나 치주-보철적 관점에서 보면 이 교합성 외상 자체로는 건강한 치주조직은 물론이고, 심지어 전반적인 치조골 흡수로 중등도 이상의 동요도를 보이는 치열이다 하더라도 조직이 건강하고 유지만 잘 된다면 해당 치아에 치주질환을 새롭게 일으키는 않으며, 다만 치주염이 진행되고 있는 상태에서는 이러한 외상이 가해지면 치주질환을 더욱 악화시키는 기여 요인으로 작용할 가능성은 높다.[7,8] 따라서 철저한 치주치료가 무엇보다도 우선하며, 교합성외상을 제거하는 치주-보철치료는 이 기반 위에서 행해져야 한다.

2. 크로스-아치 고정성국소의치(CAFPDs)를 통해서 본 Ante's law의 재조명

교합성 외상, 단독으로는 치주질환이 발생되지 않음으로 해서 치주지지가 많이 약해진 치열이다 해도 치주치료 후 치태조절이 잘 되고 환자가 저작기능에 큰 불편을 느끼지 않는다면 교합조정이나 치아 스프린팅을 통한 치주-보철이 필요 없을 수도 있다.

그러나 일부 치아가 빠지고 그나마 남아있는 치아들이 몹시 흔들리는 치열이라면 대부분 환자들은 식사 시 식편 압입이나 저작에 많은 불편감을 겪게 되므로 실제 임상에서는 교합평형을 고려한 고정성 치주-보철치료가 많이 행해지고 있으며, 특히 전반적으로 다수 치아들이 상실되거나 치주지지력이 많이 감소된 상태에서 지대치들이 적절히 분산되고 철저한 치주치료 후 환자의 구강위생관리가 잘 유지되고 있다면 전치와 좌우 (소)구치를 포함하는 긴 크로스-아치 고정성국소의치(CAFPDs)를 성공적으로 사용할 수 있다.

고정성국소의치를 디자인할 때, 생역학적 차원에서 가공치(pontic)를 포함한 지대치에 가해질 부하를 고려한 지대치 선정은 매우 중요하다. 이러한 관점에서 1926년 Ante[9]는 지대치의 총 치주인대 면적은 가공치의 것보다 같거나 커야한다고 주장했고, 그 뒤 여러 연구자들[10,11] 은 지대치의 치주인대부착 길이가 원래보다 최소 절반 또는 2/3 이상은 되어야 한다고 주장하기도 하였다. 특히 Johnston 등[12]은 그들이 집필한 교과서에서 Ante의 주장을 Ante's law라 명명하였고, 이러한 개념은 오늘날까지도 치과계에서 많은 지지를 받고 있다.

그러나 성공적으로 사용되고 있는 CAFPDs를 보면 오히려 Ante's law와는 달리 지대치의 치주인대 면적이 가공치의 것보다 같거나 적은 경우가 대부분이고, 지대치가 잘 분산되어 있고 그들의 치주 건강이 양호하면 본래 치주조직 지지의 20-30%만 있어도 이러한 보철물 사용이 가능한 것으로 보고된다.[3,13]

이러한 관점에서 De Boever[14]는 소수 지대치를 갖는 감소된 치주지지의 치열이다 해도 사전에 치주치료를 철저히 하고 구강위생을 잘 유지시키면 우려와는 달리 고정성보철물로 수복해 주는 것이 더 이상 논쟁거리가 될 수 없음을 강조하고 있으며, Nyman 등[15]도 감소된 치주지지를 갖는 그들의 251증례(1969-1973)를 분석해 본 결과 Ante's law에 부합되는 경우는 단지 8%였고, 지대치의 치주인대 면적이 가공치보다 작은 경우가 57%나 되었으며 이들은 8-11년 동안 구강내에서 적절하게 기능하고 있었고 환자가 구강위생을 잘 관리하는 유지기간 동안에는 추가적인 치주지지 상실은 보이지 않았다고 보고하고 있다. 최근 Lulic 등[8]도 1966년에서 2006년까지 Medline에 실린 관련 논문을 정리해서 발표한 것을 보면, 심하게 감소된 치주지지를 갖는 고정성보철물이라도 철저한 치주치료와 사후 구강위생관리가 이루어지고 동요 지대치들이 서로 고정식으로 연결(rigid splinting)되어 있다면 추정 10년 생존률(survival rate)이 93%에 이른다고 보고하고 있다.

따라서 악궁을 따라 "ㄴ", "ㄷ"자형으로 배열된 치주-보철물(CAFPDs)의 경우는 지대치 선정시 건강한 치열을 기준으로 한 Ante's law를 따르는 것은 무의미하며 이들을 위한 특별한 가이드라인이 요구된다. 그러나 불행히도 Ante's law를 크게 벗어난 치주지지가 심하게 감소된 보철물이 오랫동안 성공적으로 기능을 수행해 온 명확한 기전마저도 아직 체계적으로 정립되지 못하고 있다. 다만 저자는 최소 공간에서 최대 지지력을 가질 수 있도록 분화된 각 치근의 독특한 외형과 이를 둘러싸고 있는 치주인대(Sharpey's fiber)의 강한 결합 그리고 그 안에 분포된 풍부한 혈관과 신경 등이 주요 역할을 할 것으로 추측하고 있으며, 특히 지지력이 상실된 다수 지대치들을 포함한 긴 고정성 보철물(CAFPD)이 "ㄷ"자 형태로 연결될 수 있는 "U"자형의 악궁 형태가 큰 역할을 할 것으로 믿고 있다. 실제 임상에서 지지력이 상실되어 큰 동요를 보이는 지대치들이"一"자로 배열되어 있으면 이들을 서로 연결해 줘도 다소 줄어들기는 하지만 여전히 협설측 동요를 보이나, 전치부 지대치를 포함하여 배열이 "ㄱ"자로 바뀌면 2개의 회전축이 거의 직각으로 교차되므로 각 회전축으로부터 멀리 떨어진 지지 기반을 얻게 되어 동요도가 크게 줄게 되고, 만약 여기에서 반대측 (소)구치부로 지대치가 확장되어 배열이 "ㄷ"자가 될 경우에는 거의 직각으로 만나는 회전축이 3개나 생겨, 저마다 확실한 지지 치아를 복합적으로 얻게 되므로 연결 즉시 동요도는 거의 느낄 수 없을 정도로 급격하게 줄어듦을 확인할 수 있다.

3. 크로스-아치 고정성국소의치(CAFPDs)를 위한 교합 양식

전 치열에 교합력이 치아 장축방향으로 고르게 분산되도록 교합양식(occlusal scheme)을 설정해 주는 것이 고정성 보철물의 안정성을 유지하는데 매우 중요하다. 또한 치주적으로 심하게 손

상된 치열을 재건하는데도 남아있는 치주조직과 고정성보철물을 보호하는 차원에서 교합의 역할은 매우 중요한 요소가 된다.[16]

그러나 아직까지 감소된 치주지지를 갖는 각 CAFPDs의 더 좋은 임상결과를 위한 다양한 교합적 요소의 영향에 대한 명확한 기준과 원칙은 없으며 다만 이러한 보철물을 위한 교합의 중요성을 강조한 소수의 문헌만이 보고되고 있다.

Lundgren과 Laurell[17]은 CAFPDs의 안정성 유지는 지지 기관에 집중되는 스트레인(strain)을 분산시킴으로써 가능해지고, 본질적으로 이러한 분산은 지대치의 견고한 스프린팅(rigid splinting)과 정확한 교합양식 부여를 통해서 얻어질 수 있으므로 CAFPDs의 성공을 위해서는 신중한 교합력 분산과 방향 설정이 중요하다는 점을 강조하고 있다. 1975년 Nyman 등[18]은 이러한 교합의 중요성을 강조한 연구에서 20명의 환자를 2-6년 동안 추적검사(follow-up)한 결과, 치아들이 몹시 심하게 흔들리고 잔존 치주조직의 지지가 최소였던 치열에서도 철저한 치주치료 후 크로스-아치 스프린팅 브릿지(cross-arch splinting bridge)를 해 주고, 교합을 적절하게 부여해 주었더니 동요도가 더 이상 증가되지 않는 안정성을 얻게 되더라고 보고하면서, 이때 중심교합 시에는 캔틸레버 구치를 제외한 나머지 구치에서 균등한 접촉(even contact)을, 전방운동 시에는 전방유도에 의해 구치이개, 측방운동 시에는 군기능교합(group functioned occlusion) 및 비작업측 구치이개를, 그리고 드물긴 하지만 아주 지대치 지지가 열악할 경우에는 모든 운동에서 고른 접촉을 갖는 양측성 균형교합(bilateral balanced occlusion)을 부여할 것을 강조하고 있다. Yi 등[19]도 34명 환자의 43개 CAFPDs를 10년 이상 관찰한 결과, 가장 빈도수가 높았던 교합양식은 군기능교합으로 58%를 차지했고, 견치유도교합(canine protected occ)이 23% 그리고 대합치가 의치이거나 잔존 치주지지가 극히 불량할 때 부여한 양측성균형교합(bilateral balanced occ)이 19%를 차지했다고 보고하였다.

4. 크로스-아치 고정성국소의치(CAFPDs)의 합병증과 임상평가

고정성보철치료와 관련된 합병증으로는 대개 충치 발생, 근관치료 후유증, 치주질환 발생, 그리고 보철물 탈락, 보철물 파절, 지대치 파절 등이 나타난다.

Lulic 등[8]은 10년 추척 조사한 CAFPDs의 합병증을 생물학적인 면과 기계적인 면으로 나누어서 보고하였는데 생물학적인 측면으로 보철물 동요도 증가는 지대치의 93.8%, 충치 발생은 지대치의 98.1%, 근관치료 후유증은 지대치의 93%, 상피 부착부의 파괴는 지대치의 97.8%, 그리고 치근막 인대 면적 변화는 지대치의 95.1%에서 전혀 변화가 없거나 아주 경미한 긍정적인 결과를 보였고, 기계적 합병증으로 보철물 탈락은 단지 지대치의 4.6%, 금속 하부구조물 파절은 지대치의 4.2%, 그리고 지대치 파절은 3.7%에 그쳐 기계적 합병증도 일반 보철물과 비슷한 수준으로 크지 않았다고 보고하였다. Nyman 등[2]은 251명의 환자에서 332개 보철물을 8년간 관찰한 결과, 철저한 치주치료와 꾸준한 구강위생 관리가 유지되면 지대치 주위의 심한 골흡수나 고정성 국소의치 디자인의 차이가 CAFPDs의 치주상태에 큰 영향을 주지 못했으며, 치료 과정의 기술적 실패는 유지력 상실이 11개(3.3%), 골격구조물 파절이 7개(2.1%), 그리고 지대치 파절이 8개(2.4%) 보철물에서 나타나 8% 이하의 발생률을 보여 다른 형태의 일반 보철물과 유사한 기술적 실패율을 보였다고 보고하였다.

이들에 대한 임상평가를 보면 1996년 Yi 등[19]은 34명의 환자에서 43개의 CAFPD를 10-25년 추적 조사한 결과, 평균 15년 경과 후 보철물의 86%가 여전히 성공적으로 사용되고 있었고, 환자 대부분이 저작, 발음, 심미, 편안함, 위생 부분에서 대체적으로 만족하고 있었으며, 다만 치주조직지지가 적을수록 단단하고 딱딱한 음식을 먹기가 좀 더 힘들었다는 불만은 있었다고 보고하였다. Laurell 등[20,21]은 그들의 연구에서 크로스

-아치 브릿지(cross-arch bridge)를 위한 지대치가 비록 치주 지지조직이 심하게 감소되어 동요는 보이나 치주인대에 염증이 없고 건강한 상태에서는 가벼운 저작(chewing)과 꽉 무는(biting) 동안에 발생되는 기능력을 상당부분 수용할 수 있었고, 비록 최대 저작력은 치주인대의 고유수용기가 아니라 폐구근의 감각 수용기에 의해서 조절되기 때문에 잔존 치주인대 면적에 따라 최대 교두감합위(MIP)의 최대 교합력을 비례해서 수용할 수는 없었지만 일상적인 저작력(chewing force)은 총 치주인대 면적에 비례해서 수용된다고 보고하면서 CAFPDs를 장착한 대부분의 환자들에서 정상인과 거의 유사한 일상적인 저작 활동이 이루어지고 있음을 시사하였다. 2001년 Yi 등[22]은 39명 한국인을 대상으로 50개 CAFPDs를 3년 추적 조사한 연구에서 대부분 보철물이 양호한 구강위생 상태와 건강한 치주 소견을 보이는 긍정적인 상태로 지대치 치주인대 면적의 감소는 극히 미미했으며, 질긴 음식을 좋아하는 한국인의 식문화의 특성에도 불구하고 저작, 발음, 심미 등의 면에서 만족감을 나타내는 성공적인 결과를 보였다고 보고하였다. Fardal 등[23]은 치주조직 유지 치료(periodontal maintenance therapy)의 일부로써 치주환자를 위해 제작해 준 CAFPDs가 10년 경과 후 거의 합병증이 없었으며, 이중 98%가 기능을 성공적으로 유지하고 있음을 근거로 다수 치아 발거와 임플란트 수복에 대한 좋은 대안이 될 수 있음을 강조하였다.

5. 크로스-아치 고정성국소의치(CAFPDs)의 치료원칙

이러한 CAFPDs같은 치주보철치료를 성공적으로 수행하기 위해서는 환자의 동기부여 및 철저한 사후 관리 유지 능력이 무엇보다도 중요하다. 아무리 의사가 노력을 해도 환자가 치료의 내용을 이해하지 못하고 술후 관리 능력을 갖추지 못한다면 이 치료는 결코 성공할 수 없다.

일반적인 CAFPDs의 임상 치료과정을 소개하면 아래와 같다.[24]

1) 기초(baseline) 검사 및 진단 / 환자 동기부여(motivation)
2) 예비 치료계획 / 초기(initial) 치료
3) 3-6개월 후에 재검사(re-examination)
4) 최종(definitive) 치료계획 / 수정 치료(corrective therapy)
   - 가망없는 치아 발거, 임시 CAFPDs 장착
   - 치주낭 제거를 위한 치주수술 및 치관연장술
   - 3-6개월 동안 추가 지원(supportive) 치주치료
   - 재평가
   - 최종 CAFPDs 제작 및 합착
5) 유지 치료(maintenance therapy) (3-6개월 정기검진)

5-1. CAFPDs의 디자인(설계)

Nyman 등[18]은 보철물의 치은변연(gingival margin)은 가급적 치은연상에 두어야 하고 치경부 치간공극(cervical embrasure)은 충분히 열어 환자로 하여금 변연과 치경부 구강위생을 손쉽게 잘 관리할 수 있도록 해야 한다고 강조한다. 특히 대개 치은이 심하게 퇴축된 지대치에서 치은연상의 변연과 shallow chamfer margin은 지나친 치아 삭제에 따른 치수 손상을 최소화할 수 있으므로 가급적 준수해야 한다.

저자는 이와 더불어 전치와 구치의 임상치관경사 차이로 CAFPD의 유지력에 큰 영향력을 주는 단일 삽입로를 갖는 축벽 삭제가 어려울 경우 그리고 동요를 보이는 구치부 최후방 단일 지대치가 전방에 긴 무치악부(span)를 갖는 경우, 삽입로 개선과 유지력 강화를 위해 key & key-way attachment같은 비고정성 연결장치(non-rigid connector)를 전방에 활용하면 매우 효과적일 것으로 판단하며, 또한 다수의 보철물이 최종적으로는 one-unit의 형태로 시멘테이션 되므로 도재파절에 따른 철거를 고려하면 가급적 구치부 교합면은 도재보다는 금속이 안전하리라고 사료된다.

5-2. CAFPDs를 위한 지대치의 수(number)와 분산(distribution)

CAFPDs를 위한 치료계획에서 지대치의 수와 분산을 신중히 고려하는 것은 매우 중요하다. 일반적으로 습관적인 폐구, 최대교두감합위(MIP)에서 가볍게 씹거나 무는 힘은 치주기계수용기(periodontal mechanoreceptor)를 통해 들어오는 감각(sensory input)의 정도에 의해서 조정된다.[25] 특히 특정 부위에 집중되는 큰 저작력은 해당 치아의 치주조직에 의한 피드백 반응(feedback reaction)에 의해서 제한되므로 구강 내에서 가볍게 씹거나 무는 기능력은 지대치의 수와 분산 그리고 치주조직지지의 양에 의해서 결정된다.[20]

일반적으로 잠재 지대치와 잔존 치주지지의 양과 질, 교합상태, 구치의 노출정도를 고려한 기능 상태와 심미적 요구도를 고려하여 10-12 unit 고정성국소의치가 주로 사용된다. 이러한 CAFPDs의 치주지지 상황이 대부분 열악하므로 가급적 많은 지대치를 포함하는 것이 안정적이겠으나 견치를 포함하는 4-6개의 지대치는 최소한으로 필요하며 이들이 대칭적으로, 즉 양 중절치, 양 견치, 양 제2소구치 등으로 분산되었을 때 가장 역학적으로 유리하다.[24]

그러나 Laurell 등[20,21]은 가볍게 씹는 동안에 발생되는 총 교합력과 지대치의 수는 서로 상관관계가 없다고 보고하면서 각 치아마다 치주조직의 파괴 및 치근의 형태가 달라 실질적인 치근막인대 면적과 지지력이 서로 다를 수 있기 때문에 지대치 수가 치주인대 지지의 실제량을 의미하는 것은 아니므로 지대치 선정 시 치아의 개수뿐만이 아니라 치주지지의 질도 평가해야 함을 강조하고 있다.

6. 증례 보고

6-1. 환자 개요 및 구강 상태

58세 여자 환자로 만성치주염에 의한 상하악 치아의 동요를 주소로 2002년 9월에 본원에 내원하였다. 턱관절과 관련되어 특별히 불편한 사항은 없었으며, 치과 치료에 영향을 줄만한 특이한 전신병력도 없었다.

상악에는 #16,15,14,23,27 치아가 잔존되어 있었고 특히 #16,15,27은 염증에 따른 치주지지 상실로 큰 동요도(+++)를 보이고 있었다. 하악에는 #38,48,32,31,41,42가 상실된 상태였고 #44,45의 큰 동요도(+++)로 저작의 어려움을 호소하고 있었으며, #33에는 근단 병소가 존재하고 있었다.

6-2. 치료 계획/ 치료

환자는 가급적 치아를 살리고 싶어 대학병원으로 왔으며, 향후 구강위생관리의 중요함도 충분히 이해하는 등 동기부여(motivation)는 잘 되어 있었다. 우선 초기 치주치료를 시행하고 가망없는 #15, 16, 27과 #44, 45를 발치한 후에 상악은 #14, 23을 지대치로 한 Konus denture를, 하악은 #35, 43 원심에 Key & keyway attachment를 부착하고 #37, 36, 35, 34, 33, 43, 46, 47를 지대치로 한 크로스-아치 고정성국소의치(CAFPD)를 제작하기로 계획하였다.

상악 Konus denture를 진행하는 동안 하악은 #33을 근관치료하고 임시 고정성보철물을 장착



Fig. 1. Intra-oral photographs of the final restoration. It shows a wide cervical embrasure, supra gingival margin, and key & keyway attachments of the restoration.

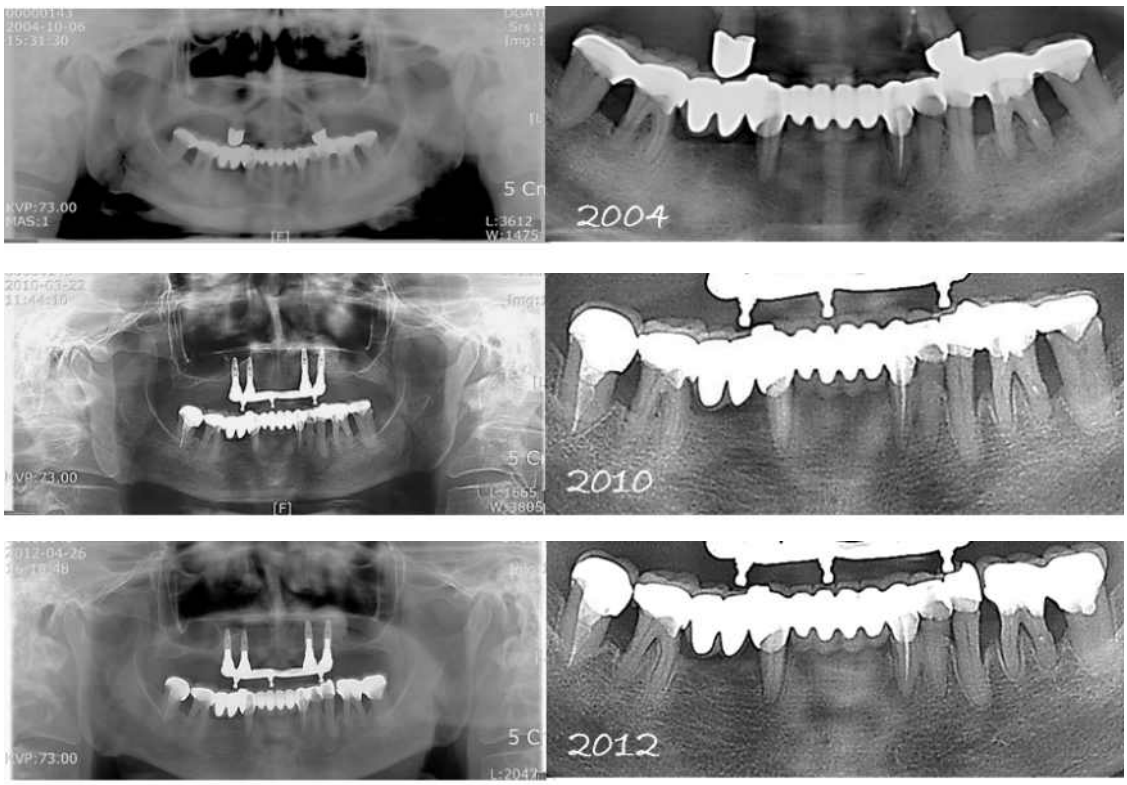

Fig. 2. Radiographs of the cross-arch fixed partial denture showing more thick and apparent lamina dura by passing the time.

하고 약 2개월 동안 환자의 구강위생 관리 능력과 기능에 따른 지대치의 치주조직 상태를 평가하였다. 환자는 임시보철물에 만족하였으며 임시수복물의 전치부 배열, 전방유도, 교합고경에 관한 정보 등을 기공사와 소통하여 최대한 유사하도록 금속-도재수복물로 최종 크로스-아치 고정성국소의치(CAFPD)를 완성하여 장착하였다(Fig 1). 특히 확실한 구강위생 관리를 위해 치경부 치간공극을 가급적 크게 열어주었고 변연도치은연상으로 설정하였으며, 지대치 최소 삭제와 유지력 강화에 따른 보철물 탈락을 막기 위해 좌우 (소)구치부에 Key & keyway attachment를 부여 하였다.

6-3. 예후관찰

환자는 2002년부터 약 10년 동안 성공적으로 잘 사용하고 있으며, Fig 2에서 보듯이 2004년에서 2012년으로 올수록 Lamina dura가 더욱 두꺼워지고 선명해지는 것을 볼 수 있듯이 치주조직이 더욱 건강해짐을 알 수 있다. 특히 8년 이상이 경과되면서 #37, 47에 이차우식이 불행히도 발생하여 해당치아 연결부를 구강 안에서 직접 자르고 #36,37과 #47를 분리해서 따로 보철물을 했기 때문에 1-piece가 중간에 3-piece로 바뀌었지만 그간 치주상태가 강화되어 우려할만한 동요도는 보이지 않았고 현재까지도 성공적으로 기능하고 있는 것으로 보아 치주지지의 상태가 매우 양호해졌음을 확인할 수 있었다.

결 론

치주지지가 상당량 상실된 치열에서 철저한 치주치료 후 유지치료(maintenance therapy)의 일환으로 제공되는 크로스-아치 고정성국소의치(CAFPDs)는 비교적 안정적이고 만족도가 높으며 후유증이 적은 치주-보철치료 술식 중의 하나이고, 치주지지 상실에 따른 다수 치아 발거나 임플란트 치료가 어려울 경우 매우 유용한 대안이 될 수 있을 것으로 사료된다.

연구비 지원 및 사의

본 연구는 2010년도 원광대학교 교내연구비 지원에 의해 이루어졌음.

참 고 문 헌

1. Nyman S, Lindhe J. Prosthetic rehabilitation of patients with advanced periodontal disease. J Clin Periodont 1976;3:135-147.
2. Nyman S, Lindhe J. A longitudinal study of combined periodontal and prosthodontic treatment of patients with advenced periodontal disease. J Periodontol 1979;50:163-169.
3. Laurell L, et al. Long-term prognosis of extensive polyunit cantilevered fixed partial dentures. J Prosthet Dent 1991;66:545-552.
4. Stillman PR. The management of pyorrhea. Dent Cosmo 1917;59:405-413.
5. Glossary of Periodontic Terms. Chicago: American Academy of Periodontology, 1986.
6. Lindhe J, et al. Clinical periodontology and implant dentistry. 1998, Munksgaard.
7. Davies SJ, et al. Occlusal considerations in periodontics. British D J 2001;191:597-604.
8. Lulic M, et al. Ante's law revisited: a systematic review on survival rates and complications of fixed dental prostheses on severely reduced periodontal tissue support. Clin Oral Impl Res 2007;18:63-72.
9. Ante IH. The fundamental principles of abutments. Michigan State Dental Society Bulletin 1926;8:14-23.
10. Tylman SD, Tylman SG. Theory and practice of crown and bridge prosthodontics. 4th edition St. Louis: C.V. Mosby Co, 1960.
11. Reynolds JM. Abutment selection for fixed prosthodontics. J Prosthet Dent 1968;19:483-488.
12. Johnston JH et al. Modern Practice of Crown and Bridge Prosthodontics. WB Sounders Co, 1971.
13. Lundgren D. Prosthetic reconstruction of dentitions seriously compromised by periodontal disease. J Clin Periodontol 1991;18:390-395.
14. De Boever JA. Fixed restorations of a dentition with reduced periodontal support in partially edentulous patients. Pariodontol 1990;1(2):153-164.
15. Nyman S, Ericsson I. The capacity of reduced periodontal tissues to support fixed bridgework. J Clin Periodontol 1982;9(5):409-414.
16. Mohl ND, Davidson RM. Concepts of occlusion. In: A textbook of occlusion (eds Mohl ND, Zarb GA, Carlsson GE, Rugh JD), pp. 161-175. Quintessence Publishing Company, Chicago.
17. Lundgren D, Laurell L. Biomechanical aspects of fixed bridgework supported by natural teeth and endosseous implants. Periodont 2000 1994;4:23-40.
18. Nyman S, Lindhe J, Lundgren D. The role of occlusion for the stability of fixed bridges in patients with reduced periodontal tissue support. J Clin Periodontol 1975;2(2):53-66.
19. Yi SW, et al. Long-term follow-up of cross-arch fixed partial dentures in patients with advanced periodontal destruction: evaluation of occlusion and subjective function. J Oral Rehabil 1996;23:186-196.
20. Laurell L, Lundgren D. Periodontal ligament areas (PLA) and occlusal forces in dentitions restored with cross-arch bilateral end abutment bridges. J Clin Periodontol 1985;12:850-860.
21. Laurell L, Lundgren D. Periodontal ligament areas and occlusal forces in dentitions restored with cross-arch unilateral posterior two-unit cantilever bridges. J Clin Periodontol 1986;13:33-38.
22. Yi SW, Carlsson GE, Ericcson I. Prospective 3-year study of cross-arch fixed partial dentures in patients with advanced periodontal disease. J Prosthet Dent

2001;86(5):489-494.
23. Fardal Q. and Linden GJ. Long-term outcomes for cross-arch stabilizing bridges in periodontal maintenance patients - a retrospective study. J Clin Periodont 2010;37:299-304.
24. Kourkouta S, et al. Restoration of periodontally compromised dentitions using cross-arch bridges. Principles of perio-prosthetic patient management. British Dent J 2007;203:189-195.
25. Jacobs R, Steenberghe D. Role of periodontal ligament receptors in tactile function of teeth. J Period Res 1994;29:153-167.

A Case Report and Review on Cross-Arch Fixed Partial Denture with Severely Reduced Periodontal Tissue Support

Sang-Chun Oh[1], Yun-Sang Kim[2], Yu-Jin Kim[1], Min-Jeong Kim[1]

[1]Dept. of Prosthodontics, College of Dentistry, Wonkwang University
[2]Dept. of Periodontology, College of Dentistry, Wonkwang University

In advanced stages of periodontal disease, a lot of the periodontal tissue support are usually lost. The tissue destruction around some teeth is progressed to a level which requires either spontaneous exfoliation or extraction of several teeth due to their excessive mobility. In such cases, a comprehensive treatment plan encompassing the adequate periodontal and maintenance therapy, as well as perio-prosthetic treatment involving occlusal equilibration, is needed in order to restore health, function, and esthetics. Cross-arch fixed partial dentures(CAFPDs), one of the perio-prosthetic treatments, are used to stabilize the teeth with severely reduced periodontal tissue support. Unfortunately, however, a little is known about the occlusal scheme and biomechanical concept of CAFPDs. This paper will demonstrate summaries of the trauma from occlusion(TFO), Ante's law revisited, the treatment principles, the role of occlusion, and the long-term consequences for CAFPDs, and the possibility of CAFPDs through a case presentation.

Key words: reduced periodontal tissue support, perio-prosthetic treatment, Cross-arch fixed partial dentures,

Correspondence to : Sang-Chun Oh
Dept. of Prosthodontics, College of Dentistry, Wonkwang University
435-040, 1142 Sanbon-Dong, Gunpo, Gyeonggi-Do, Korea
Fax: +82 31 390 2777, Tel: +82 31 390 2800, E-mail: scoh@wku.ac.kr
Received: August 30, 2012, Last Revision: September 02, 2012, Accepted: September 25, 2012