# 상악 완전 무치악에서 Locator® attachment가 장착된 milled titanium bar를 이용한 임플란트 지지 피개의치: 증례 보고

원광대학교 치과대학 산본치과병원

오상천* · 한지석 · 김민정

본 증례 보고의 목적은 상악 무치악 환자에서 임플란트 지지 피개의치를 위한 Locator® attachment가 장착된 새로운 milled titanium bar를 소개하고 새로운 대안으로써의 가능성을 제시하고자 함이다. 56세 남자 환자가 상악 고정성 보철물(10-유닛 브릿지)의 동요도를 주소로 본원에 내원하였다. 악관절 및 치과 치료에 영향을 줄만한 특이한 전신병력은 없었다. 방사선 검사 및 임상 검사 결과, 상악의 경우 모든 잔존치아에서 심한 골흡수와 동요도를 보이고 있어 전악 발치를 시행한 후, 임플란트 지지 피개의치를 제작하기로 하였다. 의치의 안정성과 유지력, 저작효율, 청소의 용이성, 심미성과 발음 그리고 경제적인 측면을 고려하여 Locator® 어태치먼트를 CAD/CAM으로 제작된 milled titanium bar에 탭핑(tapping)으로 연결시키는 새로운 디자인을 고안하였으며, 1년 이상 경과 후, 기능과 심미적인 면에서 만족할 만한 성과를 얻었기에 이를 보고하는 바이다.

주요어: 상악 무치악, 임플란트 지지 피개의치, Locator® attachment, Milled titanium bar

(구강회복응용과학지 2011:27(2):223~231)

## 서 론

완전 무치악을 만족스럽게 수복한다는 것은 매우 까다로운 과정이며 필요에 따라서는 도전정신이 요구되기도 한다. 이런 완전 무치악에서 가장 일반적으로 사용되는 보철치료법 중의 하나가 전통적인 총의치이다. 그러나 이는 항상 약한 유지력으로 인해 예견치 못한 의치 탈락의 문제를 안고 있고, 특히 악골이 심하게 흡수된 무치악 환자에 있어서 전통적인 총의치는 유지, 안정 그리고 지지를 얻기가 대체로 힘들고 그로인해 환자들은 식사를 포함한 일상 생활에서 많은 불편감을 호소하게 된다.

이런 경우, 근래에는 임플란트 지지 피개의치가 이를 해결할 수 있는 하나의 대안으로 제시되고, 이러한 방법은 전통적인 총의치에 비해 일반적으로 보철물의 안정과 유지력 향상, 저작효율의 증가를 가져올 뿐만 아니라 정신 건강에도 도움을 주고, 더 나아가 사회생활에 더욱 적극적으로 대처할 수 있게 하는 계기를 제공하기도 한다.[1,2]

교신저자: 오상천
경기도 군포시 산본동 1142, 원광대 치과대학 산본치과병원 보철학교실, 대한민국.
Fax: +82 031 390 2777, E-mail: scoh@wku.ac.kr
원고접수일: 2011년 05월 10일, 원고수정일: 2011년 05월 30일, 원고채택일: 2011년 06월 25일

일반적으로 이러한 피개의치 제작을 위해 여러 가지 어태치먼트(Bar, Ball, Magnet 등)가 사용되어 오고 있으나, 아직까지는 각 종류 별로 임상 데이터가 충분치 않고 더구나 각 상황에 따른 가이드라인도 부족하여, 의치의 유지와 안정을 위해 필요한 최적의 어태치먼트의 종류와 필요한 임플란트 수와 위치 등에 대한 논란은 계속되고 있다.[3]

그중 유럽을 중심으로 사용빈도가 높아지고 있는 Locator® 어태치먼트는 Ball & Socket 형의 변형으로 높이가 낮아 수직 고경이 낮은 증례에 적합하며, 안팎으로 이중 유지 구조를 가져 유지력이 좋고 장축간의 각도가 40도 이하의 평행하지 않은 임플란트 사이에서도 사용이 가능하며, 구강 내에서 제 위치를 쉽게 찾아갈 수 있도록 고안되어 의치 장착이 용이하다는 장점을 가지고 있다.[4] 이러한 Locator® 어태치먼트는 단독으로 사용할 수도 있고, bar와 함께 사용할 수도 있는데 특히 골 양이나 골질이 불량한 상악 무치악에서 bar와 함께 사용할 경우 임플란트 간의 부목(splinting) 기능이 가능하여 특정 임플란트에 가해지는 힘의 분산이 용이해 진다.[5]

본 증례는 오래 전에 수복한 고정성 보철물의 동요를 주소로 본원에 내원한 남자 환자로 상 하악 모두 long-span의 고정성 보철물이 되어 있는 상태에서 하악의 경우는 상태가 불량한 치아를 발거한 후 전통적인 고정성 보철물로 수복이 가능하였으나 상악의 경우는 모든 잔존 치아들을 제거해야 할 만큼 심한 골 흡수와 동요도를 보이고 있었다. 이에 상악은 잔존 치아를 발거하고, 환자의 경제적 능력과 구강 내 상황을 고려하여 전치부에 4개의 임플란트를 식립하고 이를 이용하는 임플란트 지지 피개의치를 계획하였다. 이 피개의치의 유지 및 지지를 위해 Locator® 어태치먼트를 선택하였고, 이를 CAD/CAM으로 제작한 milled titanium bar에 탭핑(tapping)으로 연결시키는 새로운 디자인을 고안하여 적용한 결과, 기능과 심미적인 면에서 만족할 만한 성과를 얻었기에 이를 보고하는 바이다.

## 증 례

### 1. 환자 개요

56세 남자 환자로 산업 현장에서의 재해로 인한 상악 고정성 보철물의 동요도를 주소로 본원에 내원하였다. 상악의 경우 #16,15,22,23,24를 지대치로 하는 10-유닛 고정성 보철물이 장착되어 있었으며 하악은 #31,32,42,43,44을 지대치로 하는 7-유닛 고정성 보철물이 장착되어 있었다. 악관절과 관련하여 특별한 불편 사항은 없었으며, 치과 치료에 영향을 줄만한 특별한 전신병력은 없었다.

### 2. 구강 내외 검사

환자는 #17,26,27,37,46,47 치아가 상실되어 있는 상태였으며 오랜 기간 동안 수복을 하지 않아 무치악 공간으로 #28,48 치아가 근심 이동되어 있는 상태였다. 상하악에 long-span의 금속도재관 수복물이 장착되어 있었으며 특히 상악 보철물의 경우 심한 동요도를 보이고 있었다.

### 3. 방사선 사진 검사

전반적으로 중등도 이상의 수평적 골흡수 양상을 보이고 있었으며 특히 상악 고정성 보철물의 지대치인 #15,16 치아에서 심한 골흡수 소견이 관찰되었다. 상하악 고정성 보철물의 지대치는 모두 근관치료가 되어 있는 상태였으나 하악의 경우 지대치인 #32,33,42,43,44과 #45치아에서 치근단의 방사선 투과상이 관찰되었다. #38 치아는 수평 매복되어 있는 상태였다(Fig. 1).

### 4. 치료 계획

하악의 경우 기존의 보철물을 제거한 후 치근단 방사선 투과성을 보이는 치아들의 재 근관 치료를 시행하였다. 또한 예후 불량한 #32,42,48 치

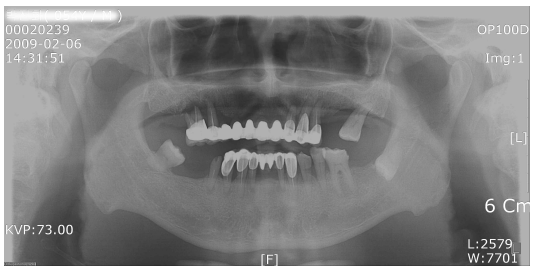


Fig. 1. panoramic radiograph before treatment.

아는 발치를 시행하였으며 #33,34,43,44,45 치아를 지대치로 하는 9-유닛 금속도재 수복물로 재수복을 계획하였다. #46,47 무치악 부위는 임플란트를 이용하여 수복하였다. 상악의 경우 모든 잔존치아에서 심한 골흡수와 동요도를 보이고 있어 전악 발치를 시행하기로 하였다. 치조골 흡수가 심하여 일반 총의치를 사용할 경우 의치의 유지가 불량할 것으로 판단되었고 환자의 나이도 56세여서 일상 속에서 의치 탈락에 대한 심리적 불안이 커, 잔존치조제 상태를 고려하여 상악 양측 견치와 소구치 부위에 임플란트를 식립한 후 이를 이용한 임플란트 지지 피개의치를 제작하기로 하였다. 또한 의치를 유지하기 위한 어태치먼트로는 환자의 수직적 악간 공간을 고려하여 milled titanium bar에 Locator® 어태치먼트를 연결하여 사용하기로 하였고 구역의 문제로 구개부를 개방하는 horse-shoe shape의 의치를 제작하였다.

## 5. 임플란트 식립 및 2차 수술

먼저 상악의 모든 잔존 치아를 발치하고, 발치 당일 임시의치를 장착하여 주었다. 발치 후 6주 정도 경과한 후에 상악 양측 견치와 소구치 부위에 골이식을 동반한 임플란트 식립을 시행하였다(2009년 4월 28일). #13,14,23,24 부위 모두 직경 4.0mm, 길이 10mm인 GSⅡ 임플란트를 식립하였으며, 6개월 정도 경과한 후에 2차 수술을 시행하였다(2009년 10월 24일). 이때 #23,24 부위에서 fixture의 노출이 관찰되어 테트라싸이클린을 적용한 후에 추가적인 GBR을 시행하였다(Fig. 2).

## 6. Milled titanium bar의 제작

상악 milled titanium bar의 제작을 위하여 인상용 코핑을 연결한 후 인상을 채득하였다. 인상체에 기공용 아날로그를 연결하여 주모형을 제작한 후 CAD/CAM 기술을 이용하여 milled titanium bar를 제작하였다. 먼저 주모형을 스캔하는데 이때 스캔 핀을 꽂아서 스캔을 하게 되면 임플란트 fixture에 대한 정보를 얻을 수 있다(Fig. 3). 그 후에 주모형 상에서 bar의 resin pattern을 제작하고, 이 bar를 따로 스캔한다(Fig. 4). 스캔한 bar를 스캔핀에 맞게 정렬한 후 screw hole의 위치를 결정하고 Locator®가 연결될 hole의 위치도 결정한다(Fig. 5). 이렇게 bar의 디자인

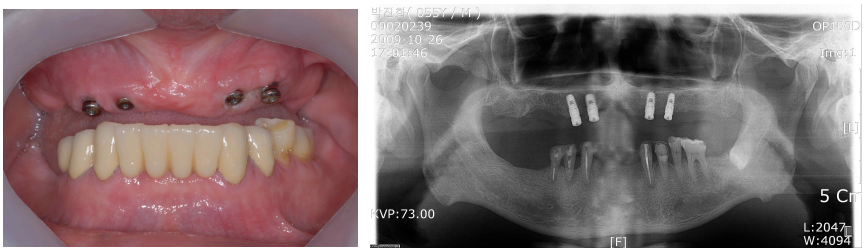


Fig. 2. intraoral view and panoramic radiograph after implants placement.

이 완성되면 디자인된 데이터를 바탕으로 titanium block을 milling한다(Fig. 6). Titanium block을 1:1로 milling하기 때문에 흔히 주조 후 발생되는 경화수축(금합금 1.5%, Ni-Cr 2.4%)에 따른 오차가 없는 매우 정밀한 bar를 얻을 수 있다. 이렇게 bar가 완성되면 모형 상에서 bar의 적합을 확인하고, Locator®의 female part를 위치시키기 위하여 tapping을 시행한다. 본 증례에서는 bar의 양쪽 끝과 가운데 부위에 3개의 Locator®를 위치시켰다(Fig. 7).

## 7. Milled titanium bar의 장착 및 기능인상 채득

먼저 완성된 bar를 구강 내에 장착하였다(2010년 1월 23일). Bar는 후방에서의 교합력에 의한 의치의 수직 회전운동에 bar가 걸리지 않도록 모서리가 가급적 날카로운 선각이 되지 않도록 둥글게 처리하였다. 또한 각 지대주 사이의 치은측 공간을 충분히 열어주어 추후에 위생관리를 잘 할 수 있도록 하였다(Fig. 8). 제작된 bar가 구강 내에 적절하게 적합 됨을 확인한 후 개인트레이를 제작하기 위한 예비 인상을 채득하였고, 다음



Fig. 3. definitive cast fabrication and scanning procedure to get informations of fixtures position.



Fig. 4. resin pattern fabrication and scanning for milled bar.

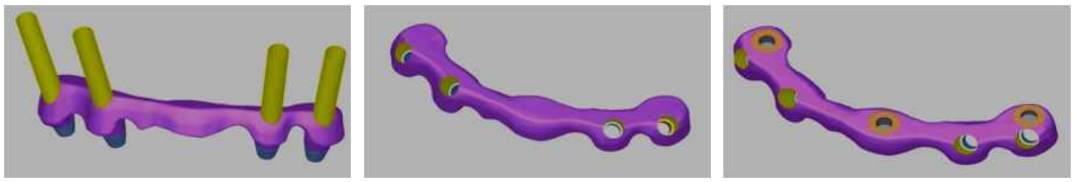

Fig. 5. decision of positions for screw holes and Locator® attachments.



Fig. 6. milled bar fabrication.



Fig. 7. securing of bar position and tapping for Locator® attachment.



Fig. 8. fabricated bar positioning.

내원시 개인 트레이를 이용한 변연 형성 과정을 거쳐 폴리비닐실록산 인상재로 최종 인상을 채득하였다.

## 8. 교합제 시적 및 최종보철물 제작

제작된 주모형과 금속구조물에 기록상과 교합제를 제작하고, 환자의 구강 내에서 구순 및 협측 지지도를 평가한 후 환자의 정면과 측면에서 적절한 교합 평면을 설정하였다. 이후 적절한 수직 고경을 결정하고 교합인기재료를 이용하여 중심위를 기록한 후 교합기에 부착하여 최종 보철물을 제작하여 구강 내에 장착하였다(2010년 2



Fig. 9. finished horse-shoe shape denture.



Fig. 10. connection of male-female part in the mouth.



Fig. 11. after treatment.

월 27일). 의치는 구개 부위가 열려 있는 horse-shoe shaped denture로 제작하였는데 지지력이 약해지지 않도록 의치의 후방연이 hamular notch 부분을 잘 감쌀 수 있도록 제작하였다(Fig. 9). 완성된 총의치를 구강 내에 장착한 후 pressure indicating paste를 사용하여 변연의 형태나 적합 정도를 검사하였고, 최종적으로 구강 내에서 교합을 조정하였다. 이 후 1~2주 정도 경과 기간을 거쳐 의치의 적합상태를 확인한 후에 구강 내에서 직접법으로 male part를 연결해 주었다(Fig. 10). 치료가 완료된 후 전반적으로 심미성이 많이 개선되었으며, 유지력 및 저작력 등에 있어서도 만족할 만한 결과를 얻을 수 있었다(Fig. 11).

## 총괄 및 고안

완전 무치악 환자를 위한 수복치료의 기본 목적은 저작, 발음 등의 기능 회복과 더불어 안모의 심미성을 되찾아 주는 일이다. 근래에 전통적인 총의치로 안정과 유지를 얻기 어려운 무치악 환자에서 소수의 임플란트를 이용한 임플란트 지지 피개의치의 사용에 대한 임상적인 결과가 보고되면서[6,7,9,10,12] 안정적이고 예측 가능한 치료법의 하나로 인식되고 있다.

이러한 임플란트 지지 피개의치는 하중 조건에 영향을 주는 골의 양과 질 그리고 임플란트 개수와 위치 등이 성공에 영향을 주는데, 이러한 관점에서 하악은 고정성이든 가철성이든 비교적 양호한 장기적인 성공 결과가 보고되지만 상악은 대체로 그렇지 못하다.[6,7]

하악의 경우는 보통 2개의 임플란트만으로도 적절한 지지와 유지를 얻을 수 있는[8] 반면에 상악 무치악의 임플란트 지지 피개의치 계획은 상악의 해부학적 구조와 생역학적인 문제 때문에 더욱 신중을 기해야 한다.

상악 임플란트 지지 피개의치는 다른 골내 임플란트 치료 양식보다 상대적으로 실패율이 더 높은 것으로 보고된다.[9] 이는 대부분의 상악 임플란트 지지 피개의치를 위한 임플란트들이 상악 구치부는 골량이 부족하므로 전치부로 한정되어 식립되는데, 보통 이 부위의 뼈는 얇거나(low bone quantity) 약해(poor bone quality) 임플란트의 길이가 짧거나 순측으로 경사지고, 초기고정(poor initial stability)이 충분치 못해, 추후 가해지는 기능력에 높은 지렛대 힘(cantilever force)이 가해져서 기계적인 실패로 이어지는 경우가 많기 때문이다.[10,11] 따라서 이러한 해부학적 변이와 취약함 때문에 아직도 상악의 경우는 임플란

트 지지 피개의치를 위한 임플란트의 개수와 위치에 대한 명확한 가이드라인이 제시되지 못하고 있다.[12] 다만 피개의치의 디자인이 구개부를 피개하지 않는 경우 의치의 지지를 위하여 최소 4개 이상의 임플란트가 필요하다고 보고되고 있으며,[13,17,18] 또한 골질이나 골량이 불량하거나 부족하고, 강한 교합력이 예상되는 경우에는 구개부를 피개하는 디자인이 임플란트의 예후를 위해 더 도움이 되는 것으로 보고되고 있다.[14]

본 증례에서는 4개의 임플란트를 비교적 안정되게 식립하였고, 이를 milled bar로 서로 연결하여 피개의치에 필요한 유지와 지지를 충분히 얻을 수 있을 것으로 판단되어 구개부를 개방한 U형으로 디자인하여 환자의 구역 예방과 식사 시 편의성을 도모하였다.

임플란트 지지 피개의치에서 보철물의 안정성과 유지력은 일차적으로 어태치먼트 시스템에 의해서 결정된다. 어태치먼트의 종류는 크게 밀링(milled) 또는 주조(casting)로 제작되거나 기성품(prefabricated)을 이용하는 바(bar) 형태와 볼(ball), 자석(magnet), 코너스(konus) 등을 이용하는 단독 형태(solitary type)로 분류되며, 일반적으로 이들을 선택할 때는 잔존 치조골의 상태, 치열궁 형태, 환자의 경제력, 대합치 상태, 환자의 요구 및 연령 등을 고려하고 임플란트일 경우는 특히 임플란트 식립 각도와 위치 등을 고려해야 한다.[15]

바 형태의 어태치먼트는 의치의 회전운동 허용 여부에 따라 고정형(rigid type)과 탄성형(resilient type)으로 나뉜다. 상악에서 고정형은 3-6개의 임플란트가 전후방적으로 고른 분포를 갖게 되면 적절한 지지력과 유지력을 얻게 되는 반면에, 구치부의 골량이 부족하여 임플란트를 전방부에만 식립하면 바의 단면이 일반적으로 면 접촉이 일어나는 평행한 축면(parallel wall)을 갖게 되므로 마찰력에 의해 단단하게 고정된 피개의치의 후방부는 회전력을 얻지 못하고 캔틸레버 암으로 작용하여 강한 회전력(토크)을 전방 임플란트에 가하여 임플란트 자체 및 부속 부품(나사)의 기계적 파절을 야기 시킬 수 있다. 따라서 이런 경우에는 탄성형을 사용하는 것이 현명한데, 일반적으로 전방의 임플란트에서는 주로 유지력을 후방의 점막에서는 지지력을 얻을 수 있도록 디자인한다. 이는 바의 단면이 구형(round shape) 또는 난형(oval shape)으로 클립(clip)과 바가 선 접촉을 이루므로, 바 주위로 의치의 회전운동이 가능하기 때문이다.[16]

본 증례에서도 8개 전후의 임플란트를 이용하는 전악 고정성 보철물보다는 환자의 경제적인 형편을 고려하여 제한된 4개의 임플란트를 상악 전방부에 식립하여 임플란트 지지 피개의치를 제작하게 되었고, 해당 부위에 중등도의 순측 골흡수가 있어 임플란트 보호 측면에서 임플란트를 서로 연결(splinting)시키고 힘의 분산이 유리한 탄성형의 어태치먼트를 선택하게 되었다. 즉 CAD/CAM으로 제어되는 milled titanium bar로 임플란트를 서로 연결하여 힘이 적절히 분산되도록 하였으며, 상부 구조물과의 유지를 위하여 Locator® 어태치먼트 3개를 drill & tap법으로 bar에 직접 연결하여 사용하였다. 이렇게 titanium bar에 직접 tapping하는 방법은 아직 국내에서는 소개된 바가 없는 독창적인 아이디어였고 이로써 아주 간편히 Locator®를 바에 장착할 수 있었다.

본 증례에서 사용된 방법을 통해 티타늄으로써 기존의 합금(gold)을 대체할 수 있어서 매우 경제적이었으며 무게도 4배나 가벼운 임플란트 피개의치를 위한 바를 제작할 수 있었다. 또한 monoblock titanium을 CAD/CAM으로 정밀 제작함으로써 주조에 따른 오차에서 자유로운 정확한 장착을 확인할 수 있었으며, 제작 과정도 기존의 방법에 비해 술자 편의성이 매우 강화된 효과적인 방법이었다.

최종 보철물이 장착되고 1년 이상 경과된 상황에서 앞으로도 더욱 예후를 지켜봐야 하겠지만 본 증례처럼 상악이 완전 무치악인 환자에서 Locator® attachment가 장착된 milled titanium bar를 이용한 임플란트 지지 피개의치는 그의 안정성과 유지력, 저작효율, 청소의 용이성, 심미성과

발음 그리고 경제적인 측면에서 바람직한 결과를 갖는 하나의 대안이 될 수 있을 것으로 사료된다.

## 연구비 지원 및 사의

본 연구는 2009년도 원광대학교 교내연구비 지원에 의해 이루어졌음.

## 참 고 문 헌

1. Thomason JM, et al. How do patients perceive the benefit of reconstructive dentistry with regard to oral health-related quality of life and patient satisfaction? A systemic review. Clin Oral Implants Res 2007;18:168-188.
2. Kent G. Effects of osseointegrated implants on psychological and social well-being: A literature review. J Prosthet Dent. 1992;68:515-518
3. Yang TC. et al. Attachment systems for implant overdenture: influence of implant inclination on retentive and lateral forces. Clin Oral Implants Res 2011:23;10.1111/j
4. Evtimovska E, et al. The change in retentive values of Locator attachments and Hader clips over time. J Prosthodontics 2009;18:479-483.
5. Schneider AL, Kurtzman GM. Restoration of divergent free-standing implants in the maxilla. J Oral Implantol. 2002;28:113-116
6. Chan MF, et al. Treatment of the atrophic edentulous maxilla with implant supported overdentures: A review of the literature. Int J Prosthodont 1998;11: 7-15.
7, Jemt T, et al. Failures and complications in 92 consecutively inserted overdentures supported by branemark implants in severely resorbed edentulous maxillae: A study from prosthetic treatment to first annual check up. Int J Oral Maxillofac Implants 1992;7:162-167.
8. Feine JS, et al. The McGrill consensus statement on overdentures. Int J Prosthodont 2002;15:413-414.
9. Jemt T, Lekholm U. Implant treatment in edentulous maxillae: A 5-year follow up report on patients with different degrees of jaw resorption. Int J Oral Maxillofac Implants 1995;10:303-311.
10. Zarb GA, Schmitt A. The longitudinal clinical effectiveness of osseointegrated implants: The Toronto study. Part III: Problems and complications encountered. J Prosthet Dent 1990;64:185-194.
11. Sadowsky SJ. Treatment considerations for maxillary implant overdentures: A systematic review. J Prosthet Dent 2007;97:340-348.
12. Kronstrom M, Widbom C, Soderfeldt B. Patient evaluation after treatment with maxillary implant-supported overdentures. Clin Implant Dent Relat Res. 2006;8:39-43
13. Kiener P, Oetterli M, Mericske E, Mericske-Stern R. Effectiveness of maxillary overdentures supported by implants: Maintenance and prosthetic complications. Int J Prosthodont. 2001;14:133-140
14. Palmqvist S, Sondell K, Swartz B. Implant-supported maxillary overdentures: Outcome in planned and emergency cases. Int J Oral Maxillofac Implants. 1994;9:184-190.
15. Sadowsky SJ, Caputo AA. Effect of anchorage systems and extension base contact on load transfer with mandibular implant-retained overdentures. J Prosthet Dent 2000;15:383-388.
16. McEntee, et al. A clinical trial of patient safisfaction and prosthodontic needs with ball and bar attachments for implant-retained complete overdentures: three-year results. J Prosthet Dent 2005;93:28-37.
17. Lewis S, et al. Treatment of edentulous maxillae with osseointegrated implants. J Prosthet Dent 1992;68: 503-508.
18. Mericske-Stern R. Treatment outcomes with implant-supported overdentures: clinical considerations. J Prosthet Dent 1998;79:66-73.

# Implant Supported Overdenture using Milled Titanium Bar with Locator® Attachment on Fully Edentulous Maxillae : A Case Report

**Sang-Chun Oh*, Ji-Suk Han, Min-Jeong Kim**

Sanbon Dental Hospital, Dental college, Wonkwang University

The purpose of this case report is to introduce new attachment system(milled titanium bar with Locator® attachment) for implant supported overdenture in maxillary edentulous patients. A 56-years-old male patient visited the hospital due to the mobility of his maxillary fixed partial dentures(10-unit bridge). Including temporomandibular joint(TMJ), there was no specific PMHs to influence dental treatment.

In radiographic and clinical evaluation, there was a severe bone resorption and mobility in maxillary teeth. Accordingly all the remaining maxillary teeth was extracted and fabrication of implant supported overdenture was planned. The milled titanium bar with Locator® was designed as an attachment system, considering the stability and retention of denture, masticatory efficiency, oral hygiene care, esthetics, pronunciation, and patient's financial state. The milled titanium bar was manufactured using CAD/CAM technology, and Locator® attachment connected to the bar by tap & drill method. For over 1-year, in terms of function and esthetics, satisfactory result was obtained.

**Key words**: Maxillary edentulous, Implant supported overdenture, Locator® attachment, Milled titanium bar

Correspondence to: Sang-Chun Oh
Dept. of Prosthodontics, Dental College, Wonkwang University
435-040, 1142 Sanbon-Dong, Gunpo, Gyeonggi-Do, Korea
Fax: +82 31 390 2777, Tel: +82 31 390 2800, E-mail: scoh@wku.ac.kr
Received: May 10, 2011, Last Revision: May 30, 2011, Accepted: June 25, 2011