중등도 만성 치주염에 이환된 치아의 의도적 수동 정출을 동반한 비외과적 치료

부산대학교 치의학전문대학원 치주과학교실

이주연

교합과 치주조직 건강과의 상관관계는 오랫동안 연구되어 오고 있고, 오늘날 까지도 여전히 논쟁의 여지가 있는 것이 사실이다. 적절한 교합적 처치가 비외과적 치주치료의 기본 단계임에는 의심의 여지가 없으나 교합을 조절하는 다양한 방법 중에 교합삭제를 동반한 의도적 수동 정출 (Intentional passive eruption)에 대한 보고는 매우 드물다. 이에 중등도 만성 치주염에 이환된 치아를 대상으로 교합면 삭제를 이용한 의도적 수동 정출을 시행하여 양호한 장기적 결과를 보이는 증례들에 대해 보고하고자 한다. 치주평가 후 골내결손을 동반한 중등도의 치주염으로 진단되어 치아동요도와 불편감을 호소하는 치아를 대상으로 하였다. 주기적인 교합면 삭제를 동반한 의도적 수동 정출과 스케일링과 치근활택술을 함께 시행하여 치주조직의 염증과 교합력을 적절히 조절함으로써 장기적으로 양호한 임상결과를 유지할 수 있었다.

주요어: 수동맹출, 교정적 정출, 교합조정, 치아동요도, 중등도 치주염 (**구강회복응용과학지** 2013:29(2):195~202)

서 론

정상 교합이 치주건강의 전제조건임에는 논란의 여지가 없다. 교합성 외상 (trauma from occlusion, TFO)은 교합력으로 인해 치주부착기구내의 조직에 손상을 야기하는 질환으로 정의된다.[1] Svanberg[2]는 TFO가 치은염을 야기하지는 않는다고 하였으나, 다른 연구자들은 TFO가 치주염의 진행을 촉진할 수 있고 더 많은 치조골 소실을 야기할 수 있다고 주장하였다.[3-5] Ericsson과 Lindhe[5]는 "외상성 교합이 제거된 치아가 대조군의 치아보다 결합조직 부착 등에 있어서 더 양호한 치유양상을 나타낸다"고 보고하였다. 세균성 치태와 교합의 문제가 동시에 존재하는 복합성 치주염 치료의 치료 원칙은 세균성 치태 제거를 우선으로 하고, 이후 교합적 처치가 진행되어야 한다. 골내결손과 치아동요도로 불편감을 동반하는 치아의 경우 감소된 지지조직으로 인해 대부분 외상성 교합의 문제를 동반할 가능성이 높다. 따라서 교합치료는 치과의사가 치주염을 치료함에 있어서 필수적인 요소이다.

교합치료 자체만으로는 박테리아에 의해 야기된 치은염과 치주염을 치료할 수는 없으나, 교합치료의 부가적인 도움으로 양호한 치태조절을

교신저자: 이주연
부산대학교 치의학전문대학원 치주과학교실,
626-770 경상남도 양산시 물금읍 범어리 부산대학교 치과병원 치주과
Fax: +82-55-360-5194, E-mail: heroine@pusan.ac.kr
원고접수일: 2013년 1월 22일, 원고수정일: 2013년 5월 29일, 원고채택일: 2013년 6월 25일

가능하게 하고 치주염으로 진단된 환자의 처치를 좀 더 용이하게 할 수 있다. Ramfjord와 Ash[6]는 치주치료의 일환으로 교정치료를 포함하는 몇 가지 교합적 치료를 소개하였다. 교합조정은 교합 안정에 기여하고, 골내결손을 동반한 치아의 교정적 정출술은 치주낭 깊이를 감소시킬 수 있다. 교정치료는 항상 구강위생교육, 스케일링, 치근활택술을 포함한 초기치료가 완료된 이후에 시행되어야 하고, 치주수술이나 수복 처치 이전에 시행되어야 한다.[6]

치주염으로 인해 치조골과 치주 부착기구의 상실이 발생하며, 이는 치주조직의 기능과 심미에 문제를 야기할 수 있다. 이러한 문제를 해결하기 위해 1993년 Salama와 Salama[7]는 비침습적이며 비외과적인 교정적 정출술을 소개하였다. 정출이 진행되는 동안 치조능 상방 골과 주변 연조직이 수직적으로 이동되면서 치주상태의 개선을 가능하게 하였다. Ingber[8]는 1벽성 또는 2벽성 골결손을 동반한 치아를 정출시켜 골 결손 감소와 치관 대 치근비의 개선을 보고하였다. 이러한 교정적 정출술이 치주적 결손부를 개선시킬 수 있다는 이론적 근거는 전적으로 교정적 원칙에 근거한 것이다.

수동맹출 (passive eruption)은 교합면 마모에 의한 자연적 맹출 과정이다.[9] 수동적 맹출은 의도적 수동 정출 (intentional passive eruption, IPE)이라 불리는 교합면 삭제를 통해 촉진될 수 있다. 이 과정은 예측가능성과 조절용이성이 다소 부족하나, 교합면 삭제량이 2 mm 미만일 경우 간단하고 효과적이라는 장점이 있다. Frank 등[10]은 하악 대구치 이개부 병소를 개선하기 위해 5개월에 걸쳐 IPE를 시행한 성공적 증례를 보고하였다. 2 mm 미만의 교합면 삭제가 치아의 기울기를 예방하고 내원 횟수를 줄이기 위해 추천된다. 교합조정을 포함한 교합적 치료가 초기 치주치료의 필수요건임에도 불구하고 많은 임상가들이 TFO와 교합삭제를 위한 감별진단에 어려움을 겪고 있고, 대부분 단기적 임상증례 만이 보고되고 있다. 따라서 본 임상증례에서는 IPE를 동반한 초기 치주치료의 우수한 효과와 8년간의 우수한 임상결과에 대해 소개하고자 한다.

증례 1

2004년 12월 하악 좌측 제2소구치가 흔들리고 아픔을 주소로 부산대학교 치과병원 치주과에



Fig. 1. Periapical radiographs of left mandibular second premolar. A. Radiograph at baseline showing severe periodontal attachment loss, intrabony defect and widened periodontal ligament space. B. Radiograph after 6 months of Intentional Passive Eruption (IPE) showing decreased periodontal ligament space and resolution of intrabony defect. C. 8-year follow-up. Note a reduction of intrabony defect and distinct lamina dura.



Fig. 2. 8-year follow-up after Intentional Passive Eruption. Note normal gingival color, texture and sulcular depth around left mandibular second premolar.

내원한 50세 여성 환자로, 1주전 개인 치과의원에서 해당 치아의 발치 권유 받고 내원하였다. 고혈압으로 투약 중이나 혈압은 잘 조절되고 있었고, 그 외 전신적인 특이사항은 없었다. 전반적인 치주검사 시 전악에 걸친 깊은 치주낭과 심한 골 파괴 양상을 보이는 만성 치주염 (전반형, 심도)으로 진단하였다. 통증과 동요도를 보이는 하악 좌측 제2소구치는 심한 부착상실과 골내병소 및 II도의 동요도를 보이며, 측방운동 시 나타나는 진탕음 (fremitus) 및 방사선사진 상 치주인대강 확대 등을 근거로 2차성 교합성 외상으로 진단하였다 (Fig. 1, Table Ⅰ). 전악에 걸쳐 구강위생교육을 포함한 비외과적 치주치료인 스케일링과 치근활택술 및 하악 제2소구치의 IPE를 동반한 교합조정을 계획하였다. 스케일링과 치근활택술 시행 4주 후 염증소견과 통증 감소하였으나, 측방운동시 진탕음 여전히 존재하여 하악 좌측 제2소구치는 IPE를 시행하였다. 이 때, 대합치와 교합되지 않도록 교합면 삭제를 충분히 시행하였고 6주후 재평가하여 다시 교합조정을 반복하였다. 스케일링과 치근활택술 시행 및 1회의 교합조정 이후 환자의 증상은 소실되었고, 6주 간격으로 재평가 및 미세 교합조정을 시행하여 교합조정 완료 후 6개월에 동요도가 정상 범위로 회복되고 방사선 소견상 골내병소의 개선을 확인할 수 있었다 (Fig. 1). 치료 과정 동안 환자는 특별한 불편감이나 통증을 호소하지 않았다. 이후 3개월 간격으로 유지관리기 치료를 지속적으로 시행하였으며 8년경과 후 방사선 소견상 명확한 치조백선을 확인할 수 있으며 초진 시

Table Ⅰ. Clinical evaluation of left mandibular second premolar at baseline and after Intentional passive eruption (IPE)

	Probing depth			Clinical attachment level			Recession		
	Baseline	6 months after IPE	8 years after IPE	Baseline	6 months after IPE	8 years after IPE	Baseline	6 months after IPE	8 years after IPE
Mesiobuccal	3	3	2	5	6	5	2	3	3
Midbuccal	3	2	1	5	6	5	2	4	4
Distobuccal	3	3	2	5	6	5	2	3	3
Distolingual	7	3	2	9	6	5	2	3	3
Midlingual	5	2	1	7	6	5	2	4	4
Mesiolingual	5	2	1	6	5	4	1	3	3

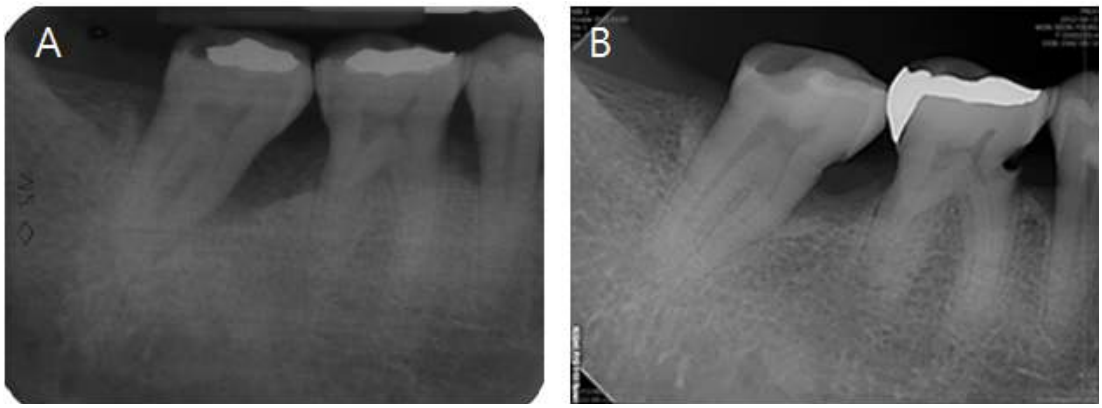

Fig. 3. Periapical radiographs of right mandibular second molar. A. Radiograph at baseline showing severe periodontal attachment loss, mesial deep intrabony defect and widened periodontal ligament space. B. 8-year follow-up. Note a resolution of intrabony defect and distinct lamina dura.

관찰된 골내병소도 치아의 수직 정출로 인해 개선되었고, 임상적으로도 얕은 치주낭과 정상적인 치은 색조와 질감을 회복하였다 (Fig. 1,2). 8년간 임상지표의 개선을 Table 1에서 확인할 수 있다.

증례 2

2005년 1월 하악 우측 제2대구치의 종창과 통증을 주소로 부산대학교 치과병원 치주과에 내원한 63세 여성 환자이다. 전신적 특이 사항은 없었으며, 전반적인 치주검사 결과 전악에 걸친 부착상실과 깊은 치주낭이 존재하는 만성치주염 (전반형, 중등도)으로 진단되었다. 전악에 걸쳐 구강위생교육을 포함한 스케일링과 치근활택술을 계획하였으며, 우측 하악 제2대구치는 임상검사와 방사선 검사 상 I도의 동요도와 골내병소를 동반한 심한 부착상실로 인해 2차 교합성 외상이 의심되어 교합조정을 계획하였다 (Fig. 3). 초진 당시 우측 하악 제2대구치의 급성 치주농양으로 국소마취에서 배농을 시행 하였으며, 농양으로 치아가 정출되어 교합 시 통증을 호소하여



Fig. 4. 8-year follow-up after Intentional Passive Eruption. Note normal gingival color, texture and sulcular depth around mandibular second molar.

교합조정을 시행하고 1주 후 재평가 하였다. 1주 후 재 내원 시 통증은 감소되었으나 측방운동 시 진탕음 (fremitus)이 관찰되었고, 동요도도 지속적으로 관찰되어 IPE를 시도하였다. IPE 시행 6주 후 재평가 하였으며 교합조정을 반복하였다. 이후 6주 후 재평가에서 치아 동요도가 소실되

Table Ⅱ. Clinical evaluation of right mandibular second molar at baseline and after intentional passive eruption (IPE)

	Probing depth			Clinical attachment level			Recession		
	Baseline	6 months after IPE	8 years after IPE	Baseline	6 months after IPE	8 years after IPE	Baseline	6 months after IPE	8 years after IPE
Mesiobuccal	5	2	2	6	4	5	1	2	3
Midbuccal	2	2	2	2	2	2	0	0	0
Distobuccal	2	2	2	2	2	2	0	0	0
Distolingual	2	2	2	2	2	3	0	0	1
Midlingual	3	2	2	3	2	3	0	0	1
Mesiolingual	5	3	2	6	4	4	1	1	2

었고 환자 불편감도 소실되었으며 이후 3개월 간격으로 유지관리기 치료를 시행하여 8년간 양호한 결과를 유지하고 있으며 (Fig. 3,4), 치주 임상 지표의 변화 양상도 양호하게 나타났다 (Table Ⅱ).

고 찰

스케일링과 치근활택술이 치주염 치료에 있어 가장 효과적인 치료 방법이며 치주낭 심도, 임상부착 수준과 치아 동요도 등의 임상 지표 개선에 효과를 나타낸다는 것은 명확하다.[11-13] 이에 보조적으로 부가적 효과를 도모하기 위해 다양한 치료 방법들이 연구되고 있으나, 스케일링과 치근활택술을 대체할 만한 단독적인 치료 양식은 아직 개발되지 않고 있다. 결국 여러 보조적 치주치료의 근간이 되는 것이 스케일링과 치근활택술이며, 본 증례들에서도 이전에 보고된 많은 연구들에서처럼 비외과적인 치주치료를 통해 임상지표들의 상당한 개선이 가능하였다.[11-13]

교합성 외상은 치주조직의 조직학적 변화에 근거하여 정의되고 진단되므로 임상적으로 확진이 어려우며, 대다수 임상가들은 잠재적인 교합성외상에 대해 임상적 증상과 방사선학적 분석에 의존하여 진단할 수밖에 없다. 교합성 외상의 전형적인 증상에는 동통, 과민증, 치아의 병적 이동 등이 있을 수 있다.[14] 임상가가 교합성 외상과 염증성 치주병소를 감별하는 것은 매우 어렵고, 그에 반해 치주조직의 재생은 치주조직의 염증과 교합의 문제가 동시에 치료될 때 가능할 수 있다고 알려져 있다.[15] 본 증례에서도 저자는 교합성 외상을 임상 증상과 방사선 소견을 종합하여 진단하였고, 초기 치주치료 단계에 필수적으로 교합조정을 시행하였다. 교합 조정 단계에서 IPE의 방식을 도입하여 의도적 치아 정출을 유도함으로써 임상증상, 임상 지표들의 현격한 개선뿐 만 아니라, 골내병소의 상당한 개선까지 관찰할 수 있었다. 이는 교정적 정출술이 치조골 결손부의 개선을 가능하게 한다는 이전 연구들에서 이미 증명된 원리이다.

Everett과 Baer[16]가 IPE의 치료 개념과 원칙, 그리고 우수한 임상결과를 보고하였다. 이들은 골내결손을 가진 치아를 완전히 교합이 되지 않도록 교합면 삭제를 시행하였고, 이는 만족스러운 골 개선이 관찰될 때까지 3개월마다 반복하여 시행하였다. 그러나 본 증례들에서는 교합조정과 재평가 기간을 6주 간격으로 설정하였으며, 이는 대상 치아들의 골 결손이 훨씬 더 진행되어

있으며, 치아 동요도도 훨씬 크게 나타났기 때문이다. 상당한 동요도를 동반한 치아의 치주치료 직후에는 조직의 수축과 변화가 활발히 일어나는 시기이므로, 6주의 기간이 치아의 수동 맹출에 충분한 시간을 제공한 것으로 생각되며 임상적으로도 교합이 되지 않던 치아들이 6주 재평가에 대합치와 정상적으로 교합되고 있는 것으로 볼 때 6주의 재평가 기간은 타당한 것으로 생각한다.

최근 치과 환자들의 심미적 요구도는 증가하고 있음에도 불구하고, 치주염 치료 후 심미성의 결손은 피할 수 없는 경우가 많다. 많은 임상 증례들이 이러한 심미적 문제들을 해결하기 위해 교정적 정출술 (forced eruption)을 시도하고 있다.[17,18] 이러한 시도는 흡수되어 퇴축된 치조골이 치주인대의 압축을 야기하고 치조골에 치주인대가 확대되는 방향으로 견인력이 적용되면 새로운 골이 침착 되는 원리를 이용하는 것이다.[19] 진행된 치주염의 또 다른 문제점은 불량한 치관 대 치근 비율이며, 교정적 정출술의 한 방법인 IPE는 이러한 문제를 개선시킬 수 있을 것이다.[8]

결 론

본 증례들에서 치주치료의 기본 치료인 스케일링과 치근활택술 및 교합조정의 일환인 IPE를 시행하여 치아 동요도를 포함한 치주조직의 임상지표의 현저한 개선이 가능하였으며, IPE 적용으로 인한 환자 불편감이나 합병증 없이 간단하고 쉽게 적용할 수 있었다. 더불어 중증의 치주질환에 이환된 불량한 예후를 가진 치아가 8년 이상의 장기적 유지가 가능할 수 있었던 것은 주기적인 유지관리기 치료의 중요성을 한 번 더 생각해 보게 한다.

연구비 지원 및 사의

본 연구는 2012년도 부산대학병원 임상연구비 지원으로 이루어졌음.

REFERENCES

1. Hallmon WW. Occlusal trauma; effect and impact on the periodontium. Ann Periodontol. 1999;4:102-108.
2. Svanberg G. Influence of trauma from occlusion on the periodontium of dogs with normal or inflamed gingivae. Odontol Revy. 1974;25:165-78.
3. Polson AM, Meitner SW, Zander HA. Trauma and progression of marginal periodontitis in squirrel monkeys. Ⅲ Adaption of interproximal alveolar bone to repetitive injury. J Periodontal Res. 1976;11:279-89.
4. Lindhe J, Ericsson I. The influence of trauma from occlusion on reduced but healthy periodontal tissues in dogs. *J* Clin Periodontol. 1976;3:110-22.
5. Ericsson I, Lindhe J. Lack of significance of increased tooth mobility in experimental periodontitis. J Periodontol. 1984;55:447-52.
6. Ramfjord SP, Ash MM. Significance of occlusion in the etiology and treatment of early, moderate, and advanced periodontitis. J Periodontol. 1981;52:511-7.
7. Salama H, Salama M. The role of orthodontic extrusive remodeling in the enhancement of soft and hard tissue profiles prior to implant placement: a systematic approach to the management of extraction site defects. Int J Periodontics Restorative Dent. 1993;13:312-33.
8. Ingber JS. Forced eruption. I. A method of treating isolated one and two wall infrabony osseous defects-rationale and case report. J Periodontol. 1974;45:199-206.
9. Steedle JR, Proffit WR. The pattern and control of eruptive tooth movements. Am J Orthod. 1985;87:56-66.
10. Frank CA, Pearson BS, Booker BW. Orthodontic eruption of furca-involved molars. Compend Contin Educ Dent. 1995;16:664, 666, 668 passim; quiz 682.
11. Kerry GJ, Morrison EC, Ramfjord SP, *et al.* Effect of periodontal treatment on tooth mobility. J Periodontol. 1982;53:635-8.
12. Pihlstrom BL, McHugh RB, Oliphant TH, Ortiz-Campos C. Comparison of surgical and nonsurgical treatment of periodontal disease. A review of current

studies and additional results after 61/2 years. J Clin Periodontol. 1983;10:524-41.
13. Suvan JE. Effectiveness of mechanical nonsurgical pocket therapy. Periodontol 2000. 2005;37:48-71.
14. Ramfjord S, Ash M. Occlusion. Philadelphia: WB Saunders; 1983.
15. Kantor M, Polson AM, Zander HA. Alveolar bone regeneration after removal of inflammatory and traumatic factors. J Periodontol. 1976;47:687-95.
16. Everett FJ. Baer PN. A preliminary report on the treatment of the osseous defect in periodontosis. J Periodontol. 1964;35:429-35.
17. Mankoo T, Frost L. Rehabilitation of esthetics in advanced periodontal cases using orthodontics for vertical hard and soft tissue regeneration prior to implants - a report of 2 challenging cases treated with an interdisciplinary approach. Eur J Esthet Dent 2011;6:376-404.
18. Lin CD, Chang SS, Liou CS, Dong DR, Fu E. Management of interdental papillae loss with forced eruption, immediate implantation, and root-form pontic. J Periodontol. 2006;77:135-41.
19. Graber TM, Adams PE. Current orthodontic concepts and techniques. Saunders; 1969.

Intentional Passive Eruption Combined with Scaling and Root Planing of Teeth with Moderate Periodontitis

Ju-Youn Lee

Department of Periodontology, School of Dentistry, Pusan National University

The relationship between occlusion and periodontal health has been studied extensively. Despite this, there are few reports on the effects of intentional passive eruption (IPE) using an occlusal reduction. The aim of this clinical report was to present the favorable long-term results of IPE using an occlusal reduction combined with scaling and root planing. After periodontal examination, teeth were diagnosed as moderate chronic periodontitis with intrabony defects and mobility. IPE was performed using periodic occlusal reduction combined with initial periodontal therapy. All teeth examined healed uneventfully and the patients did not complain of discomfort. It has been clinically well maintained during 8 years after completion of IPE. Overall, these results suggest that the IPE would be helpful in improving periodontal health.

Key words: passive eruption, orthodontic extrusion, occlusal adjustment, tooth mobility, periodontitis

Correspondence to : Ju-Youn Lee
Department of Periodontology, School of Dentistry, Pusan National University,
Beomeo-ri, Mulguem-eup, Yangsan 626-770, Korea.
E-mail: heroine@pusan.ac.kr
Received: January 22, 2013, Last Revision: May 29, 2013, Accepted: June 25, 2013