상악골 부분 절제술을 받은 환자에서 구개 폐쇄 장치를 이용한 보철치료: 증례보고

경북대학교병원 치과 보철과

최수정 · 조광헌 · 이규복

악안면 부위의 선천적 결손이나 외상성 손실, 종양의 외과적 절제 등에 의한 악골의 결손은 환자에게 저작 장애, 연하 장애 등의 기능적 문제와 발음장애 및 심미적 장애를 초래하게 된다. 이러한 장애를 줄여주고 손상된 조직과 기능을 회복시켜주기 위해 많은 경우 보철적인 수복을 필요로 하게 된다.

상악골에 결손부가 생긴 경우 음식물과 액체가 비강으로 새어나가고 이 결손부로 공기가 누출되어 과비음이 발생한다. 이런 경우에 구개 폐쇄 장치가 사용되는데, 이 장치는 상악의 결손부를 채우고 구강과 상악동 또는 비강과의 개통부를 차단하여 심미성을 증진시키고 기능을 회복시킨다.

본 증례의 환자는 우측 상악동에 편평상피세포 암종이 발생하여 상악골 부분 절제술을 시행한 환자로 구개 폐쇄 장치를 제작하여 장착한 후, 발음과 연하 등의 기본적 기능이 회복되었고 안모의 심미성이 증가하였다.

주요어: 구개 폐쇄 장치, 상악골 부분 절제술, 개방형 폐쇄 장치 (**구강회복응용과학지** 2011:27(3):337~342)

서 론

악안면 부위의 선천적 결손이나 외상성 손실, 종양의 외과적 절제 등에 의한 악골의 결손은 환자에게 저작장애, 연하장애 등의 기능적 문제와 발음장애 및 심미적 장애를 초래하게 된다.[1] 이러한 장애를 줄여주고 손상된 조직과 기능을 회복시켜주기 위해 많은 경우 보철적인 수복을 필요로 하게된다.

상악골에 결손부가 생긴 경우 음식물과 액체가 비강으로 새어나가고 이 결손부로 공기가 누출되어 과비음이 발생한다. 이런 경우에 구개 폐쇄 장치가 사용되는데, 이 장치는 상악의 결손부를 채우고 구강과 상악동 또는 비강과의 개통부를 차단하여 심미성을 증진시키고 기능을 회복시킨다.

상악골의 결손시 보철물을 제작하는 것은 수년 동안 이용되어 왔다. Ambroise Pare는 1500년대에 이미 처음으로 구개 질환을 치료하기 위해 인공 보철물을 사용했다. 초기 폐쇄 장치들은 후천적인 질환보다는 선천적인 질환을 치료하기 위해 사용되었다. 이 후 Pierre Fuachard, Delabare, Kingsley, Martin, Kazanjian 등이 여러가지 재료를 이용한 다양한 폐쇄 장치를 고안하여 제작하였고[2], Methyl Methacrylate가 개발된 이후 Brown[3], Chalian[4], El Mahdy[5], Lowery[6] 등은 이를

교신저자: 이규복
경북대학교 치과대학 치과보철학교실, 대구시 중구 삼덕동 2가 188-1, 700-412, 대한민국
Fax: +82-53-427-0778, E-mail: kblee@knu.ac.kr
원고접수일: 2011년 06월 10일, 원고수정일: 2011년 08월 27일, 원고채택일: 2011년 09월 25일



Fig. 1. 상악골 절제 수술 후의 구강내 사진

이용한 폐쇄 장치의 제작 방법을 제안하였다. 그 후 Hahn[7], Ohyama[8], Taicher[9] 등은 실리콘을 이용하여 제작하는 방법을 제안하였다.

구개 폐쇄 장치는 결손 부위의 내면을 빈 공간으로 만들어주는 hollow type 폐쇄 장치가 많이 사용된다. 이는 장치의 무게를 감소시킴으로써 환자가 편안하게 사용할 수 있고, 유지력의 감소를 방지하고, 조직의 재생을 촉진하며, 과도한 압력에 의한 근육의 퇴축을 방지하여 균형을 유지하게 할 수 있기 때문이다.[10]

저자는 우측 상악골 부분 절제술을 시행한 환자에서 개방형 hollow type 구개 폐쇄 장치를 제작하여 장착함으로써 기능 및 심미적으로 양호한 결과를 얻은 증례를 소개하고자 한다.

증 례

43세 남자 환자로 우측 상악동의 편평상피세포 암종으로 우측 상악골 부분 절제술을 시행하였다. 술 중 #13-23 6unit metal-ceramic crown을 #21 mesial 부위에서 bridge를 cutting 하여 병소 부위에 포함된 상악 우측 잔존치 모두를 적출하였다. 술 후 #21-23 임시 치관 제작하여 상악 임시 구개 폐쇄 장치를 장착하였고, 6개월 간 경과 관찰하며 결손 부위의 조직 변화를 보상해 주기 위해 tissue conditioning material을 사용하여 여러 차례 보철물의 수정을 시행하였다(Fig. 1, 2). 경

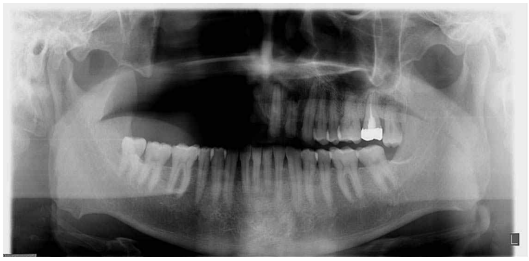

Fig. 2. 상악골 절제 수술 후의 파노라마 방사선 사진



Fig. 3. #21, 22, 23 metal-ceramic crown 제작

과 관찰 중 #21, 22 치근단 부위 흡수가 관찰되어 근관치료를 시행하였다.

#21, 22, 23 치아 형성 후 인상채득하고, #21, 23에 설면 레스트 설계하여 metal-ceramic crwon을 제작하였다. 또한, #24 근심에 간접 유지장치

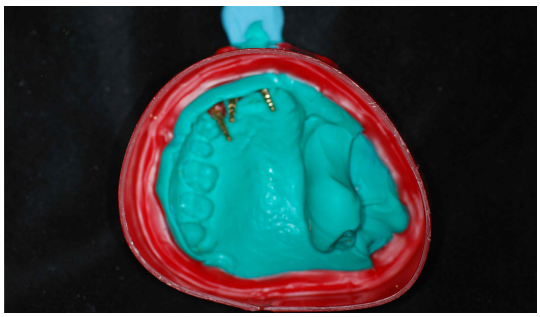

Fig. 4. metal frame 제작을 위한 pick-up impression 채득

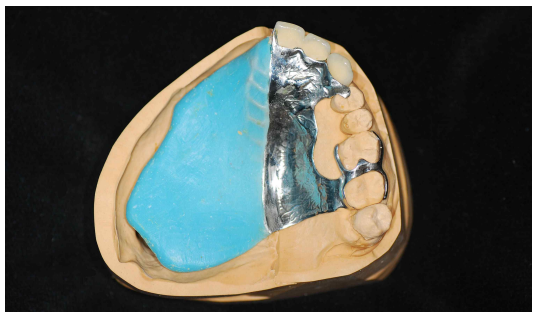

Fig. 5. 모형상에 제작된 metal frame과 recording base

를 위한 교합면 레스트와 #26 원심에 직접 유지 장치를 위한 교합면 레스트를 자연치 상에 형성하였다(Fig. 3).

개인트레이를 제작하여 상악 전치부 metal-ceramic crown을 제 위치 시킨 상태에서 silicone 인상재(Aquasil ultra LV, Dentsply, USA)를 이용하여 pick-up impression 채득하였으며, 이를 boxing 후 improved stone(GC Fujirock EP, Leuven, Belgium)을 사용하여 metal frame 제작을 위한 모형을 완성하였다(Fig. 4).

#21에 RPI, #26, 27에 embrasure clasp, #23, 24에 rest 설계하여 metal frame을 제작한 후, 구강내에서 적합성을 검사하고 모형상에서 상악 우측 결손부의 언더컷을 적절히 block out 하여 recording base를 제작하였다(Fig. 5).

Modeling compound wax(Peri Compound, Tokyo, Japan)를 연화하여 border molding을 시행하고 인상재 공간을 위하여 wax를 균일하게 1mm 정도 삭제한 후, polysulfide 인상재(Light Bodied Permlastic, Kerr, USA)를 이용하여 최종 인상을 채득하였다. Boxing하여 최종 모형을 제작하고, 상악 우측 결손부의 recording base와 wax rim을 제작하였다(Fig. 6~9).

안궁 이전 및 교합기에 거상을 시행하고, 상악 우측 치아를 배열 후 wax denture를 구강내에 시적하여 검사하였다(Fig. 10). 통상의 의치 제작 과



Fig. 6. Modeling compound wax를 이용하여 border molding을 시행

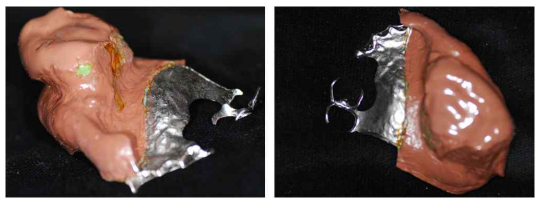

Fig. 7. Polysulfide 인상재를 이용하여 최종 인상 채득



Fig. 8. 완성된 최종 모형

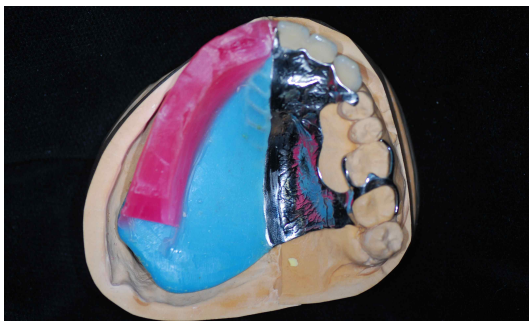

Fig. 9. 최종 모형 상에 recording base와 wax rim 제작



Fig. 10. Wax denture 시적

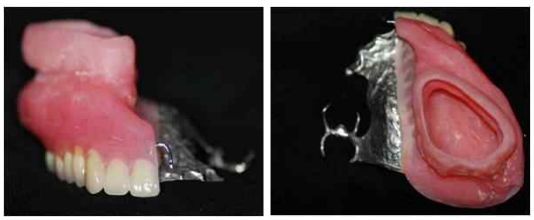

Fig. 11. 완성된 구개 폐쇄 장치

정을 통해 장치를 온성 하였으며, 장치의 무게 감소를 위해 개방형 hollow type으로 제작하였다 (Fig. 11). 환자의 구강 내에서 내면과 교합면 검사를 시행하여 구개 폐쇄 장치를 완성하였다 (Fig. 12).



Fig. 12. 구강 내에 장착된 구개 폐쇄 장치

총괄 및 고찰

구개 폐쇄 장치 디자인 시 통상의 가철성 국소의치 치료 원칙이 적용되나 support, retention, stability를 제공할 수 있도록 결손부와 잔존조직을 잘 활용해야 한다. 주연결장치는 견고해야하고, 교합면 레스트는 치아의 장축을 따라 직접적으로 교합력을 전달해야 하며, 유도면은 안정성과 유지력을 가지도록 디자인 되어야 한다. 교합면 레스트의 수와 위치는 잔존 치아의 수와 위치, 건전함 뿐만 아니라 결손부의 크기와 위치에 의해 결정 된다. 교합면 레스트는 가능한한 결손부위에 가깝게, 치아가 없는 부분에 근접하게 위치해야 한다.[11-13] 구개 폐쇄장치에 적절한 유지를 제공하기 위해 결손부 주위 조직을 이용할 수 있다. 잔존하는 연구개부위로 폐쇄장치를 연장시켜 posterior palatal seal을 제공할 수 있고, 비강과 부비강쪽의 언더컷을 이용하여 수직력과 측방력에 대한 저항을 얻을 수 있다. 또한 측방의 scar band와 축벽의 높이도 유지를 얻는데 이용되어질 수 있다.[14]

구개 폐쇄 장치의 재료로는 여러가지가 이용되어 왔으나 현재는 silicone과 methyl methacrylate가 주로 이용된다.[6] Silicone은 탄성의 장점이 있어 완충효과를 가지며 삽입이 쉽고, 얻을 수 있는

undercut의 양이 많으나,[7,8] 연마와 조절이 힘들고 구강 분비물과 미생물이 부착하기 쉽고 색조 변화가 일어나기 쉬운 단점이 있다.[8,9] Methyl methacrylate는 연조직의 조직 변화를 과도하게 시키고,[15] 사용할 수 있는 undercut의 양에 한계가 있는 단점이 있으나,[7] 제작이 용이하며, 청결을 유지하기 쉽고, 조직 적합성이 좋고 조정이 쉬운 장점이 있다.[4,16] 재료의 선택은 결손부에서 얻을 수 있는 유지력, 안정성, 지지력 및 주위 연조직과의 관계를 고려해서 선택해야 한다.

Chalian[17]은 closed type hollow 폐쇄 장치가 청결을 유지하기 좋고 심미적이며, open type은 분비물이 축적되고, 내부 표면을 청소하기 어려워 불결해지기 쉽다고 하였으나, Oral[16,18] 등은 open type hollow 폐쇄 장치가 청결을 유지하기에 더 좋으며, 발음의 명확성도 closed type에 비해 높다고 하였다.

결 론

본 증례에서는 우측 상악골 부분 절제술을 시행한 환자에서 methyl methacrylate를 이용하여 open type hollow 구개 폐쇄 장치를 제작하였다. 구개 폐쇄 장치를 장착 후 환자의 발음과 연하 등의 기본적 기능이 회복되었고, 안모의 심미성이 증가하였다. 또한 상악 우측 측벽의 언더컷과 장치의 클래스프를 이용하여 적절한 유지력을 얻어 만족할 만한 결과를 얻었다.

참 고 문 헌

1. Fattore LD, Edmonds DC. A technique for the obturation of anterior maxillary defects with accompanying mid facial loss. J Prosthet Dent 1987;58:203-205
2. Balbulian AH. Maxillofacial prosthetics: Evolution and practical application in patient rehabilitation. J Prosthet Dent 1965;15:554-568
3. Brown KE. Fabrication of a hollow bulb obturator. J Prosthet Dent 1969;21:97-103
4. Chalian et al, Maxillofacial prosthetiecs multidisciplenary practice. Balimore 1972. The willian and wilkins co.
5. El mahdy AS. Processing a hollow obturator. J Prosthet Dent 1969;22:683-686
6. Minsley GE, Nelson DR, Rothenberger SL. An alternative method for fabrication of a closed hollow obturator. J Prosthet Dent 1986;55:485-489
7. Hahn GW. A comfortable silicone bulb obturator with or without denture. J Prosthet Dent 1972;28: 313-317
8. Ohyama T, Gold HO, Pruzansky S. Maxillary obturator with silicon lined hollow extension. J Prosthet Dent 1975;34:336-341
9. Taicher S. et al. A technique for fabrication of polydimethyl siloxane-acrylic resin obturator. J Prosthet Dent 1983;50:65-68
10. Nidiffer TJ, Shipmon TH. The hollow bulb obturator for aquired palatal openings. J Prosthet Dent 1957;7:126-134
11. Desjardins RP. Obturator prosthesis design for acquired maxillary defects. J Prosthet Dent 1978; 39:424-435
12. Gay WD, King GE. Applying basic prosthodontic principles in the dentulous maxillectomy patients. J Prosthe Dent 1980;43:433-435
13. Martin JW, King GE. Framework retention for maxillary obturator prostheses. J Prosthet Dent 1984;51:669-672
14. Beumer III J, Curtis TA, Firtell DN. Maxillofacial rehabilitation. Prosthodontic and surgical considerations, pp. 188-243. The D. B. mosby co., St Louis, Toronto, London.
15. Coffey KW. Obturation of congenital or aquired intra oral anatomic defects. J Prosthet Dent 1984; 52:559-561
16. Oral K. Construction of a buccal flange obturator. J Prosthet Dent 1979;41:193-197
17. Chalian VA. Maxillofacial Prosthetics: An althernative to plastic surgery. Proceedings of the second international prosthetic congress 1979. The D.V. Mosby Co. St. Louise p.242
18. Oral K., Aramany MA, Mc Willians BJ. Speech intelligibility with the buccal flange obturator. J Prosthet Dent 1979;41:323-328

Prosthetic Treatment with Palatal Obturator for the Patient who had Hemimaxillectomy: Case Report

Su-Jeong Choi, Kwang-Hun Jo, Kyu-Bok Lee

Dept. of Prosthodontics, College of Dentistry, Kyung-Pook National University

Congenital or traumatic loss on the oral and maxillary area or the loss of jaws due to the surgical excision of a tumor causes functional problems, such as masticatory and swallowing disorders, phonetic problems and psychological disorders in patients. In most cases, a prosthetic restoration is needed to resolve these problems and restore the damaged tissue and function.

When loss occurs on the maxilla, foods and liquids leak into the nasal cavity, and a nasal sound can be heard due to air leakage into the removed area. In these cases, the palatal obturator can be used to improve the esthetic and functional aspects because it restores the removed area of the maxilla and closes the opened route between the oral cavity and maxillary sinus or nasal cavity.

In this case report, a palatal obturator was applied to patients who had a hemimaxillectomy due to the occurrence of squamous cell carcinoma on the right maxillary area. Therefore, fundamental functions, such as phonetic and swallowing functions were restored, and the esthetic aspects of the facial profile were improved.

Key words: Palatal obturator, Hemimaxillectomy, Open type hollow obturator

Correspondence to : Kyu-bok Lee
Department of Prosthodontics, College of dentistry, Kyung-Pook National University.
188-1, Samdukdong 2-ga, Junggu, Daegu,700-412, Korea
Fax: + 82-53-427-0778, E-mail: kblee@knu.ac.kr
Received: June 10, 2011, Last Revision: August 27, 2011, Accepted: September 25, 2011