교합 붕괴 환자에서 수직 고경을 증가한 보철 수복 : 증례 보고

전북대학교 치의학전문대학원
치과보철학교실
조시훈·정수양·남현석·송광엽
박주미·안승근

다수 구치부 상실을 가진 환자의 경우 상실 공간으로 대합치의 정출 및 잔존 전치부 저작으로 인한 교합 외상이 발생한다. 대합치의 정출로 인해 교합 평면이 붕괴되고 구치부 지지 상실로 잔존 치아의 심한 마모를 보이게 된다. 이 경우 보철 수복 공간을 확보하고 교합 평면을 바로잡기 위해서 최소한의 수직 고경을 높여 잔존 치아와 상실된 치아 부위의 수복치료가 필요하게 된다.

본 증례의 환자는 다수 구치 상실로 인한 저작 곤란 및 마모된 전치로 인한 심미적 문제로 내원한 환자이다. 보철 수복을 위한 치아 삭제 전 가역적인 거상 장치를 2개월간 사용한 뒤, 비가역적인 치아 삭제 후 임시 수복물을 3개월간 사용하여 총 5개월간 최종 수복물에 대한 적응 여부를 관찰하였다. 수직 고경 거상량은 3mm로 비교적 작은 양이었고 저작계가 증가된 수직 고경에 대해 특별한 병적 변화 없이 적응하였다.

최종 수복물은 중심 교합시 전체 치아가 균등하게 접촉하고 측방운동시 견치에 의해 즉각적으로 이개되도록 하였으며 금속 교합면를 부여하여 장기적으로 과도한 근육 활성 및 교합 외상, 도재의 파절을 방지하고자 하였다. 이상의 치료를 통해 교합 붕괴 환자를 안정적인 보철 수복물로 재건한 치험예를 보고하고자 한다.

주요어: 교합붕괴, 수직고경, 전악수복

서 론

다수 구치부 상실을 가진 환자의 경우 상실 공간으로 대합치의 정출 및 잔존 전치부 저작으로 인한 교합 외상이 발생한다[1]. 대합치의 정출로 인해 교합 평면이 붕괴되고 구치부 지지 상실로 잔존 치아의 심한 마모를 보이게 된다[2]. 이 경우 불가피하게 보철 수복 공간을 확보하고 교합 평면을 바로잡기 위해서 수직 고경을 높여 잔존 치아와 상실된 치아 부위의 수복치료가 필요하게 된다.

Dawson[3]은 마모가 일어났을 때 치조 돌기가 감소된 치아의 수직 고경만큼 신장되기 때문에 원래의 수직 안면 고경은 변하지 않는다고 주장하였다. 그리고 수직 고경을 바 꿔야 한다면, 적절한 심미와 기능적 결과를 얻을 수 있는 정도에서

접수일 : 2010. 9. 20
수정일 : 2010. 11. 13
채택일 : 2010. 12. 25
교신저자 : 안승근
전북 전주시 덕진구 덕진동 1가 664-14
전북대학교 치과대학 보철학교실
Tel :
Fax :
E-mail : sgahn@jbnu.ac.kr



Fig. 1. Intraoral frontal view.

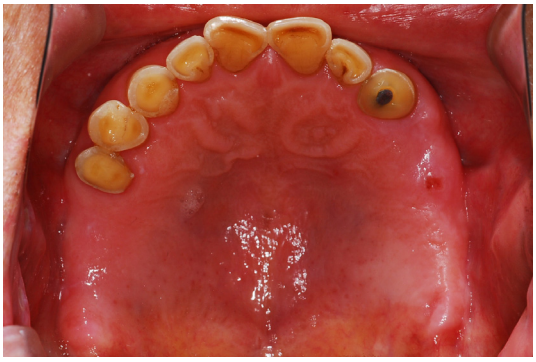

Fig. 2. Intraoral occlusal view: maxilla.

가장 적게 고경을 변경시키는 치과 치료를 시행해야 한다고 강조하였다.

수직 고경을 결정하는 방법에 대해 안정위, 발음, 연하 등 다양한 방법이 제시 되어 왔으나 이 중에서 정확한 방법은 없으며 기능적인 면을 저하시키지 않는 범위 내에서 심미적 결과를 가져오는 수직 고경 측정이 중요하다[4].

Tench[5], Monteith[6]은 교합 고경의 증가로 자유로 간격을 침범하면 턱관절 질환과 치아의 정출, 함입, 보철물의 파절등 여러 가지 합병증이 생길 수 있음을 경고하였다.

Carlsson[7]은 4mm 까지 수직고경을 증가시킨 경우 근 활성도에 있어서 큰 변화는 없다고 보고한 바 있다.

본 증례의 환자는 다수 구치 상실로 인한 저작 곤란 및 마모된 전치로 인한 심미적 문제를 주소로 내원한 환자로 필요한 최소량의 수직고경증가를 통해 성공적으로 치료되었기에 그 치험예를 보고하고자 한다.

증 례

68세 남자 환자로 상악 구치부 상실로 인한 저작시 불편과 짧아진 전치로 인한 심미적 불만족을 주소로 본원에 내원하였다. 환자는 파킨슨 병으로 2008년 부터 약물복용 중이었다.

구강 내 검사에서 상,하악 구치부 기능 교두 및 하악 전치의 심한 마모가 관찰되었다. 상실된 상악 구치 부위로 하악 구치부의 정출되어 교합 평면이 부조화 상태였다. 방사선 검사 상 #36 치아는 편측절단(hemisection)된 상태였고, #36, 47 치아에는 우식증이, #43 치아에는 치근단 병소가 있었으며 중등도의 구강 위생 상태를 보였다.

1. 치료 계획

상하악의 수복공간을 획득하고 심미적인 치아 길이를 확보하기 위해 수직고경의 증가를 동반한 고정성 보철물과 가철성 보철물을 제작하기로 결정하였다.

2. 임상 과정

먼저 환자교육과 치주 치료를 하고 #36, 47에 대한 우식 치료와 #33-43에 근관치료를 시행하였다.

상,하악 진단 모형을 안궁이전과 bimanual manipulation을 이용한 중심위 기록으로 반조절성 교합기에 mounting 하였다. Check bite를 이용



Fig. 3. Intraoral occlusal view: mandible.

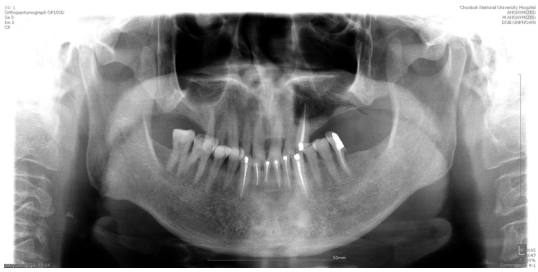

Fig. 4. Pre-treatment X-ray.

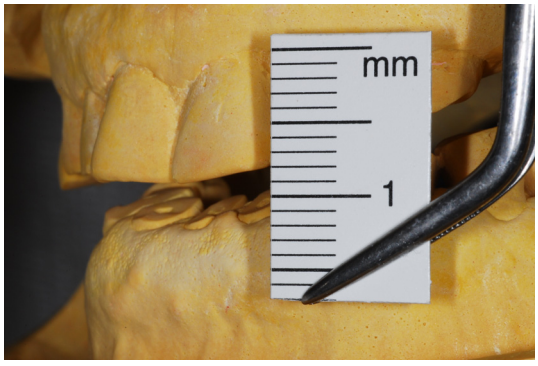

Fig. 5. Vertical dimension decision.



Fig. 6. Diagnostic Wax-up.

하여 측방,전방 과로각을 조절하였다.

중심교합시 상,하악 전치부의 치경부간 거리가 9mm를 보였다. 안모, 입술, 미소선과 조화로운 상악 전치의 길이를 8mm로 정하였고, 실제로 상악 전치는 마모가 심하지 않은 상태였다. 다음으로 하악 전치의 길이는 상악 전치와 비율이 맞도록 6mm로 정하고 2mm의 overbite을 부여하였다. 결과적으로 상,하악 전치부의 치경부간 거리를 12mm으로 정하여 3mm의 거상량을 확보하였다. 모형 상에서 진단납형을 제작하였다. 이를 이용하여 최종 형태에 대해 환자와 충분한 대화를 하고 동의를 구하였다.

설정한 교합고경에 대한 적응을 가역적인 방법으로 검사하기 위해 removable soft shell (BIOPLAST®, Scheu-dental, Germany) 을 장착 하여 2개월간 적용하고 충분한 적응을 확인하였다.

진단납형의 복제모형을 채득하여 인덱스를 제작하였다. 일차 치아 삭제를 한 뒤 안궁이전하고 Gothic arch tracer(Centrofix®, Girrbach, Germany)로 중심위를 정하여 마운팅하였고, 모형 상에서 인덱스를 이용하여 고정성 레진임시수복물과 가철성 임시의치를 제작하였다. 진단납형상 수복이 필요없는 #12, 11, 21 치아는 제외하였다.

1주일마다 한 번씩 3개월간 정기 검사상 하악 과두에서 병적 변화나 자각 증상 없었으며 기능적, 심미적으로 양호한 결과를 보이는 것을 확



Fig. 7. Provisional restoration.



Fig. 8. Final restoration frontal view.



Fig. 9. Final restoration occlusal view: maxilla.



Fig. 10. Final restoration occlusal view: mandible.

인하였다.

증가된 교합고경에 적응했음을 확인하고 최종 보철물을 제작하기로 하였다. 최종 치아 삭제 후 인상 채득하고 작업 모형을 제작하였다. 임시 수복물을 부분적으로 제거하여 적응된 중심위 기록을 채득하고 안궁 이전하여 mounting 하였다. 임시 수복물에서 확립된 전방유도를 복제하기 위해 개인전방유도판을 제작하였다.

금속-도재 수복물(#14-15, 13, 23, 33-43, 34-35, 44-45)과 완전 주조관(#36, 37, 47), 도재 라미네이트(#22), 단일치 임플란트 수복(#37), 상악 가철성의치를 제작하였다.

교합양식은 견치유도교합을 부여하고 구치부는 도재 파절가능성을 예방하기 위해 금속교합면을 부여하였다.

장착 후 취침시 비기능적 운동에 의한 보철물의 마모 및 파절을 방지하기 위해 occlusal splint를 제작하여 사용하도록 하였다.

치주 관리를 위한 치간 칫솔과 치실의 사용을 설명하고 정기적인 관리를 위한 재내원의 필요성을 강조하였다.

최종 보철물 장착 후 환자는 저작능력의 향상과 심미적인 치아에 만족하였으며 TMJ의 병적 소견은 발견되지 않았다.

향후 장기적인 내원을 통한 교합 조정 및방사선 검사가 필요할 것으로 생각된다.

고찰 및 결론

본 환자의 경우 치아 삭제 전 가역적인 거상 장치를 2개월 사용한 뒤, 비가역적인 치아 삭제 후 임시 수복물을 3개월간 사용하여 총 5개월 간 최종 수복물에 대한 적응 여부를 관찰하였다.

수직 고경 거상량은 3mm로 비교적 작은 양이었고 저작계가 증가된 수직 고경에 특별한 병적 소견 없이 적응하였고 최종 보철물 장착 후 1년의 관찰기간 동안 특별한 문제가 발생하지 않았다.

중심 교합시 전체 치아의 균등한 접촉과 측방 운동시 견치에 의해 즉각적으로 이개되도록 하고 수복물에 금속 교합면를 부여하여 장기적으로 과도한 근육 활성 및 교합 외상, 도재의 파절을 방지 할 수 있었다.

이상의 치료를 통해 안정적인 보철적 재건으로, 저작 기능의 회복과 심미적 만족을 얻었다.

참고문헌

1. Turner KA, Missirlian DM. Restoration of the extremely worn dentition. J Prosthet Dent 1984;4:467-474.
2. Verrett RG. Analyzing the etiology of an extremely worn dentition. J Prosthodont 2001;10:224~233.
3. Dawson PE. Functional occlusion from TMJ to smile design. Elsevier;2008.
4. Fayz F. Determination of occlusal vertical dimension: A literature review. J Prosthet Dent 1988:59;321-3.
5. Tench RW. Dangers in dental reconstruction involoving increase in the vertical dimension of the lower third of the human face. J Am Dent Assoc 1938;25:566-570.
6. Monteith B. The role of freeway space in the generation of muscle pain in complete denture wearers. J Oral Rehabil 1984;11:483-498.
7. Carlsson GE, Ingervall B, Kocak G. Effect of increasing vertical dimension on the masticatory system in subjects with natural teeth. J Prosthet Dent 1979;41:284-289.

Full mouth rehabilitation in a patient with occlusal collapse with vertical dimension increase

Si-hoon Jo, Hyun-seok Nam, Kwang-yeob Song, Ju-mi Park, Seung-geun Ahn

Department of Prosthodontics, School of Dentistry, Chonbuk National University

In a case of multiple posterior teeth loss, antagonistic teeth extrude to the edentulous space and compensatory occlusion on the remained anterior teeth leads to occlusal trauma. Extrusion of antagonistic teeth breaks down occlusion plane and loss of posterior support bring about severe wear of remained teeth. In this situation, it is needed to restore remained teeth and edentulous space by increasing vertical dimension to obtain prosthodontic rehabilitation space and to correct occlusion plane.

In this case report, the patient had a masticatory problem with loss of posterior teeth support and an esthetic problem of shortened anterior teeth. Before the tooth preparation for the prosthodontic restoration, the patient used removable device for 2 months to increase vertical dimension reversibly. After that, he got provisional fixed restoration with irreversible tooth reduction and used it for 3 months. It had spent 5 month to evaluate the adaptation state on final restoration with incresed vertical dimension. The increasing amount was 3 mm, which was relatively in less degree and masticatory system adapted to the increased vertical dimension without any pathologic changes.

Final restoration was made to have equal-intensity contacts on all teeth in a verifiable centric relations and immediate disclusion of all posterior contacts the moment the mandible moves in any direction from centric relation. In addition, metal occlusion surface on posterior teeth was applied to prevent excessive muscle activation, occlusal trauma and the porcelain fracture.

Key words : Occlusion disharmony, Vertical dimension, Full mouth rehabilitation

교신저자의 전화번호, 팩스번호 첨부해 주십시오.
영문교신저자 첨부해 주십시오.