무치악 환자에서 CAD/CAM을 이용한 임플란트 식립(NobelGuide™) 및 즉시하중 증례

강릉원주대학교 치과대학 보철학교실 및 구강과학연구소

고경호 · 임광길 · 김대곤 · 박찬진 · 조리라

임플란트 시술에서 CAD/CAM을 포함한 컴퓨터 기술의 발달은 단순히 임플란트를 보다 정확하고, 예측 가능하게 식립하는 것뿐 아니라, 무피판(flapless) 수술과 즉시하중을 가능하게 하였다. 그러므로 술후 출혈과 불편감의 감소 및 시술시간과 치유기간을 단축시키는 장점이 있으며, 시술 후 즉시 보철물을 장착해 줌으로써 환자의 구강기능을 단기간에 회복시키고 경조직과 연조직의 형태를 보존하여 최종보철 시 유리한 환경을 만들어 줄 수 있게 되었다.

본 증례는 상 · 하악 무치악 상태로 내원한 40세 남성 환자로 하악 총의치의 불안정성 및 불편감 등을 호소하였으며, 하악에 임플란트 지지 고정성 보철물을 통한 수복을 원하였다. 충분한 골량, 환자의 참여도, 경제적인 여건, 전신적인 건강 등을 고려하여 하악에는 CAD/CAM 기반의 수술용 스텐트를 이용한 수술 및 미리 제작된 고정성 임시보철물을 이용하여 즉시하중을 부여하는 NobelGuide 보철을 계획하였으며, 상악에는 총의치를 계획하였다. 환자의 안모를 평가하여 임시의치를 제작하였으며, 복제한 임시의치를 바탕으로 스텐트를 제작하고, 컴퓨터단층촬영을 시행하였다. 3차원으로 변환된 영상을 기반으로 하악에 7개의 고정체를 생역학적 조건과 치조골의 상태에 맞게 분산 배치하였다. 제작된 수술용 스텐트에 맞게 주모형을 제작하고, 임시고정성 보철물을 제작하여 장착함으로써 즉시하중을 부여하였다. 식립 3개월 후 골유착 정도를 평가하고 최종보철물을 제작하였다. 추후 발생할 수 있는 상악 골흡수를 방지하기 위해 주기적인 내원 및 검사를 통해 성공적인 치료가 될 수 있도록 노력하였다.

주요어: CAD/CAM, 무피판 수술, 임시보철물, 즉시하중, 정확도 (**구강회복응용과학지** 2011:27(2):233~245)

서 론

전통적인 임플란트의 기본 프로토콜에 따르면 상악에서 5-6개월, 하악에서 3-4개월의 치유기간을 부여하면서 미세동요(micromotion)를 차단해야 골유착을 방해하지 않는다고 하였다.[1] 하지만 50-150μm 정도의 미세동요는 골유착을 방해하지 않는다는 사실이 밝혀지면서, 즉시하중이나 조기하중이 가능하다고 주장되었다.[2] 즉시하중이나 조기하중 술식은 환자의 불편감을 줄일 수 있을 뿐 아니라, 초기고정력이 좋은 임플란트에서 즉시하중을 시도할 경우 지연하중과 유사한 성공률을 보인다고 보고되었다.[3-10]

컴퓨터 단층촬영(computed tomography, CT), 컴

교신저자: **조리라**
강릉원주대학교 치과대학 치과보철학교실, 강원도 강릉시 강릉대학로 1번지, 210-702, 대한민국.
Fax: + 82-33-640-3103, E-mail: lila@gwnu.ac.kr
원고접수일: 2011년 02월 12일, 원고수정일: 2011년 05월 23일, 원고채택일: 2011년 06월 25일

퓨터 설계 및 제작(computer-aided design/computer-assisted machining, CAD/CAM)기술, 인터넷을 통한 데이터 전송 등의 발달된 기술이 적용되면서 정확한 수술템플렛(surgical template)을 제작할 수 있게 되었다.[11-13] 이러한 수술템플렛은 임플란트를 계획한 위치로 식립을 하는데 도움을 주며, 즉시하중을 가능하게 하였다. CAD/ CAM을 이용한 임플란트 수술법은 판막의 거상이 필요 없는 최소 침습적인 수술방법이며, 수술시간을 단축할 수 있는 장점을 가진다. 이러한 기술을 통해 술후 불편감 감소와 즉시기능이 가능해 졌다.[14-18]

임플란트 식립에 이용되는 CAD/CAM 시스템은 기술이 발전함에 따라 많은 종류가 등장하고 있지만 최근 문헌에서 자주 소개되는 시스템으로는 Nobelguide™ (Nobelbiocare, Gothenburg, Sweden), SICAT(SICAT GmbH & Co. Bonn, Germany), Simplant (Materialise Dental, Leuven, Belgium) 등을 들 수 있다 (Table I).

각 시스템을 비교해 보면, Nobelguide시스템과 Sicat시스템의 수술템플렛은 골에 직접 연결하는 고정핀을 가지지만 Simplant시스템에서는 고정핀이 없어 수술템플렛의 안정성이 낮아 계획했던 대로 식립하는데 오차가 발생할 수 있다. 대신 Simplant시스템은 고정체 식립을 위한 골삭제용 파일롯드릴과 함께 임플란트 식립까지 모든 과정을 유도하는 슬리브(sleeve and sleeve)가 함께 제작되어 제공된다. 이런 파일롯드릴은 SICAT시스템에도 있지만 Nobelguide™시스템에서는 제공되지 않고 슬리브만 스텐트에 포함되어 제공된다. Simplant와 Sicat시스템은 다양한 임플란트 드릴 및 임플란트 고정체와 호환이 되므로 다양한 임플란트에 적용할 수 있지만 Nobelguide시스템을 이용하면 Nobel Replace 임플란트(Nobelbiocare)만을 사용해야 한다. Simplant나 Nobelguide시스템에서는 제조사에서 제작된 임시수복물을 제공하지만 SICAT시스템은 임시보철물이 없어 제작해서 사용해야 한다. 이러한 CAD/CAM을 이용한 임플란트 수술법은 정밀한 계획이 가능하지만 계획한 위치와 식립된 위치는 오차를 보일 수 있다. 오차는 수술템플렛을 제작하는 과정에서 발생하는 내인성 오차와 수술과정에서 발생하는 외인성 오차로 나누어진다.[19] Dreiseidler 등[19]은 임플란트 식립을 위한 구강 모형에 임플란트 수술을 진행하여 식립의 정확도를 평가하였다. 연구결과, 파일롯드릴 및 각 단계 드릴을 시행함에 따라 임플란트 상부에서는 200μm 정도, 하부에서는 400μm의 오차가 발생한다고 하였다. 이 결과를 보면 잘 조절된 실험실 연구에서도 총 500μm 정도의 오차가 발생할 수 있다는 것을 알 수 있다. Eggers 등[20]은 모형상 실험을 통해 계획된 임플란트 식립위치와 식립된 임플란트의 오차를 측방변위,

Table Ⅰ. Comparison of CAD/CAM systems

	NobelGuide	Simplant	SICAT
Guide Support	Anchor pins with Teeth, Mucosa	Teeth, Bone, Mucosa	Anchor pins, Teeth, Bone, Mucosa
Surgical sequence	Sleeve and sleeve	Pilot guide, Sleeve and sleeve	Pilot guide, Sleeve and sleeve
Implant and surgical kit compatibility	No	Yes	Yes
Provisional restoration	Yes	Yes	No

식립깊이, 각도가 얼마나 차이나는가를 측정하였다. 이 연구결과에 의하면 계획했던 위치와 실제 식립된 위치는 평균 500μm 정도, 각도로는 2도 이상의 차이를 보인다고 하였으며 어떤 CAD/CAM 시스템을 사용했는가와는 무관하게 오차가 발생한다는 것을 알 수 있다. 환자를 대상으로 계획한 위치와 실제 식립된 위치 간의 오차를 연구한 결과에 의하면 생체 내에서의 오차는 실험실 연구결과의 4배 정도 발생할 수 있다고 하였다. 이러한 오차 때문에 제조사에서 제공하는 최종보철물을 식립된 임플란트에 바로 장착할 경우 정확한 적합도를 얻기 어려우며 연결자체가 불가능할 수도 있다. 그러므로 최종보철물을 바로 연결하지 않고 임시보철물을 이용하여 환자의 구강내에 연결하면 보철물을 조정하는 시간을 줄일 수 있을 뿐 아니라 적합오류를 피할 수 있는 장점이 있다.

이번 증례보고에서는 CAD/CAM 기술을 이용하여 임플란트 식립을 계획하고 수술템플렛을 이용하여 판막의 거상 없이 식립한 다음 임시 보철물을 연결함으로써 즉시하중을 가한 증례를 보고하고자 한다,

증례 보고

1. 과거병력 및 구강검사

양악 무치악 상태의 40세 남환이 보철물 제작을 위해 내원하였다(Fig. 1a). 구강외를 관찰한 결과 강한 저작근, 입술지지가 부족해서 나타나는 함몰측모(dished face), 낮은 미소선이 관찰되었으며(Fig. 1b), 파노라마 방사선 사진에서 상·하악 모두 중등도의 치조골 흡수를 보였다(Fig. 1c).

2. 치료계획

최종보철물은 총의치부터 임플란트지지 고정성 보철까지 다양한 선택을 할 수 있으나 수직적으로 치조골량이 충분할 뿐 아니라 환자의 연령과 기대수명을 고려하여 고정성 보철물로 결정하였다. 또, 악간거리가 10 mm 정도로 작았고 미



Fig. 1a. Frontal view of edentulous arches at an approximated occluso-vertical dimension.



Fig. 1b. Extraoral examination: dished face, strong masticatory muscles, and low smile line.

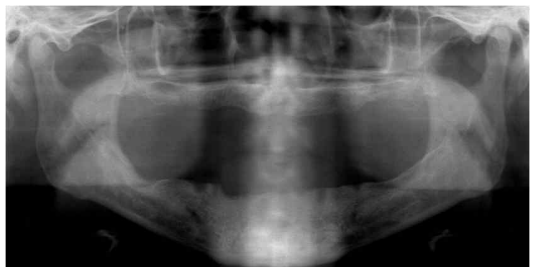

Fig. 1c. Panoramic view: moderate bone resorption on maxilla and mandible.



Fig. 2. Provisional dentures.

소선이 낮았으며 점막이 두꺼운 각화점막이어서 고정성 보철물에 적절하다고 판단되었다. 하지만 입술지지가 불충분하여 연조직을 대체할 필요성이 있고, 중등도의 골흡수로 인해 후방까지 임플란트를 식립할 수 없다고 판단되었기에 본 증례는 고정성 착탈형(detachable) 보철물로 결정하였다.[21,22] 상악과 하악 모두 임플란트 치료를 원하였으나 경제적인 제한으로 인해 상악의 경우 추후에 임플란트를 식립하기로 하고 이번에는 총의치로 수복하기로 결정하였다. 추후 상악에 임플란트를 이용한 고정성 보철을 하기로 결정하였기 때문에 하악에는 임플란트 개수를 최대한으로 확보하기로 하였다.

3. 치료과정

임시의치는 최종보철물의 형태와 기능을 반영해야 하므로 환자의 상태에 맞는 임시의치를 제작하기 위해 모형상에서 임시교합제를 제작하고 구강내에 시적하여 조정하였다. 임시의치에서 심미와 발음에 적절한 치아의 위치를 확인하고 교합고경을 확인하였다. 그 후 실리콘 악간기록재(Futar-D, Kettenbach GmbH & Co., Eschenburg, Germany)를 이용하여 악간기록을 채득하였다. 임시의치를 장착한 후 환자의 안모는 심미적으로 개선되었으며 안면고경도 적절하다고 판단되었다(Fig. 2).

임시의치의 형태를 복제하고 방사선스텐트를 제작하여, 이중스캔법(double-scan technique)을 이용하여 영상을 얻었다. 이중스캔법이란 먼저 악간기록과 함께 방사선스텐트를 장착한 채로 스캔한 다음, 방사선스텐트만을 따로 스캔함으로써 이중으로 이미지데이터를 얻는 방법이다. 얻어진 DICOM 데이터는 CAD/CAM 소프트웨어(Procera Software; NobelBiocare)에 맞는 파일로 변환하였다. 이중스캔법으로 얻은 데이터는 소프트웨어에서 중첩하게 된다. 소프트웨어에서

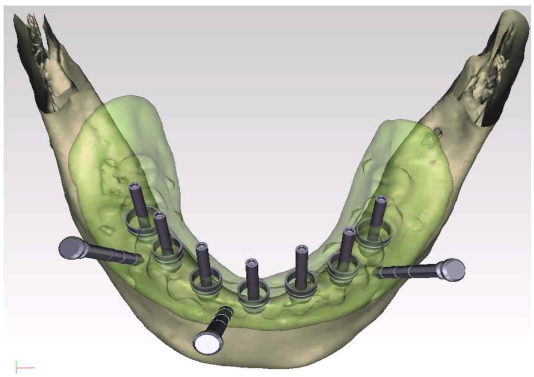

Fig. 3. Implant surgical plan with Procera Software.

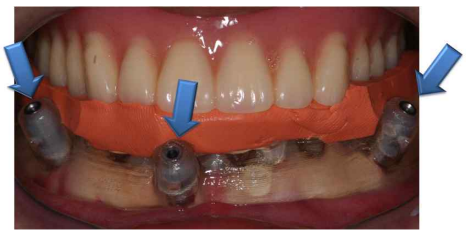

Fig. 4a.



Fig. 4b.

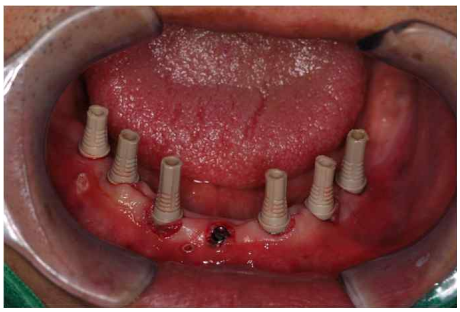

Fig. 4c.



Fig. 4d.



Fig. 4e.

Fig. 4a. Surgical templates in situ. The surgical templates were positioned with the centric relation inter-occlusal record. (blue arrow: anchor pin).

Fig. 4b. Implant installation.

Fig. 4c. Temporary cylinder adaptation.

Fig. 4d. Provisional prosthesis try-in.

Fig. 4e. Connection between provisional prosthesis and temporary cylinder with auto-polymerizing acrylic resin.

영상을 회전하고 3차원적으로 분석함으로써 환자가 가진 고유한 골량과 골질에 대한 정보를 얻을 수 있다. 이를 바탕으로 적절한 직경과 길이의 임플란트 고정체(Nobel Replace Tapered Groovy; Nobel Biocare)를 선택하였다. 또한 이미지 데이터는 Procera 가공센터로 보내져 수술템플릿을 제

작하는데 이용되었다. 하악은 7개의 임플란트를 식립하고 고정성 임시보철물을 이용한 즉시하중을 계획하였다(Fig. 3).[22] 3개의 고정핀을 가진 수술템플렛을 기준으로 임시보철물을 제작하였다. 임플란트 수술을 위해 수술스텐트를 수평고정핀을 이용하여 고정하였다. 수평고정핀은 수술을 위한 드릴을 시행하는 동안 스텐트의 움직임을 최소화하기 위한 목적으로 포함되는 장치이다. 국소마취를 시행하고 계획한 임플란트를 무피판 술식으로 식립하였다. 미리 계획하였던 위치와 각도, 깊이를 가지도록 주의하면서 임플란트를 식립하였다. 모든 임플란트는 45 Ncm의 식립 토오크를 가지도록 식립하였다. 수술스텐트를 제거한 후 미리 계획했던 종류의 지대주(multi-unit abutments; Nobel Biocare)를 임플란트 고정체에 연결하고 제조사에서 권장하는 토오크로 체결하였다. 임시실린더는 중앙 임플란트를 제외하고 나머지 지대주들에 체결하였다. 제작된 임시보철물은 중앙에 위치한 1개의 임시보철용 실린더만 연결되어 있고 나머지 임시실린더와는 공간을 부여하도록 제작되어 있다. 임시보철물을 구강내에 시적하면서 임시실린더를 위한 공간을 확인하고 시적에 방해가 되는 부분은 구강외로 제거하여 수정하였다. 중앙의 임시실린더를 체결한 후 나머지 임시실린더와 임시보철물을 자가중합 아크릴레진(Jet, Lang dental, Wheeling, USA)을 이용하여 구강내에서 연결하였다(Fig. 4a-e). 중심교합에서는 양측으로 균일하게 접촉하도록 하고 편심위 운동시 상악 총의치와 균형교합을 이루도록 교합을 조정하였
다. 임시보철물을 구강외로 제거하여 연마한 후 장착하고 금나사는 손으로 체결하였다. 보철물을 장착한 후 임플란트 고정체와 지대주 및 임시실린더의 적합도를 방사선사진을 채득하여 확인하였다. 환자는 수술 후 큰 불편감을 호소하지 않았으며 임시보철물에 잘 적응하였다.

3개월 간 환자의 적응도를 관찰하였는데 저작 및 심미에 만족하였으며 방사선사진에서도 어떠한 골유착실패의 징후나 변연골흡수 소견을 나타내지 않았다. 임시보철물을 제거한 후 이전용(transfer) 인상코핑을 지대주에 연결하였다. 실리콘인상재 (Examixfine, GC corporation, Tokyo, Japan)를 이용하여 임플란트에 대한 인상을 채득하였다. 상악은 맞춤 트레이와 폴리설파이드(Permlastic, Kerr corporation, Tokyo, Japan) 인상재를 이용하여 최종인상을 채득하였다. 지대주의 위치와 연조직을 재현한 주모형을 초경석고(Die-keen, Heraeus Kulzer Inc. Hanau, Germany., America)를 이용하여 제작하였다 (Fig. 5, 6). 상·하악의 교합제를 제작한 후 임시보철물의 교합고경과 악간기록을 참고하여 악간관계를 채득하였으며 안궁이전을 시행하였다. 교합기에서 치

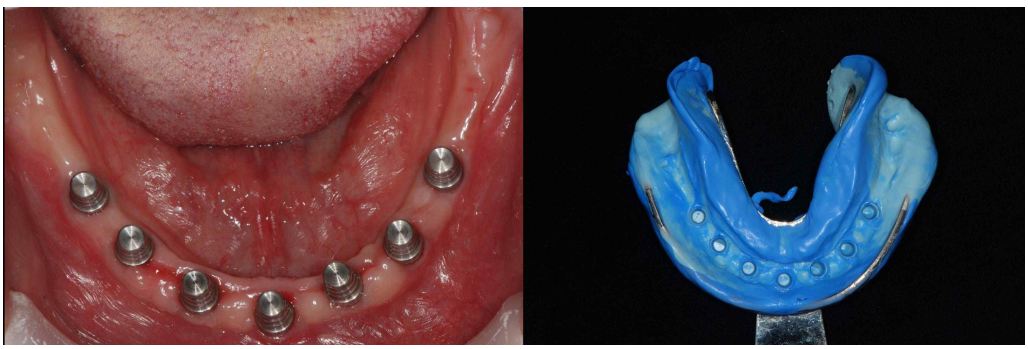

Fig. 5. Primary impression with transfer type impression coping and polyvinyl siloxane

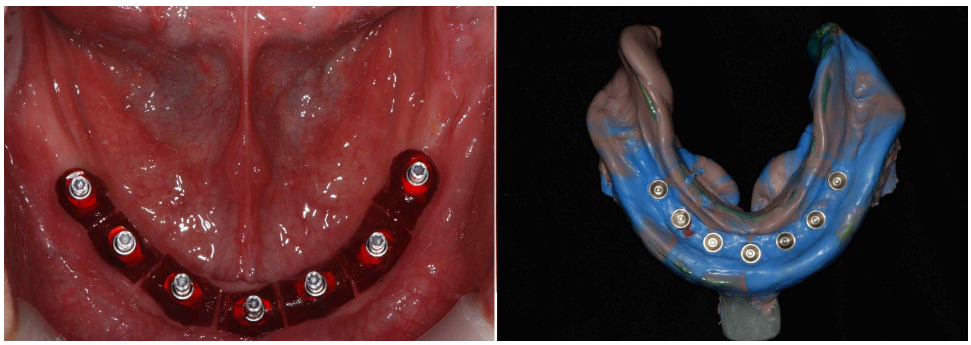

Fig. 6. Final impression with splinted pick-up type impression coping and polyvinyl siloxane.

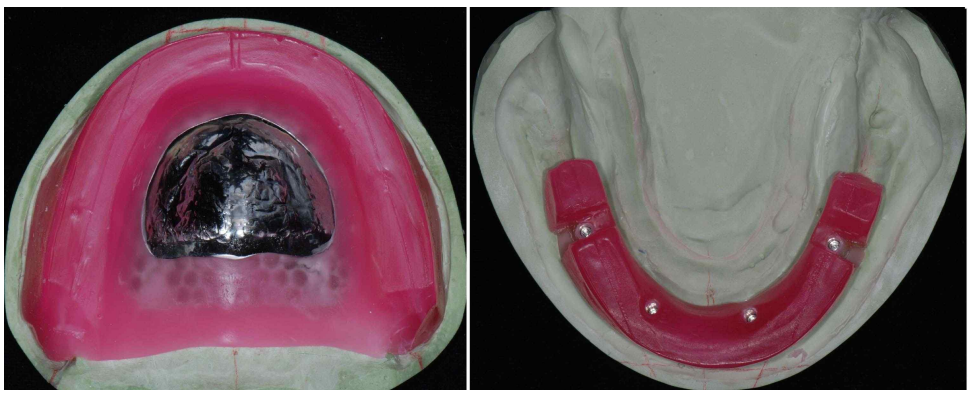

Fig. 7. Occlusal rims.

아배열을 시행한 후 구강내에 납의치를 시적하였다. 납의치 상태의 인공치배열에 대한 퍼티(Examixfine putty, GC corporation) 인덱스를 제작하여 순-설측으로 절단한 후 재시적함으로써, 금속구조물이 들어갈 공간을 확인하여 최대한의 강도를 가지는 금속구조물을 설계할 수 있었다. 최종보철물을 완성하여 구강 내에 시적한 후 교합을 조정하였다. 상악 총의치의 안정성을 위한 양측성 균형교합을 확인한 후 장착하였다(Fig. 7-10).

최종보철물을 장착한 후 1개월 후, 3개월 후, 6개월 후 방사선 사진을 채득하여 변연골 수준을 비교해 보았을 때 변연골이 잘 유지되고 있는 것을 확인할 수 있었다. 6개월 내원시 교합은 처음 조정해 준 상태보다 전방이동된 형태를 보였다(Fig. 11). 다시 중심위교합과 편심위교합에 대한 교합조정을 시행하였다. #42번 아크릴레진 치아의 절단연 파절(chipping)이 관찰되었는데 환자는 크게 신경 쓰이지 않는다고 하였기 때문에 파절면에 유지구를 형성한 후 직접법으로 광중합 레진을 축성하여 수리하였다(Fig. 12).



Fig. 8. Wax dentures.

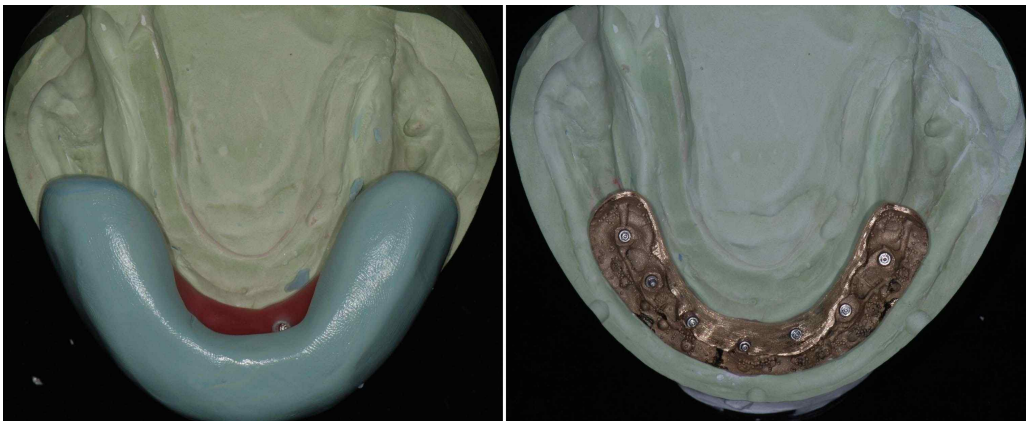

Fig. 9. Putty index on wax-denture for framework design.



Fig. 10. Definitive prostheses fabrication and try-in.

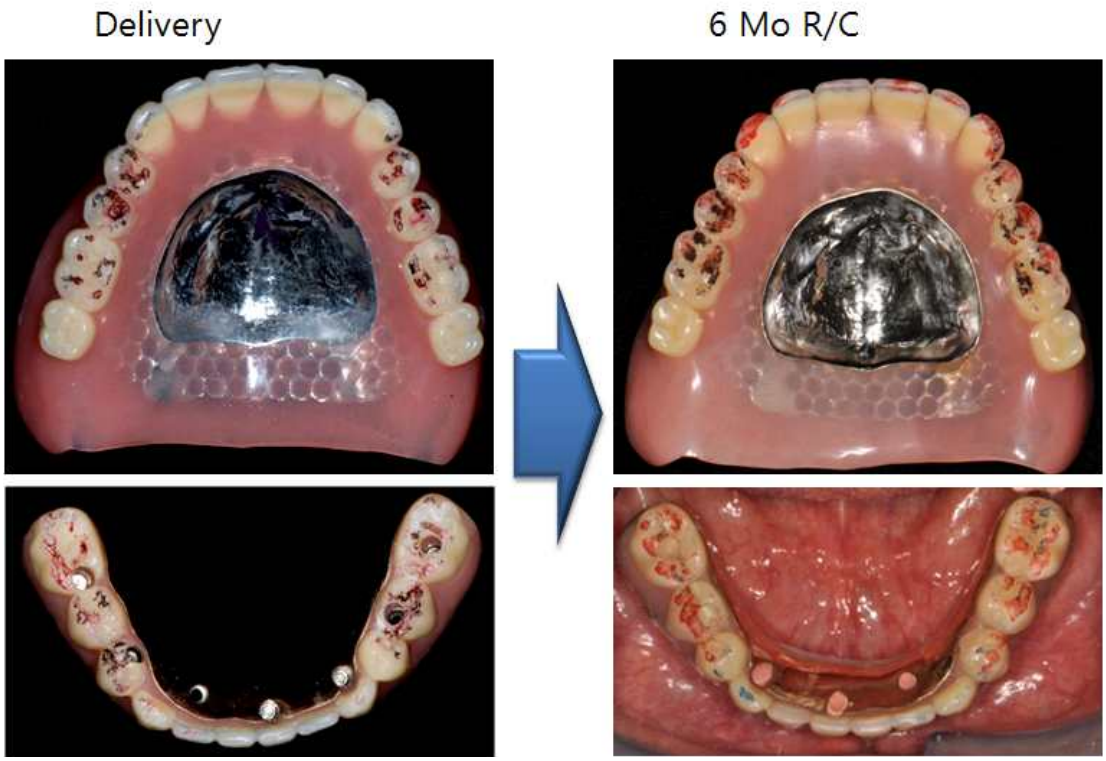

Fig. 11. Changed occlusal contact in the anterior area at 6 months recall check (Left) Re-adjusted occlusal contact (Right).



Fig. 12. Resin repair for chipped artificial tooth at 6 months recall check



Fig. 13. Provisional prosthesis. (Blue circle indicates the amount of acrylic resin for connection between temporary cylinders and provisional prosthesis.)

총괄 및 고안

CAD/CAM을 이용한 임플란트 즉시하중 치료법은 임플란트의 전통적인 하중 프로토콜과는 다르지만 다양한 연구와 임상시험을 통해 예측 가능한 치료가 되었다. 환자의 불편감을 최소화하고 수술시간을 단축할 수 있지만 여러 가지 합병증을 유발할 수도 있다.[24,25] Yong과 Moy는[24] 즉시하중의 조기합병증으로 임플란트가 실패할 수도 있으며, 골수준이 방사선사진과 차이가 나서 보철물의 안착을 방해할 수도 있다고 하였다. 더 단순한 합병증으로는 보철물 나사가 풀리거나, 발음문제, 양측성 볼씹기 등을 들 수 있지만 환자가 보철물에 적응해 감에 따라 해결되는 문제라고 하였다. 후기합병증으로는 임플란트 실패, 지속적인 동통, 협측 연조직결손으로 인한 보철물하방의 공간, 나사 풀림, 아크릴레진 파절, 심미적 불만족을 언급하였다.

본 증례에서도 6개월 내원시 하악 전치부 레진치아의 절단연 부위가 파절되었는데, 하악 인공치 전치의 형태는 기본적으로 인공치 구치보다 순설측으로 좁은 폭을 가지기 때문에 금속구조물과의 접촉면적이 작으며 후방에 임플란트를 식립하기 어려운 경우가 많기 때문에 분산된 임플란트를 연결하는 금속구조물이 적절한 강도를 가질 수 있도록 하기 위해 아크릴레진의 설면을 삭제를 삭제하는 경우가 많아 구치에 비해 더 좁은 형태를 가지게 된다. 이러한 요인들로 인해 하악 전치부 레진치아 부위는 파절에 취약하다. 재내원시 환자의 교합을 관찰하였을 때 처음 교합조정을 시행했을 때보다 재내원시 환자의 교합을 관찰하였을 때 전방으로 약간 이동하였다. Gupta 등[26]은 본 증례와 같은 상황에서 콤비네이션 증후군(combination syndrome)에 의해 상악 전치부 압박이 증가하고 후방의 교합접촉이 줄어드는 결과를 보고하였다. 본 증례의 환자에서 상악 전치부 치조제의 골흡수가 특별히 증가하는 소견은 발견할 수 없었지만 장기적으로 보철물을 유지하려면 주기적인 교합조정이 필요할 것으로 생각된다. 앞에서 설명한 잠재적인 콤비네이션 증후군과 좁은 아크릴레진 형태는 본 증례에서 나타난 하악 전치부 레진 치아의 절단연 부위에서 나타난 파절의 중요한 원인으로 작용한 것으로 추정할 수 있다.

CAD/CAM을 이용한 임플란트 수술법은 정밀한 계획이 가능하지만 계획한 위치와 식립된 위치는 오차를 보이게 된다. 이는 Fig.13에서도 확인할 수 있는데, 모형상에서 임시실린더와의 사이에 균일한 공간을 부여한 임시보철물을 구강내에서 임시실린더와 연결한 사진을 보면 각 임시실린더 주변의 패턴레진의 양이 다른 것을 확인할 수 있다. 앞서 언급했듯이, Dreiseidier 등[19], Eggers 등[20]의 실험실연구에서 알 수 있듯이, 어떠한 CAD/CAM 시스템을 이용하더라도 계획한 임플란트 식립위치와 식립된 임플란트의 위치는 측방변위, 식립깊이, 각도의 오차가 필연적으로 발생할 수밖에 없다. 실제 환자를 대상으로 임플란트를 식립하면 더 복잡한 조건과 시야를 방해하는 다양한 상황이 발생할 수 있기 때문에 오차는 더욱 커져 최대 2mm, 8° 이하의 각도 차이를 보일 수 있다.[27] 이러한 오차는 보철물의 장착을 방해할 수 있기 때문에 술식을 단순화시키고 부적합의 위험을 피하기 위해 임시보철물을 환자의 구강내에서 직접 연결하는 과정이 필요할 것으로 사료된다.

결 론

CAD/CAM을 이용한 임플란트수술 및 즉시하중은 예측 가능한 결과를 보이며, 환자의 불편감을 줄이는 치료법이다. 하지만 계획한 임플란트 식립위치와 실제 식립된 임플란트 위치 간의 오차를 보상하기 위하여 구강내에서 임시보철물과 임시실린더의 연결이 필요하다. 그리고 상악의 총의치와 하악의 고정성 임플란트 보철을 진행하는 경우, 환자가 적응기간을 거친 후 교합의 전방변화로 인한 사소한 문제점들이 발생할 수 있으므로 주기적인 내원을 통한 교합조정이 필수적이다.

참 고 문 헌

1. Adell R, Lekholm U, Rockler B and Branemark PI. A 15-year study of osseointegrated implants in the treatment of the edentulous jaw. Int J Oral Surg 1981; 10:387–416.
2. Szmukler-Moncler S, Piattelli A, Favero GA, Dubruille JH. Considerations preliminary to the application of early and immediate loading protocols in dental implantology. Clin Oral Implants Res 2000;11:12-25.
3. Gapski R, Wang HL, Mascarenhas P and Lang NP. Critical review of immediate implant loading. Clin Oral Implants Res 2003;14:515-427.
4. Östman PO. Immediate/early loading of dental implants. Clinical documentation and presentation of a treatment concept. Periodontol 2000 2008:47; 90-112.
5. Degidi M, Piattelli A, Felice P, and Carinci F. Immediate functional loading of edentulous maxilla; a 5-year restrospective study of 388 titanium implants. J Periodontol 2005;76:1016-24.
6. Horiuchi K, Uchida H, Yamamoto K, Sugimura M. Immediate loading of Brånemark system implants following placement in edentulous patients: a clinical report. Int J Oral Maxillofac Implants 2000;15: 824-30.
7. Bergkvist G, Sahlholm S, Karlsson U, Nilner K, Lindh C. Immediately loaded implants supporting fixed prostheses in the edentulous maxilla: a preliminary clinical and radiologic report. Int J Oral Maxillofac Implants 2005;20:399-405.
8. Aalam AA, Nowzari H, Krivitsky A. Functional restoration of implants on the day of surgical placement in the fully edentulous mandible: a case series. Clin Implant Dent Relat Res 2005;7:10-6.
9. Wolfinger GJ, Balshi TJ, Rangert B. Immediate functional loading of Brånemark system implants in edentulous mandibles: clinical report of the results of developmental and simplified protocols. Int J Oral Maxillofac Implants 2003;18:250-7.
10. Ioannidou E, Doufexi A. Does loading time affect implant survival? A meta-analysis of 1,266 implants. J Periodontol 2005;76:1252-8.
11. Fuster-Torres MA, Albalat-Estela S, Alcañiz-Raya M, Peñarrocha-Diago M. CAD / CAM dental systems in implant dentistry: update. Med Oral Patol Oral Cir Bucal 2009;14:141-5.
12. Strub JR, Rekow ED, Witkowski S. Computer-aided design and fabrication of dental restorations: current systems and future possibilities. J Am Dent Assoc 2006;137:1289-96.
13. Verstreken K, Van Cleynenbreugel J, Marchal G, Naert I, Suetens P, van Steenberghe D. Computer-assisted planning of oral implant surgery: a three-dimensional approach. Int J Oral Maxillofac Implants 1996;11:806-10.
14. Tee-Khin N, Cheng AC, Lee H, Wee AG, Leong EW. The management of a completely edentulous patient using simultaneous maxillary and mandibular CAD/CAM-guided immediately loaded definitive implant-supported prostheses: a clinical report. J Prosthet Dent 2008;99:416-20.
15. Balshi SF, Wolfinger GJ, Balshi TJ. Surgical planning and prosthesis construction using computed tomography, CAD/CAM technology, and the Internet for immediate loading of dental implants. J Esthet Restor Dent 2006;18:312-23.
16. Kupeyan HK, Shaffner M, Armstrong J. Definitive CAD/CAM-guided prosthesis for immediate loading of bone-grafted maxilla: a case report. Clin Implant Dent Relat Res 2006;8:161-7.
17. van Steenberghe D, Glauser R, Blombäck U, Andersson M, Schutyser F, Pettersson A, Wendelhag I. A computed tomographic scan-derived customized surgical template and fixed prosthesis for flapless surgery and immediate loading of implants in fully edentulous maxillae: a prospective multicenter study. Clin Implant Dent Relat Res 2005;7 Suppl 1:S111-20
18. Marchack CB. An immediately loaded CAD/CAM-guided definitive prosthesis: a clinical report. J Prosthet Dent 2005;93:8-12.
19. Dreiseidler T, Neugebauer J, Ritter L, Lingohr T, Rothamel D, Mischkowski RA, Zöller JE. Accuracy of a newly developed integrated system for dental implant planning. Clin Oral Implants Res 2009;20:

1191-9.
20. Eggers G, Patellis E, Mühling J. Accuracy of template-based dental implant placement. Int J Oral Maxillofac Implants. 2009;24:447-54.
21. Park HS, Hwang JW. Implant overdenture & fixed complete prosthesis. 1st ed. Seoul: Well Pub. Co.; 2005.
22. Sadowsky. The implant-supported prosthesis for the edentulous arch: Design considerations. J Prosthet Dent 1997;78:28-33
23. van Steenberghe D, Naert I, Andersson M, Brajnovic I, Van Cleynenbreugel J, Suetens P. A custom template and definitive prosthesis allowing immediate implant loading in the maxilla: a clinical report. Int J Oral Maxillofac Implants 2002;17:663-70.
24. Yong LT, Moy PK. Complications of computer-aided-design / computer-aided-machining-guided (Nobel Guide) surgical implant placement: an evaluation of early clinical results. Clin Implant Dent Relat Res 2008;10:123-7.
25. Komiyama A, Klinge B, Hultin M. Treatment outcome of immediately loaded implants installed in edentulous jaws following computer-assisted virtual treatment planning and flapless surgery. Clin Oral Implants Res 2008;19:677-85.
26. Gupta S, Lechner SK, Duckmanton NA. Maxillary changes under complete dentures opposing mandibular implant-supported fixed prostheses. Int J Prosthodont 1999;12:492-7.
27. Valente F, Schiroli G, Sbrenna A. Accuracy of computer-aided oral implant surgery: a clinical and radiographic study. Int J Oral Maxillofac Implants. 2009:24:234-42.

Restoration of an Edentulous Patient with CAD/CAM Guided Implant Surgery (NobelGuide™) and Immediate Loading: Case Report

Kyoung-Ho Ko, Kwang-Gil Lim, Dae-Gon Kim, Chan-Jin Park, Lee-Ra Cho

Department of Prosthodontics and Research Institute of Oral Science, Gangneung-Wonju National University

With the use of computed tomography (CT), computer-aided design/ computer-assisted machining (CAD/CAM) technology and internet, the implant dentistry has been evolved. The surgical templates made by CAD/CAM technology and precise installation of implants, permit restorations to be inserted immediately after implants have been placed. The advantages of CAD/CAM guided implant procedures are flapless, minimally invasive surgery and shorter surgery time. With this technique, less postoperative morbidity and delivery of prosthesis for immediate function would be possible. A patient with an edentulous maxilla and mandible received 7 implants in mandible using CAD/CAM surgical templates. Prefabricated provisional fixed prostheses were connected immediately after implant installation. Provisional prostheses were evaluated for aesthetics and function during 6 months. Definitive prostheses were fabricated. At 6 months recall appointment, patient's occlusion was slightly changed. To prevent additional adverse effect, regular check-up and occlusal adjustment would be needed.

Key words: CAD / CAM, flapless surgery, immediate loading, accuracy

Correspondence to: Prof. Lee-Ra Cho
Department of Prosthodontics, College of Dentistry, Gangneung-Wonju National University, 1, GangneungDaehangno, Gangneung, Gangwon-Do, 210-702, Korea.
Fax: + 82-33-640-3103, E-mail: lila@gwnu.ac.kr
Received: February 12, 2011, Last Revision: May 23, 2011, Accepted: June 25, 2011