만곡된 근관에서 Gutta-Percha 제거 시 스테인리스스틸 수기구와 회전식 NiTi 재치료용 기구의 효과 비교

전북대학교 치과대학 치과보존학 교실

남동구 · 김민정 · 조혜진 · 이광원 · 유미경

비외과적 재근관치료의 주된 목표는 치근주변의 치유를 위하여 근관 공간을 완전히 멸균하는 것이며, 이 목표를 달성하기 위해서는 이전 충전물질의 완전한 제거가 요구된다. 전통적으로 근관충전물질의 제거는 스테인리스 스틸 수기구를 통해서 이루어져 왔으며 이는 시간과 노력이 많이 소요되는 작업이다. 최근 보다 효율적인 근관충전물질의 제거를 위해 재치료용 회전식 NiTi 기구가 소개되었다. 이 연구에서는 만곡된 근관에서의 스테인리스스틸 수기구, ProTaper Univeral Retreatment (Dentsply Maillefer, Ballaigues, Switzerland), Mtwo retreatment (Sweden & Martina, Padova, Italy)의 gutta-percha 제거 효율을 비교하였다. 재치료 후 근관 내 남겨진 gutta-percha의 양은 실험군 사이에 유의한 차이가 발견되지 않았다. 하지만 재치료에 소요된 시간은 재치료용 회전식 NiTi 기구를 이용한 실험군에서 더 적게 소요되는 것으로 나타났다.

주요어: 스테인리스스틸 수기구, 재근관치료, Mtwo retreatment, ProTaper Univeral Retreatment

(구강회복응용과학지 2011:27(1):99~107)

서 론

근관치료 후에도 근관계에 남아있는 세균은 비외과적 근관치료가 실패하는 주된 이유이다.[1-5] 따라서 비외과적 재근관치료의 목표는 근관계에 남아있는 세균을 제거하는 것이며 근관계의 효과적인 세척과 성형, 충전을 위해서는 이전의 근관충전 물질을 완전히 제거하여야 한다.[6]

많은 물질이 근관충전을 위해 사용되어왔으며, 이 중 sealer와 함께 사용되는 gutta-percha는 가장 흔히 사용되는 재료이다.[7,8] 많은 기법들이 근관 치료된 치아에서 gutta-percha를 제거하기 위해 제안되었다. 이 기법들에는 열 또는 화학용매와 함께 사용되는 수기구, 엔진-구동 회전파일, 초음파 기구, 레이저 등이 포함된다.[9,10] 여러 연구들은 사용된 재치료 기법과 근관충전

교신저자: 유미경
전북대학교 치과대학 보존학 교실
561-756, 전북 전주시 덕진구 덕진동 1가 664-14, 대한민국,
Fax: +82-063-250-2129, E-mail: mkyou102@chonbuk.ac.kr
원고접수일: 2011년 01월 15일, 원고수정일: 2011년 02월 16일, 원고채택일: 2011년 03월 25일

물질에 상관없이 근관 벽에 충전물질이 남게 된다고 일관되게 보고하였다.[11-15)]

많은 경우에 있어서 근관충전 물질을 제거하는 것은 시간이 많이 소요되는 작업이며, 좁고 만곡된 근관이나 충전 물질이 잘 응축된 경우에 특히 그러하다.[11,16,17)] 따라서 NiTi 회전식 기구의 사용은 환자와 술자의 피로를 줄여 줄 것이다.[18)]

최근 두 종류의 NiTi 시스템, ProTaper Univeral (Dentsply Maillefer, Ballaigues, Switzerland), Mtwo (Sweden & Martina, Padova, Italy)이 소개되었다. 이 시스템들은 재치료를 위해 특별히 고안된 기구를 포함한다.

ProTaper Universal system의 재치료용 기구는 세 개의 file (D1, D2, D3)로 구성되어 있으며 근관으로부터 충전 물질을 제거하도록 고안되었다. 이 기구들의 size와 taper는 각각 size 30, 0.09 taper, size 25, 0.08 taper, size 20, 0.07 taper 이다. 이 기구들의 길이는 D1 16㎜, D2 18㎜, D3 22㎜ 이며, 각각 근관의 치관부, 중간부, 근단부의 충전물질을 제거하는 것이 추천된다. D1은 충전물질로의 초기 관통을 쉽게 하기 위해 active tip을 갖는다. D2, D3는 non-active tip을 갖으며, 이는 근관충전 물질을 제거하는 동안 ledging, perforation, stripping의 발생률을 감소시킨다.[19)]

Mtwo retreatment File은 active cutting tip을 가진 두 개의 기구로 구성되어있다. R1은 size 15, 0.05 taper이며 R2는 size 25, 0.05 taper이다.[18,20)] 이 기구들은 전통적인 Mtwo file처럼 S자 형태의 단면을 가지고 있으며, 충전 물질 안으로 파고드는 능력을 강화하기 위해 더 짧은 pitch를 가진다. 이 기구들은 두 개의 cutting edge를 가지고 있어 상아질을 효과적으로 삭제한다고 주장된다.[21)]

이 연구의 목적은 발치된 치아의 만곡된 근관에서 스테인리스스틸 수기구와 Protaper Retreatment file, Mtwo retreatment file의 gutta-percha 제거 효율을 비교하는 것이다.

연구 재료 및 방법

1. 시편 준비

발치된 인간 상악 대구치를 모았다. 연조직과 치석을 치근 표면으로부터 기계적으로 제거하였다. 근관와동을 형성 한 후에 size 15 K file과 size 15 H file (MANI, Tochigi, Japan)의 tip이 근단공에서 약간 보일 정도까지 근관 안으로 삽입하였다. 근관의 만곡을 측정하기 위하여 방사선 사진을 협설 방향에서 촬영하였다. Autocad2009 software를 이용하여 근관의 만곡을 측정하였다 (Fig. 1). 근관의 만곡도가 10° 이상이고, 근단공의 크기가 size 15 K file보다 크지 않은 근관 총 30개를 이 연구에 이용하였다.

2. 초기 근관치료

모든 술식은 한명의 술자에 의해 시행되었다. 작업장은 근단공으로 부터 1㎜ 짧게 설정되었다. 치아 마다 16㎜의 일정한 작업장을 얻기 위해 하이스피드 핸드피스와 다이아몬드 버를 이용하여 치관부를 삭제하였다. 모든 근관은 RaCe NiTi rotary instruments (FKG, La Chaux-de-Fonds,



Fig. 1. Measurement of canal curvature

Switzerland)를 crown down technique로 순차적으로 사용하여 형성하였다. 모든 NiTi file은 회전 엔진 구동 모터 (X-Smart; Dentsply Maillefer)를 이용하여 300rpm과 제조사가 추천하는 토크로 사용되었다. 모든 근관은 size 30, 0.04 taper 까지 형성되었다. 근관 형성 동안 각각의 기구 사용 사이에 2.5% NaOCl 3㎖로 세척하였다. 도말층은 17% EDTA 0.5㎖ 세척을 통해 제거되었다. 근관 내 남아있는 세척액을 3㎖의 멸균된 식염수를 이용하여 씻어내었다. 최종적으로 근관을 size 30 paper point를 이용하여 건조하였다. 모든 근관은 B&L alpha와 B&L beta를 이용하여 continuos wave technique로 충전되었으며, size 30 0.04 taper 거타퍼챠와 AH Plus sealer (Dentsply, Detrey, Konstanz, Germany)를 이용하였다. 모든 시편은 Caviton(GC, Tokyo, Japan)으로 가봉하였고, sealer의 완전한 경화를 허용하기 위하여 37℃ 100% 습도 하에서 2주간 보관하였다.

3. 재근관치료

총 30개의 근관을 무작위로 각각 10개씩 총 3개의 그룹으로 나누었다. 임시 충전 물질을 제거한 후, gutta-percha를 다음 기법 중 하나의 방법을 통하여 제거하였다.

Group 1 : Stainless Steel Hand Files

근관 충전 물질의 치관부를 제거하기 위하여 Gates-Glidden drill size 2와 3을 사용하였다. chloroform이 gutta-percga를 연화시키기 위한 용매로 사용되었다. Hedströmfiles (MANI) size 30, 25, 20이 crown-down technique로 작업장에 도달할 때까지 사용되었다. 근관의 재성형은 K-file (MANI)을 이용하여 시행되었으며, size 30까지 확장하였고 size 50까지 step-back으로 성형하였다.

Group 2 : Mtwo retreatment files

Mtwo R2를 이용하여 근관충전 물질을 순차적으로 제거하였다. 이 기구는 엔진구동모터 (X-Smart, Dentsply Maillefer)를 이용하여 crown-down technique으로 제조사가 추천하는 토크와 rpm으로 사용되었다(300 rpm, 120 gcm). Mtwo R2가 작업장까지 측방압을 가하는 brushing action으로 적용되었다. 기구가 근단부를 향해 나아가도록 약간의 압력을 가하였으며 기구 날을 관찰하고 잔사를 제거하기 위하여 file을 자주 근관에서 제거하였다. 최종적으로 전통적인 Mtwo file size 30, 0.05 taper를 이용하여 근관을 근관장까지 재형성하였다.

Group 3 : ProTaper Universal Retreatment Files

기구들은 엔진구동모터 (X-Smart, Dentsply Maillefer)를 이용하여 측방압을 가하는 brushing action으로 제조사가 추천하는 토크와 rpm으로 사용되었다(500 rpm, 3Ncm). D1 (size 30, 0.09 taper)은 치관부 1/3의 충전 물질을, D2 (size 25, 0.08 taper)는 중간 1/3의 충전 물질을, D3 (size 20, 0.07 taper) 는 근단부 1/4의 충전 물질을 제거하는데 각각 이용되었다. 최종적으로 전통적인 ProTaper Universal File F3를 이용하여 근관을 근관장까지 재형성하였다.

모든 기구는 최대 5개의 근관에서 사용되었다. 마지막으로 사용한 file이 근관장에 도달하고, 기구 표면에 더 이상 충전 물질이 묻어나오지 않을 때, 재치료가 완료된 것으로 하였다. 근관은 기구 교환 시 마다 2.5% NaOCl 3㎖로 세척하였다. 근관을 17% EDTA 0.5㎖로 세척한 후 근관 내 남아있는 세척액을 3㎖의 멸균된 식염수를 이용하여 씻어내었다. 최종적으로 근관은 size 30 paper point를 이용하여 건조되었다. 재치료 시 기구가 근관장까지 도달하는 시간과 재치료가 완료되기까지 소요된 총 시간이 초 단위로 기록되었다.

4. 근관충전 물질 잔존량 분석

재치료 후 근관 내 남아있는 충전 물질은 micro-CT unit (Skyscan 1076, Skyscan, Kontich, Belgium)을 이용하여 분석하였다(100kV, 100μA).

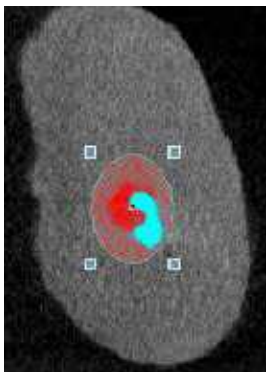

Fig. 2. CTAn software to evaluate amount of remaining root filling materials

CT 촬영을 위해 치아 시편들은 1㎝ 두께의 plate wax에 고정되어 micro-CT unit 내의 desk에 위치되었다. 얻어진 CT 영상은 CTAn software (Skyscan, Kontich, Belgium)를 이용하여 정량적으로 분석되었고, 전체 근관 부피에 대한 남아있는 충전 물질의 부피 %가 계산되었다(Fig. 2).

one-way ANOVA test와 post hoc Tukey HSD test가 실험군 사이에 잔존 충전 물질과 재치료 소요 시간을 비교하기 위하여 시행되었다($P<0.05$).

결 과

모든 시편에서 재치료 후에도 잔존 근관충전 물질이 존재하였으며, 근관충전 물질이 완전히 제거된 시편은 없었다. 잔존 근관충전 물질의 부피 % 평균치가 Table I에 표시되어있다. 각 실험군 사이에 잔존 근관충전 물질의 양의 유의한 차이는 없었다($P>0.05$).

각 실험군에서 재치료에 소요된 시간은 Table Ⅱ에 표시되어있다. 근관장까지 기구가 도달하는 시간은 수기구를 이용한 군 (group 1)보다 재치료용 NiTi file을 이용한 군 (group 2 : Mtwo R, group 3 : ProTaper R)에서 더 적게 소요되었다($P < 0.05$). 재치료에 소요된 총 시간 역시 동일한 경향이 관찰되었다. 즉 재치료에 소요된 총 시간은 수기구를 이용한 군 (group 1)보다 재치료용 NiTi file을 이용한 군 (group 2 : Mtwo R, group 2 : ProTaper R)에서 더 적게 소요되었다($P < 0.05$).

Table Ⅰ. Mean volume % of remaining filling materials

Group	Retreatment technique	Mean (SD)	Minimum (SD)	Maximun (SD)
1	Manual	7.82 (5.25)	3.79	11.86
2	Mtwo R	6.15 (4.29)	2.31	10.99
3	ProTaper R	5.67 (3.44)	2.49	8.86

Table Ⅱ. Mean time(second) of retreatment

Group	Retreatment technique	WLD (SD)	total (SD)
1	Manual	276 (110)	548 (149)
2	Mtwo R	116 (20)	255 (38)
3	ProTaper R	92 (18)	201 (21)

총괄 및 고안

근관충전 물질의 완전한 제거는 비외과적 재근관치료의 주된 목표이지만, 이를 성취하기는 어렵다.[11,22-24] 이 연구에서도 역시 근관 충전 물질이 완전히 제거된 시편은 관찰되지 않았다.

이 연구에 사용된 재치료용 NiTi file인 ProTaper Universal Reatreatment D1과 Mtwo retreatment file은 active tip을 가지고 있다. 이는 근관 충전 물질의 초기 관통을 쉽게 하여 제거를 더 용이하게 하는데 기여할 것이다. 또한 회전식 기구의 사용은 마찰열에 의해 gutta-percha를 연화시키고, 기구에 의한 관통과 제거를 더 쉽게 할 것이다.[25,26] 이는 이 연구에서 수기구를 이용하였을 때 소요되는 재치료 시간보다 재치료용 NiTi file을 이용하였을 때 소요되는 재치료 시간이 짧은 이유를 설명한다. 이러한 결과는 이전의 연구들[27,28]과도 일치한다.

이전 연구들에서 재근관치료 시 용매의 사용은 제거하기 어려운 연화된 얇은 gutta-percha 층을 근관벽에 남긴다고 하였다.[29,30] 이 얇은 막은 근관 내 첩약의 향균 효과를 감소시킬 것이며, 재근관치료 후 재충전되는 물질의 근관 내 적합을 방해할 것이다.[31] 또 다른 연구에서 용매 없이 회전식 file을 사용하는 것이 재치료에 소요되는 시간을 감소시킨다고 보고하였다.[32] 따라서 이 연구에서는 용매 없이 재치료용 NiTi file을 사용하여 근관충전 물질의 제거를 시도하였다. 이 연구에 이용된 ProTaper Universal Retreatment file과 Mtwo retreatment file은 active tip을 갖기 때문에 용매에 의한 gutta-percha의 연화 없이도 gutta-percha의 관통이 용이하였다. 하지만 스테인리스스틸 수기구를 이용한 실험군에서는 경화된 gutta-percha를 관통하기 위하여 최소한의 용매를 사용하였다.

이 연구에서는 재치료에 사용된 기구와 상관없이 재치료 후 유사한 양의 잔존 충전 물질이 관찰되었다. 이 결과는 이전의 연구들과 일치한다.[28,33-35] 반면에 재치료 시 NiTi 기구가 수기구보다 더 적은 양의 충전 물질을 남겼다고 보고한 연구도 있으며,[25,36,37] 반대로 수기구가 NiTi 기구보다 더 적은 양의 충전 물질을 남겼다고 보고한 연구도 있다.[20,38,39] 이러한 다양한 결과는 각 연구에 이용된 NiTi 기구와 잔존 충전 물질의 평가 방법이 서로 다른 것에 기인한다고 생각된다.

이 연구에서 비록 통계학적으로 유의하지는 않았지만 ProTaper Universal Retreatment File이 재치료 후 가장 적은 양의 충전 물질은 남기는 경향이 발견되었다. 이는 ProTaper Universal Retreatment File의 독특한 구조에서 기인하는 것으로 생각된다. D1, D2, D3는 각각 점진적인 taper와 길이를 갖는다. 이러한 구조로 인하여 재치료 동안, gutta-percha를 삭제할 뿐만 아니라 근관벽의 표층 상아질도 삭제할 수 있을 것이다. 또한 이 기구는 회전동안 삭제된 gutta-percha를 근관 입구 쪽으로 밀어내는 작용도 한다.[30]

이 연구를 진행하는 동안 기구 분리를 포함하는 시술 상의 오류는 발생하지 않았다. 이는 Mtwo retreatment file과 ProTaper Universal Retreatment file이 만곡된 근관의 재치료 시 안전하다는 것을 의미한다. 하지만 다른 연구에서 Protaper Universal Retreatment file의 분리와 만곡된 근관의 측방 천공을 보고하였다.[39] 일반적으로 NiTi 회전 기구는 주의 깊게 사용되어야 한다. 이 연구 동안 모든 기구는 최대 5회 이상 사용되지 않았으며, 자주 근관에서 빼내어 기구의 변형을 관찰하고, 기구 표면의 잔사를 제거하였다.

이전의 연구들에서 재치료 후 남아있는 충전 물질을 평가하기 위하여 다양한 방법들이 사용되어 왔으며, 여기에는 방사선 사진과 디지털 사진을 이용하는 방법,[14,21,35,36,39,40] 치아를 장축으로 절단하고 그 내부를 살펴보는 방법,[19,41-43] 치아를 투명화 하는 방법,[18,35]이 포함된다. 방사선 사진과 디지털 사진을 이용하는 방법은 3차원적인 시편을 2차원으로 밖에 평가할 수 없는 한계가 존재하며, 치아를 절단하거나 투명화하는 방법은 시편 제작 중 치아가 손상 될 수 있는 단점이 존재한다. 최근 micro CT scanner가 재치료의 효

과를 평가하기 위해 사용되었다.[22,44] 이 방법은 치아의 손상 없이 정확한 3차원적 평가를 제공한다.

재치료용 파일은 직경이 충분히 크지 않기 때문에 (D3 : size 20, R2 : size 25) 근관을 재형성하는 것이 필요하다. 이 연구에서는 ProTaper F3, Mtwo size 30, 0.05 taper, K-file size 30이 근관의 재형성을 위해 이용되었다. 한 연구[45]에 의하면 master size 보다 두 단계 큰 size 까지 확장하는 것이 잔존 sealer의 양을 더욱 줄여 줄 것이라고 하였다. 하지만 과도한 확장은 canal transportation의 위험을 증가시키고 치근 구조를 약화시킨다. 이러한 위험은 특히 만곡된 근관에서 더 심하다. 따라서 근관을 더 확장하는 것의 이점과 위험성을 주의 깊게 고려하여야 한다.

결 론

이 연구 결과에 기초하여, 만곡된 근관에서의 gutta-percha 제거 효율에 대하여 다음과 같은 결론을 얻었다.

1. 스테인리스스틸 수기구와 Protaper Universal Retreatment file, Mtwo retreatment file은 모두 근관 내 충전물을 완전히 제거하지 못하였다.
2. 재치료에 사용한 기구에 따른 근관 내 충전물의 잔존량의 차이는 발견되지 않았다.
3. Protaper Universal Retreatment file과 Mtwo retreatment file을 사용하였을 때 스테인리스 스틸 수기구를 사용하였을 때 보다 더 적은 재치료 시간이 소요되었다.

참 고 문 헌

1. Nair PN, Sjogren U, Figdor D, Sundqvist G. Persistent periapical radiolucencies of root-filled human teeth, failed endodontic treatments, and periapical scars. Oral Surg Oral Med Oral Pathol Oral Radiol Endod. 1999 May;87(5):617-27.
2. Nair PN, Sjogren U, Kahnberg KE, Krey G, Sundqvist G. Intraradicular bacteria and fungi in root-filled, asymptomatic human teeth with therapy-resistant periapical lesions: a long-term light and electron microscopic follow-up study. J Endod. 1990 Dec;16(12):580-8.
3. Sjogren U, Figdor D, Persson S, Sundqvist G. Influence of infection at the time of root filling on the outcome of endodontic treatment of teeth with apical periodontitis. Int Endod J. 1997 Sep;30(5): 297-306.
4. Molander A, Reit C, Dahlen G, Kvist T. Microbiological status of root-filled teeth with apical periodontitis. Int Endod J. 1998 Jan;31(1):1-7.
5. Siqueira JF, Jr. Aetiology of root canal treatment failure: why well-treated teeth can fail. Int Endod J. 2001 Jan;34(1):1-10.
6. Stabholz A, Friedman S. Endodontic retreatment-case selection and technique. Part 2. Treatment planning for retreatment. J Endod. 1988 Dec;14(12):607-14.
7. Kratchman SI. Obturation of the root canal system. Dent Clin North Am. 2004 Jan;48(1):203-15.
8. Whitworth J. Methods of filling root canals: principles and practices. Endod Topics 2005;12:2-24.
9. Ruddle CJ. Nonsurgical retreatment. In: Cohen S, Burns RC, eds. Pathways of the pulp (ed 8). St Louis, MO: CV Mosby; 2002:875–930.
10. Viducić D, Jukić S, Karlović Z, Bozić Z, Miletić I, Anić I. Removal of gutta-percha from root canals using an Nd:YAG laser. Int Endod J 2003;36:670-3.
11. Wilcox L, Krell K, Madison S, Rittmann B. Endodontic retreatment: evaluation of gutta-percha and sealer removal and canal reinstrumentation. J Endod. 1987 Sep;13(9):453-7.
12. Friedman S, Moshonov J, Trope M. Efficacy of removing glass ionomer cement, zinc oxide eugenol, and epoxy resin sealers from retreated root canals. Oral Surg Oral Med Oral Pathol. 1992 May;73(5): 609-12.
13. Moshonov J, Trope M, Friedman S. Retreatment efficacy 3 months after obturation using glass ionomer cement, zinc oxide-eugenol, and epoxy resin sealers. J Endod. 1994 Feb;20(2):90-2.
14. Masiero AV, Barletta FB. Effectiveness of different

techniques for removing gutta-percha during retreatment. Int Endod J. 2005 Jan;38(1):2-7.
15. Hassanloo A, Watson P, Finer Y, Friedman S. Retreatment efficacy of the Epiphany soft resin obturation system. Int Endod J. 2007 Aug;40(8): 633-43.
16. Wilcox L, Swift M. Endodontic retreatment in small and large curved canals. J Endod. 1991 Jul;17(7): 313-5.
17. Wilcox L, Van Surksum R. Endodontic retreatment in large and small straight canals. J Endod. 1991 Mar;17(3):119-21.
18. Tasdemir T, Er K, Yildirim T, Celik D. Efficacy of three rotary NiTi instruments in removing gutta-percha from root canals. Int Endod J. 2008 Mar;41(3):191-6.
19. de Oliveira DP, Barbizam JV, Trope M, Teixeira FB. Comparison between gutta-percha and resilon removal using two different techniques in endodontic retreatment. J Endod. 2006 Apr;32(4):362-4.
20. Somma F, Cammarota G, Plotino G, Grande NM, Pameijer CH. The effectiveness of manual and mechanical instrumentation for the retreatment of three different root canal filling materials. J Endod. 2008 Apr;34(4):466-9.
21. Gergi R, Sabbagh C. Effectiveness of two nickel-titanium rotary instruments and a hand file for removing guttapercha in severely curved root canals during retreatment: an ex vivo study. Int Endod J. 2007 Jul;40(7):532-7.
22. Hammad M, Qualtrough A, Silikas N. Three-dimensional evaluation of effectiveness of hand and rotary instrumentation for retreatment of canals filled with different materials. J Endod. 2008 Nov;34(11): 1370-3.
23. Imura N, Kato AS, Hata G, Uemura M, Toda T, Weine FA. A comparison of the relative efficacies of four hand and rotary instrumentation techniques during endodontics retreatment. Int Endod J. 2000 Jul;33(4):361-6.
24. Barrieshi-Nussair KM. Gutta-percha retreatment: effectiveness of nickel-titanium rotary instruments versus stainless steel hand files. J Endod. 2002 Jun;28(6):454-6.
25. Hülsmann M, Bluhm V. Efficacy, cleaning ability and safety of different rotary NiTi instruments in root canal retreatment. Int Endod J. 2004 Jul;37(7): 468-76.
26. Bramante CM, Betti LV. Efficacy of Quantec rotary instruments for gutta-percha removal. Int Endod J. 2000 Sep;33(5):463-7.
27. Betti LV, Bramante CM, Quantec SC. Rotary instruments versus hand files for guttapercha removal in root canal retreatment. Int Endod J. 2001 Oct;34(7):514-9.
28. Ferreira JJ, Rhodes JS, Pitt Ford TR. The efficacy of gutta-percha removal using ProFiles. Int Endod J. 2001 Jun;34(4):267-74.
29. Sae-Lim V, Rajamanickam I, Lim BK, Lee HL. Effectiveness of Profile .04 taper rotary instruments in endodontic retreatment. J Endod. 2000 Feb;26(2): 100-4.
30. Gu LS, Ling JQ, Wei X, Huang XY. Efficacy of ProTaper Universal rotary retreatment system for gutta-percha removal from root canals. Int Endod J. 2008 Apr;41(4):288-95.
31. Wilcox LR, Juhlin JJ. Endodontic retreatment of thermafil versus laterally condensed gutta-percha. J Endod. 1994 Mar;20(3):115-7.
32. Takahashi CM, Cunha RS, de Martin AS, Fontana CE, Silveira CF, da Silveira Bueno CE. In vitro evaluation of the effectiveness of ProTaper universal rotary retreatment system for gutta-percha removal with or without a solvent. J Endod. 2009 Nov;35 (11):1580-3.
33. Bechelli C, Zecchi Orlandini S, Colafranceschi M. Scanning electron microscope study on the efficacy of root canal wall debridement of hand versus Lightspeed instrumentation. Int Endod J. 1999 Nov;32(6):484-93.
34. Kosti E, Lambrianidis T, Economides N, Neofitou C. Ex vivo study of the efficacy of H-files and rotary Ni-Ti instruments to remove gutta-percha and four types of sealer. Int Endod J. 2006 Jan;39(1):48-54.
35. Schirrmeister JF, Wrbas KT, Schneider FH, Altenburger MJ, Hellwig E. Effectiveness of a hand

file and three nickel-titanium rotary instruments for removing gutta-percha in curved root canals during retreatment. Oral Surg Oral Med Oral Pathol Oral Radiol Endod. 2006 Apr;101(4):542-7.
36. de Carvalho Maciel AC, Zaccaro Scelza MF. Efficacy ofautomated versus hand instrumentation during root canal retreatment: an ex vivo study. Int Endod J. 2006 Oct;39(10):779-84.
37. Saad AY, Al-Hadlaq SM, Al-Katheeri NH. Efficacy of two rotary NiTi instruments in the removal of Gutta-Percha during root canal retreatment. J Endod. 2007 Jan;33(1):38-41.
38. Zmener O, Pameijer CH, Banegas G. Retreatment efficacy of hand versus automated instrumentation in ovalshaped root canals: an ex vivo study. Int Endod J. 2006 Jul;39(7):521-6.
39. Unal GC, Kaya BU, Taç AG, Keçeci AD. A comparison of the efficacy of conventional and new retreatment instruments to remove gutta-percha in curved canals: an ex vivo study.Int Endod J. 2009 Apr;42(4):344-50.
40. Cunha RS, De Martin AS, Barros PP, da Silva FM, de Castilho Jacinto R, da Silveira Bueno CE (2007) In vitro evaluation of the cleansing working time and analysis of the amount of gutta-percha or Resilon remnants in the root canal walls after instrumentation for endodontic retreatment. J Endod. 2007 Dec;33 (12):1426-8.
41. Ezzie E, Fleury A, Solomon E, Spears R, He J. Efficacy of retreatment techniques for a resin-based root canal obturation material. J Endod. 2006 Apr;32(4):341-4.
42. Giuliani V, Cocchetti R, Pagavino G. Efficacy of ProTaper universal retreatment files in removing filling materials during root canal retreatment. J Endod. 2008 Nov;34(11):1381-4.
43. So MV, Saran C, Magro ML, Vier-Pelisser FV, Munhoz M. Efficacy of ProTaper retreatment system in root canals filled with gutta-percha and two endodontic sealers. J Endod. 2008 Oct;34(10):1223-5.
44. Barletta FB, Rahde Nde M, Limongi O, Moura AA, Zanesco C, Mazocatto G (2007) In vitro comparative analysis of 2 mechanical techniques for removing gutta-percha during retreatment. J Can Dent Assoc. 2007 Feb;73(1):65
45. Roggendorf MJ, Legner M, Ebert J, Fillery E, Frankenberger R, Friedman S. Micro-CT evaluation of residual material in canals filled with Activ GP or GuttaFlow following removal with NiTi instruments. Int Endod J. 2010 Mar;43(3):200-9.

A Comparison of the Effectiveness of Stainless-Steel Hand Instrument and Rotary NiTi Retreatment Instrument to Remove Gutta-Percha in Curved Root Canals

Dong-Goo Nam, Min-Jeong Kim, Hye-Jin Cho, Kwang-Won Lee, Mi-Kyung Yu

Dept. of Conservative Dentistry, Chonbuk National University

The main objective of nonsurgical retreatment is to disinfect the root canal space for periradicular healing. Thus, efficient removal of the filling material from the root canal system is essential to ensure a favorable outcome. Traditionally, the removal of root canal filling material was performed by stainless steel hand instrument and this procedure is time and effort-consuming. Recently, rotary NiTi retreatment instruments are developed to effective removal of root canal filling material. The aim of this study was to evaluate the effectiveness of stainless-steel hand instrument and rotary NiTi retreatment instrument when removing gutta-percha in curved root canals. For the remaining materials, there were no significant differences between groups. But the rotary NiTi system proved to be faster than hand instruments in removing root filling materials.

Key words: stainless steel hand instrument, root canal retreatment, Mtwo retreatment, ProTaper Univeral Retreatment

Correspondence to : Prof. Mi-Kyung Yu
Department of Conservative Dentistry, Chonbuk National University
664-14 Dukjin-Dong, Dukjin-gu, Jeonju, 561-756, Korea
Fax: +82-063-250-2129, E-mail: mkyou102@chonbuk.ac.kr
Received: January 15, 2011, Last Revision: February 16, 2011, Accepted: March 25, 2011