Class II 부정교합환자의 Trainer for Kids(T4K)를 이용한 조기치료 : 증례보고

원광대학교 치과대학 소아치과학교실 및 생체재료 · 매식연구소[1], 연세대학교 예방치과[2],
청주대학교 치위생학과[3], 원광대학교 치과대학 치과보철학교실[4]

안소연[1] · 김아현[2] · 심연수[3] · 김민정[4]

T4K는 혼합치열기의 2급 부정교합 환자에게 사용되는 기능성, 가철성 교정장치이다. 기능성 교정장치의 경우 치열과 악골의 성장에 영향을 주는 구강안면부의 근육의 부조화를 개선시키는 역할을 한다.

T4K에 포함된 lip bumper는 과도한 하순의 힘을 차단하여 주고, 하순 내측 전정을 자극하는 요소가 포함되어 있다. 부적절한 혀의 위치를 교정할 수 있는 요소는 환자들이 장치를 장착하는 동안 부가적인 혀 운동을 할 필요성을 감소시킨다. 2급 부정교합 환자의 경우 하악 열성장을 동반하는 경우가 대부분을 차지한다. 이 장치는 상악 치아를 고정원으로 하여, 하악을 전방으로 성장할 수 있도록 자극하여 부족한 하악 성장을 촉진하는 역할을 하고 있다. 이와 함께 부가적으로 Labial bow와 같은 역할을 하는 요소는 상악 치열의 개선에 도움을 준다.

T4K는 기성품으로 작은 부피와 부드러운 질감으로 어린 환자들의 장착 동의율을 높이는 데 장점을 가진다.

원광대학교 치과대학 산본치과병원 소아치과에 내원한 혼합치열기의 2급 부정교합 환자에서 만족스러운 결과를 얻었기에 이를 보고하는 바이다.

요약

1. T4K를 혼합치열기의 2급 부정교합 환자에게 사용하여 안모의 개선을 얻었다.
2. 과도한 수직, 수평 피개교합이 개선되었다.
3. 하악 열성장 환자에서 T4K를 장착하여 하악 성장을 촉진하는 결과를 얻었다.
4. 구호흡 등과 같은 구강악습관의 개선을 얻었다.

주요어: T4K, 2급 부정교합, 구강악습관 (**구강회복응용과학지** 2013:29(1):103~110)

서 론

부정교합은 일반적인 다른 질환과 다르게 특정한 원인에 의해 발생 되거나 진행된 병변이 아니라 정상 성장과 발육 중에 정상범위에서 벗어난 형태적, 기능적 변이이다.[1] 따라서 대부분의 부정 교합은 성장과 발육에 영향을 미치는 여러 인자들의 복잡한 상호 작용에 의한 결과이고 이것을 특정적인 변인 인자로 말하기는 어렵다. 또한 어떤 원인이 직접적, 일차적 또는 원인적 요소인지 아니면 단순히 공존하는 요소인지 또는 관련성만을 갖는 전혀 다른 요소인지를 판별하

교신저자: **김민정**
원광대학교 치과대학 치과보철학교실,
경기도 군포시 산본동 1142 원광대학교 산본치과병원 보철과, 435-040, 대한민국.
Fax: +82-31-390-2554, E-mail: simple96@naver.com
원고접수일: 2013년 1월 23일, 원고수정일: 2013년 3월 4일, 원고채택일: 2013년 3월 25일

기도 힘들다.

부정교합의 모든 원인을 밝혀내는 것은 어려운 일이나, 연조직의 비정상적 기능이 영향을 준다는 것은 어느정도 인식되어 왔다.[2] Bresolin 등[3]은 구호흡을 가진 어린이는 정상적인 호흡 양상을 지닌 어린이보다 좀 더 좁은 상악골과 장안모를 가지며 하악골이 후퇴된 양상을 나타낸다고 하였고, Peng 등[4]은 혀와 관련된 습관을 가진 경우 치열의 정상 성장을 방해하고 결과적으로 심각한 부정교합을 야기할 수 있다고 보고 하였다. 따라서 교정 치료는 이러한 근기능적 문제의 진단과 치료를 포함해야 한다.

한편 혼합치열기에 비정상적인 입술과 혀의 기능으로 발생하는 문제를 조절하기 위한 많은 노력이 있었다.[5-11] 보통 근기능적 문제를 해결하기 위해서 근기능 장치를 이용하는데 이 장치의 목적은 비정상인 기능을 제거하고 근육의 균형을 재정립하고 상악 전치부의 전돌을 제거하거나 교정하는데 있다.[12] 그러나 근기능 장치의 골격적, 치열에 대한 효과는 여전히 논쟁의 대상이 되고 있다.[13] 이러한 전통적인 근기능장치의 단점을 보완한 장치로 Trainer for Kids(T4K™, Myofunctional Research Co, Austrailia)가 소개되었으며, 이는 근기능 치료와 하악의 재위치 효과가 있는 사용이 쉬운 기성 기능성 장치이다(Fig. 1).[14] 이것은 얼굴근, 교근, 혀의 근육을 자극하여 하악을 전방으로 움직이게 하고, 수평성장을 자극한다.[15, 16]

본 연구에서는 2급 부정교합 환자에서 T4K 장치를 이용하여 비교적 짧은 기간 동안 골격적, 치아적 개선을 얻어 성공적인 치료결과를 보인 증례를 보고하고자 한다.

증례 보고

1. 증례1

첫 번째 증례는 본원 소아치과에 내원한 9세 여자 환자로 하악 전치부 크라우딩과 상악 전치부의 돌출을 주소로 내원하였다. 임상적으로 양측성 2급 대구치 관계를 갖고 있었으며, 5mm 수평피개교합과 4mm의 수직피개교합으로 평균보다 높은 수치를 보였다(Fig. 2). 임상검사에서 턱, 뺨, 입술 근육의 과활성이 관찰되었다. 혼합치열을 분석해 본 결과 영구 소구치와 견치의 공간이 충분한 것으로 판단되었다(Fig. 3). Downs, McNamara, Jarabak 분석을 혼용하여 골격적인 분석을 시행하였으며 종합적으로 분석해보았을 때 2급 1류 부정교합이라는 결론을 얻었다.

치료계획은 장치 착용을 통해 구강안면부의 근육 활성도의 조화를 도모하고, 하악 위치의 전방이동, 치축의 경사와 치아 배열의 개선을 얻는 것으로 하였다. 본원에서는 T4K 착용의 주된 목



Fig. 1. Trainer for Kids(T4K™).

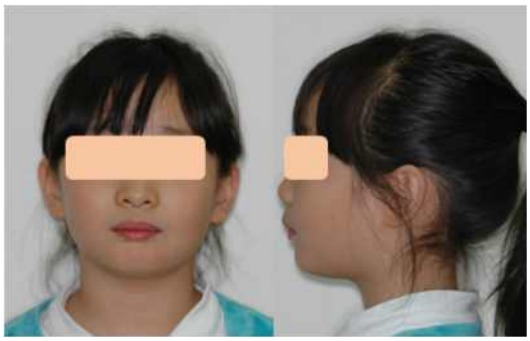

Fig. 2. Initial facial photos.

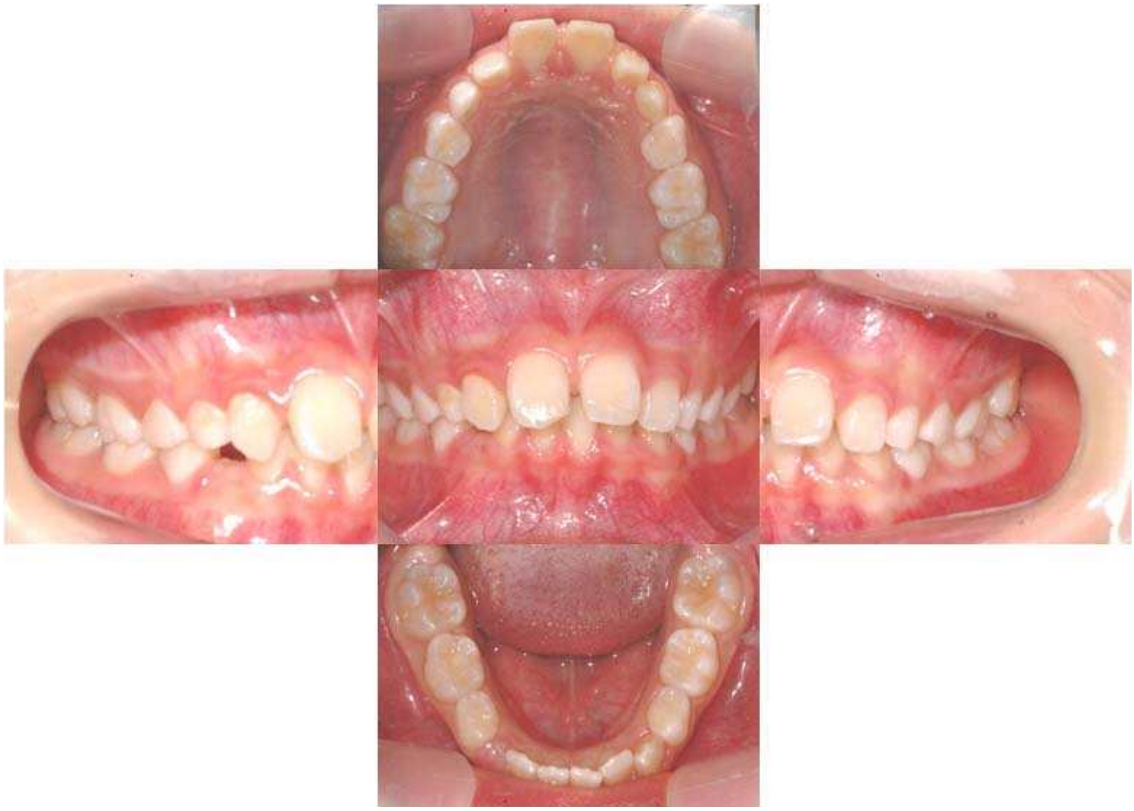

Fig. 3. Initial intra-oral photos.

적은 구강안면부 근육 활성도의 조화이고, 부가적으로 치아 배열을 어느 정도 얻는 것이기 때문에 추후에 치아 배열을 위한 2차 교정이 필요할 수 있음을 술자와 환자, 그리고 환자 보호자가 모두 이해한 후에 치료를 진행하였다. 첫 단계에서는 T4K를 낮 동안 최소 1~2시간, 밤 10시간 동안 장착하도록 하였다. 보호자에게 치료계획에 대한 설명과 서면 동의를 받은 뒤 첫 번째 단계를 계측, 분석 하여 두 번째 단계의 시행 여부를 결정하도록 하였다. 첫단계 치료의 결과를 분석하기 위하여 치료 시작 1년 후 두부 방사선 사진을 찍었다. T4K의 치료 전후 결과를 비교 분석하였다.

치료 시작 1년 후 상하악 전치부 치아의 배열 상태가 양호해지고, 수평피개교합 3mm, 수직피개교합 2.5mm로 감소한 것을 확인 할 수 있었다. 구치부 관계도 1급 대구치 관계로 개선되었다. 두부 방사선 사진을 이용한 치료 전후 결과는 SNB가 76.41°에서 77.84°로 증가, 상악중절치에서 A-pog까지의 거리가 5.52mm에서 8.33mm으로 증가, ANB가 5.15°에서 4.66°로 감소한 것을 확인 할 수 있었다(Fig. 4, 5, Table 1).

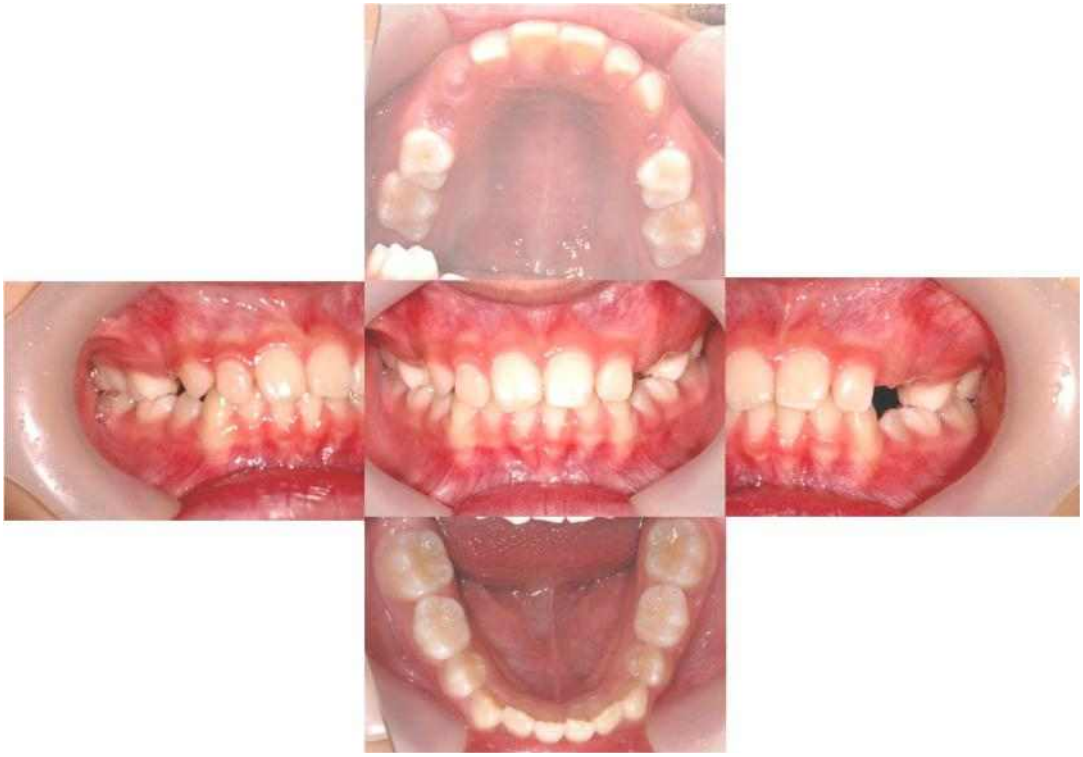

Fig. 4. Intra-oral photos after T4K treatment.

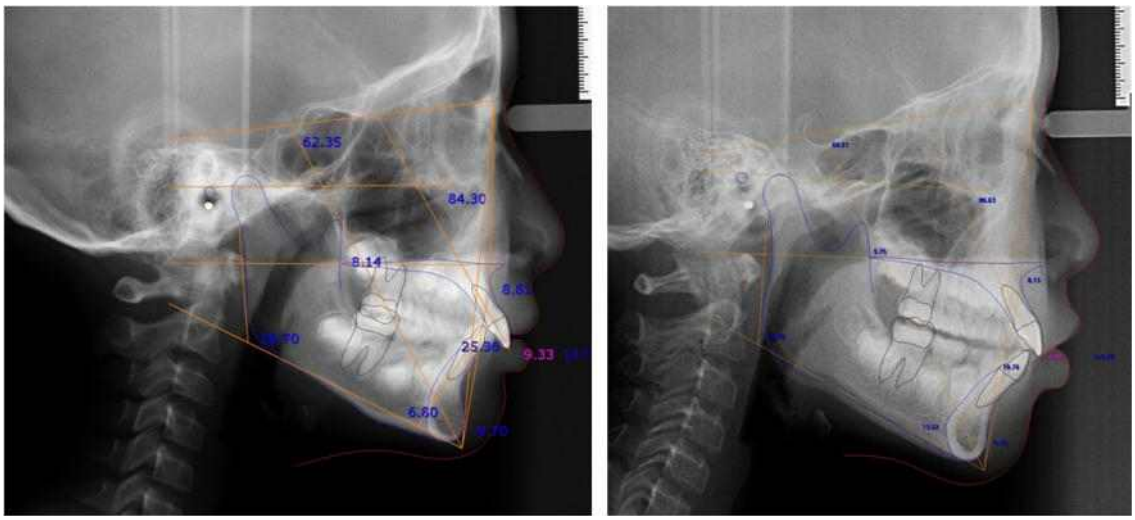

a b

Fig. 5. Cephalometric views. a, before treatment. b, after treatment.

Table Ⅰ. comparison of treatment result

	Before treatment	After treatment
SNA(°)	81.89	81.57
SNB(°)	76.41	77.84
ANB(°)	5.15	4.66
U1 to A-pog(mm)	4.07	7.72
L1-Mandibular plane(°)	6.80	6.31
Interincisal angle(°)	114.8	126.4
Overjet(mm)	5	3
Overbite(mm)	4	2.5

Table Ⅱ. comparison of treatment result

	Before Treatment	After treatment
SNA(°)	77.41	80.07
SNB(°)	71.53	74.73
ANB(°)	4.24	3.07
U1 to A-pog(mm)	2.22	8.00
L1-Mandibular plane(°)	6.80	6.31
Interincisal angle(°)	99.27	113.37
Overjet(mm)	7	2
Overbite(mm)	4	2

2. 증례 2

두 번째 증례는 상악 중절치의 순측 경사를 주소로 내원한 9세 여아 환자이다. 임상적으로 양측성 2급 대구치 관계를 보였으며 7mm, 4mm의 깊은 수평, 수직피개교합을 보였다(Fig. 6, 7). 골격적으로 Down, McNamara, Jarabak 분석을 통하여 2급 1류 부정교합이라는 결론을 얻었다.

치료계획은 T4K를 이용하여 과개교합을 해소한 후 영구치열로 교환 후 재평가하기로 하였다. T4K는 낮 1~2시간, 밤 10시간 동안 장착하도록 하였다. 보호자에게 치료계획에 대한 설명과 서면 동의를 받은 뒤 관측, 분석하였다. 치료의 결과를 분석하기 위하여 치료 시작 6개월 후 두부 방사선 사진을 찍어 치료 전후 결과를 비교하였다.



Fig. 6. Initial facial photos.

치료 시작 6개월 후 수평피개교합이 7mm에서 2mm로, 수직피개교합 4mm에서 2mm로 감소한 것을 확인 할 수 있었다. 두부 방사선 사진을 이용한 치료 전후 결과는 SNB가 71.53°에서 74.73°으로 증가하였고, 상악중절치에서 A-pog까지의 거리가 5.52mm에서 8.33mm으로 증가, ANB가 4.24°에서 3.07°로 감소한 것을 확인 할 수 있었다(Fig. 8, 9, Table 2).

고 찰

T4K는 2급 부정교합을 유발하는 치아와 골격에 가해지는 구강 주위 근육을 차단하며 훈련시키는 근기능 장치이고 이와 동시에 장치에 포함된 여러 요소들로 인한 치아 배열을 추가적으로 얻을 수 있는 장치이다.[13] 일반적인 가철식 교정장치에 포함된 Labial bow의 효과와 마찬가지로 상악 전치부의 crowding을 해소하고, 상악 전치



Fig. 7. Initial intra-oral photos.



Fig. 8. Intra-oral photos after treatment.

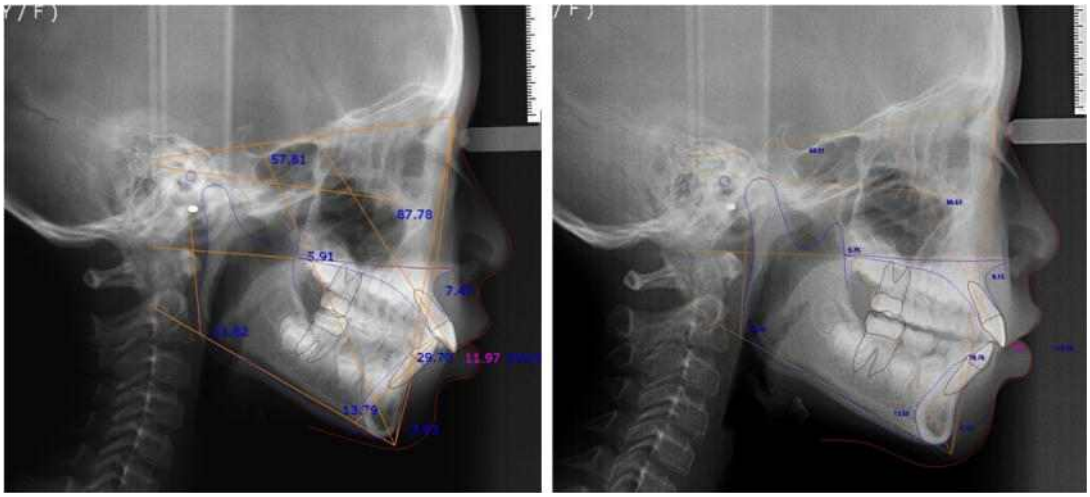

a b

Fig. 9. Cephalometric views. a, before treatment. b, after treatment.

부의 치축각을 변화시켜 치아 배열을 도모하게 되고, Lip bumper와 장치에 포함된 하악 순측 전정 자극 요소는 해당 근육을 자극하고 차단하여 하악 치열에 부정적인 영향을 막고 하악 성장을 자극하는 역할을 한다.[17-19]

상악 치아가 순측 경사를 보이고, 하악이 후퇴된 형태의 2급 부정교합의 경우 T4K를 장착함으로써 상악 전치부를 고정원으로 하여 하악의 자세를 전방으로 이동시키고, 과도하게 순측 경사된 상악 전치부의 치축각도가 구개측으로 개선되는 효과를 얻게 된다.[15]

일반적으로 혼합치열기의 2급 부정교합에 사용되는 Activator, Bionator, FR-2 장치의 경우 그것이 가지고 있는 큰 부피에 의해서 환아의 협조도가 낮은 경우가 많고, 혀의 위치와 구호흡 등을 교정하기 위해서 추가적인 근기능에 대한 교육이 필요하다.[20-22] 하지만 이번 증례에 사용한 T4K의 경우 앞에 나열한 장치에 비해 부피가 작고 질감이 부드러워 환아의 구강 내에 위치시켰을 때 거부감이 적을 뿐 아니라, 혀의 위치를 교육시킬 수 있는 요소가 포함되어 있어서 추가적인 훈련이 불필요한 장점을 가진다.

이 장치의 주된 목적은 구강 주위 근육의 훈련과 조화를 도모하는데 있다. 구호흡 등의 습관을 가지고 있는 2급 부정교합 환자의 경우 성인이 되어 고정성 장치를 이용해 교정을 완료하여도 잔존된 구강악습관에 의해서 재발의 가능성이 높다. 혼합치열기에 근기능장치를 장착하는 경우 성장기의 이른 시기에 근육의 훈련을 시작하기 때문에 좀 더 효율적으로 교육이 이루어질 수 있어 추가적으로 고정성 장치를 이용하여 치아 배열을 얻는 경우에 교정치료가 끝난 후 재발의 가능성을 낮출 수 있다는 장점을 가진다.[2, 23, 24]

증례의 두부규격방사선 계측 분석을 통하여 상하악 치축각도의 개선, 상하악골 관계의 개선 등을 볼 수 있었다. 각각의 치료 기간 동안 SNB 각이 증가하고 ANB가 감소한 것을 확인 할 수 있다. 이것은 하악이 전방으로 성장한 결과이다. 기전은 상악 전치부를 고정원으로 하여 하악의 자세를 전방으로 이동시키는 것이다. 이러한 결과는 2급 1류 부정교합환자에게 T4K 치료를 시행하여 SNB각이 향상되고 하악의 자세가 변화

된다고 보고한 결과와 일치한다.[15] 하지만 처음 장치를 장착할 때 기대하였던 하악골의 전방성장에 관해서는 수치의 개선이 뚜렷하지 않고 개선된 수치가 장치 착용 효과에 의한 것인지 명확하지 않아 이에 관련한 추가적인 연구가 필요할 것으로 생각된다.

결 론

본 연구는 원광대학교 치과대학 산본 치과병원에 내원한 2명의 혼합치열기의 환아를 대상으로 T4K를 적용한 증례를 제시함으로써 혼합치열기의 2급 1류 부정교합 환자치료가 성공할 수 있다는 것을 보여주기에 이를 보고하는 바이다.

1. U1 to A-pog(mm) 수치의 개선을 보여, 과도하게 순측 경사된 상악 중절치의 경사도가 줄어들어서 치열의 조화와 안모의 개선에 영향을 미쳤다.
2. Class Ⅱ 제 1대구치 교합관계가 Class Ⅰ 관계로 변화하였다.
3. 과도한 수평, 수직 피개교합의 개선을 얻었다.
4. Interincisal angle 값의 개선을 보여서 상악과 하악 치열관계의 조화를 이루었다

연구비 지원 및 사의

이 논문은 2011학년도 원광대학교의 교비지원에 의해서 수행됨

참 고 문 헌

1. Foster, TD. A textbook of orthodontics. - 3rd ed. Blackwell. 1990;24-43.
2. Bakke M, Moller E. Occlusion, malocclusion and craniomandibular function. In: Current controversies in orthodontics. Melsen B (Ed). Chicago; Quintessence. 1991;77-102.
3. Bresolin D, Shapiro PA, Shapiro GG, et al : Mouth brething in allergic children:Its relationship to dentofacial develoment. Am J Orthod Dentofac Orthop. 1983;83:334-340.
4. Peng CL, Chou HH, Yosida N, et al : Comparison of tongue functions between mature an tongue thrust swallowing-an ultrasound investigation. Am J Orthod Dentofac Orthop. 2004;125:562-570.
5. Walpole Day AJ, Trotter PA, Norris N. A modified oral screen made of latex. Br Dent J. 1949;87:143-147.
6. J Kurer. Improved oral screen. Int Dent J. 1952;3: 225-226.
7. Taylor AT. The use of oral screens with fixed appliances. Int Dent J. 1952;3:232-234.
8. Massler M. The oral screen. J Dent Child. 1952;19:100-106.
9. Kraus F. Vestibular and oral screens. Trans Eur Orthod Soc. 1956;32:217-224.
10. Toepfer AK, Massler M, Brown WAB. Effectiveness of the oral screen in the treatment of upper incisor protrusions. Am J Orthod. 1959;45:759-767.
11. Townend BR. The mouth screen. Br Dent J. 1960;108:20-22.
12. Tallgren A, Christiansen R, Ash MM, Miller RL. Effects of a myofunctional appliance on orofacial muscle activity and structures. Angle Orthod. 1998;3:249-258.
13. Ramirez-Yañez GO, Faria P. Early treatment of a class Ⅱ, division 2 malocclusion with the trainer for kids(T4K): a case report. J Clin Peiatr Dent. 2008;32:325-330.
14. Quadrelli C, Gheorgiu M, Marcheti C, et al. Early myofunctional approach to skeletal classⅡ. Mondo Orthod. 2009;2:109-122.
15. Usumez S, Uysal T, Sari Z, et al. The effects of early preorthodontic trainer treatment on classⅡ, division 1 patients. Angle Orthod. 2004;74:605-609.
16. Ramirez-Yañez G, Sidlauskas A, Junior E, Fluter J. Dimensional changes in dental arches after treatment with a prefabricated functional appliance. J Clin Pediatr Dent. 2007;31:279-283.
17. Vargervik K. Morphologic evidence of muscle influence on dental arch width. Am J Orthod. 1979;76:21-28.
18. Harradine NW, Kirschen RH. Lip and mentalis

activity and its influence on incisor position-a quantitative electromyographic study. Br J Orthod. 1983;10:114-127.
19. Jung MH, Yang WS, Nahm DS. Effects of upper lip closing force on craniofacial structures. Am J Orthod Dentofac Orthop. 2003;123:58-63.
20. Toth LR, McNamara JA. Treatment effects produced by the twin-block appliance and the FR-2 appliance of Frankel compared with and untreated Class Ⅱ sample. Am J Orthod Dentofac Orthop. 1999;116: 507-609.
21. Barton S, Cook PA. Predicting functional appliance treatment outcome in Class Ⅱ malocclusions: A review. Am J Orthod Dentofac Orthop. 1997;112: 282-286.
22. Jacobs T, Sawaengkit P. National Institute of Dental and Craniofacial Research efficacy trials of bionator class Ⅱ treatment: a review. Angle Orthod. 2002;72: 571-575.
23. Graber T. The three M's: muscles, malformation and malocclusion. Am J Orthod Dentofac Orthop. 1963; 49:418-450.
24. 19. Ramirez-Yañez GO, Farrell C. Soft tissue dysfunction: A missing clue when treating malocclusions. Int J Jaw Func Orthop. 2005;1:483-494.

Early Treatment of a Class II Malocclusion with the Trainer for Kids (T4K): A Case Report

So-Youn An[1], Ah-Hyeon Kim[2], Youn-Soo Shim[3], Min-Jeong Kim[4]

[1]Pediatric dentistry and Institute of Biomaterials · Implant, College of Dentistry, Wonkwang University
[2]Department of Preventive Dentistry, Yonsei University
[3]Department of Dental Hygiene, Cheongju University
[4]Department of Prosthodontics, College of Dentistry, Wonkwang University

T4K™(Myofunctional Research Co, Australia) is one of the myofunctional appliance developed to be used in children of mixed dentition. Myofuncitonal appliance stimulate the facial, masticatory and tongue muscle and help to balance the muscular force.

Labial bow included in the device exerts strength in excessively labial inclineded upper jaw, Lip bumper blocks strength of the mouth to prevent abnormal strength exerted in lower jaw, Tongue tag secures proper position of tongue, and additional exercise is not required for child patients. For the more, simpler design and softer texture of device prmoted cooperation of patients during use.

This case report is to present the satisfactory results gained by using T4K™ on Class II patients.

Comment

1. T4K™ was applied in Class II malocclusion patients of mixed dentition with expected space insufficient to gain facial improvement.
2. Excessive overjet, overbite were improved.
3. Main effects are regarded to have been achieved by development of lingual slant of upper jaw, labial slant of lower jaw, and lower part of jawbone.
4. Bad habits, such as mouth breathing, can also be adjusted.

Key words: Bad oral habit, Class II malocclusion, T4K™

Correspondence to: Min-Jeong Kim, D.D.S.,M.S.D.,Ph.D.
Department of Prosthodontics, College of Dentistry, Won-kwang University
1142 San-bon Dong, Gun-po City, Kyung-gi Do 435-040, Korea
Fax: +82-31-390-2554, E-mail: simple96@naver.com
Received: January 23, 2013, Last Revision: March 4, 2013, Accepted: March 25, 2013