측두하악장애의 치료

연세대학교 치과대학 구강내과학교실

정다운 · 정아영 · 김성택

다른 근골격성 질환에서와 같이, 측두하악장애의 징후와 증상은 일시적이거나 자기 한정적(self-limiting)인 경우가 많다. 따라서 복잡한 교합 치료나 수술과 같은 비보존적, 비가역적 치료를 초기치료로 선택하는 것은 가급적 피해야 한다. 또한 자가요법, 행동 수정, 물리치료, 약물요법, 장치치료 등과 같은 보존적, 가역적 치료가 측두하악장애의 초기치료로 추천된다.

주요어: 교합안정장치, 교합치료, 물리치료, 약물치료, 자가요법, 측두하악장애

(**구강회복응용과학지** 2012:28(4):441~452)

자가 요법 (Self care)

자가 요법에는 하악 운동의 제한을 통한 저작계의 휴식, 구강 악습관의 환자 스스로의 인식 및 수정, 자가 물리치료 등이 있다.[1] (Fig. 1) 자가 물리치료는 온습포, 냉찜질, 근육 마사지, 운동요법 등이 포함된다. 온습포는 표층(1~5 mm)에 열을 전달하며 근육의 이완을 촉진시키고, 혈관을 확장시키는 효과가 있다. 냉찜질은 급성 통증에서 국소마취, 항염증 효과가 있다. 급성 외상/염증/감염이 있는 경우 열을 사용해서는 안 되며, 혈액순환이 나쁜 부위(당뇨 환자, 방사선 조사를 받은 조직)나 개방성 창상에는 냉찜질을 적용해서는 안 된다.

1. 관절과 근육의 안정

관절이나 근육에 통증이 있는 경우는 무엇보다도 먼저 안정을 취하게 하는 것이 원칙이다. 턱의 사용을 최소한으로 줄이고, 상태를 악화시킬 수 있는 일을 피하면서, 자연치유를 기다리는 것이다. 염좌의 경우 안정시키는 것만으로도 증상은 상당히 호전된다.

1) 부드러운 음식으로 식사를 한다.
2) 상하악 치아가 서로 닿지 않도록 한다(teeth apart 법).
3) 껌(Gum) 씹기를 피한다.

껌은 턱관절이나 근육을 혹사시켜 피로하게 하거나, 미세한 외상을 주어 통증을 일으킬 수 있다.

2. 입을 크게 벌리지 않도록 한다.

1) 하품을 조절한다.

하품을 할 때는, 근육이나 관절의 인대가 평소보다 늘어나므로, 조직이 손상을 받을 수 있다.

교신저자: **김성택**
연세대학교 치과대학 구강내과학교실
서울시 서대문구 연세로50, 120-752, 대한민국
Tel: +82-42-2228-3110, Fax: +82-42-393-5673, E-mail: k8756050@yuhs.ac
원고접수일: 2012년 10월 15일, 원고수정일: 2012년 11월 21일, 원고채택일: 2012년 12월 25일

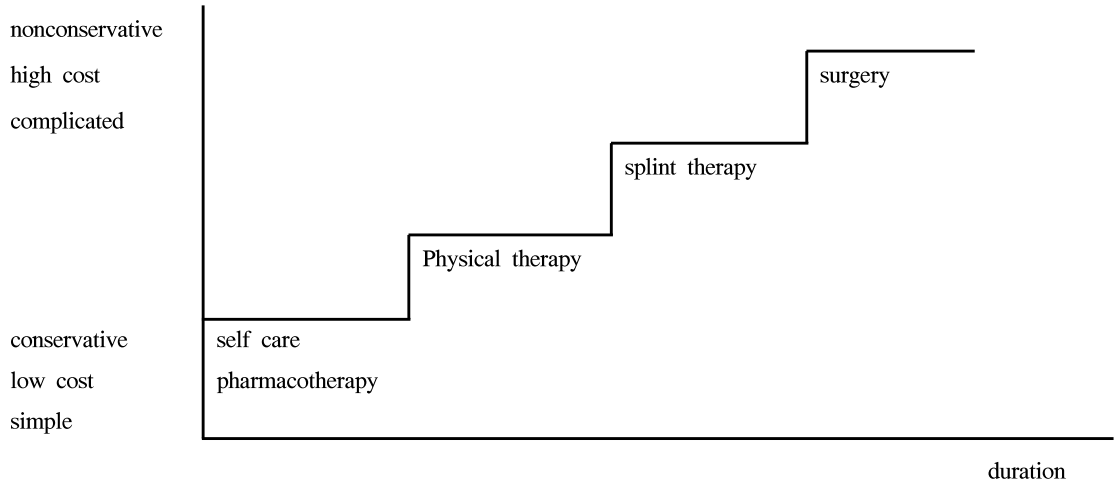

Fig. 1. The stage of treatment of Temporomandibular disorder

하품을 하지 않을 수는 없으므로, 입을 크게 벌리지 않고 하품을 할 수 있는 방법을 가르친다. 혀끝을 상악 구개부 전방에 붙이고 혀끝이 떨어지지 않게 하면서 하품을 하는 방법도 있다.

위의 방법은 습관성 탈구 환자에게 탈구를 피할 수 있는 방법으로 교육할 수도 있다.

2) 장시간의 치과치료는 피한다.

측두하악장애 환자의 치과치료는 증상이 완전히 소실될 때까지 연기하는 것이 바람직하다.

3. 냉습포

급성 통증에 대해서는 처음 48시간 내지 72시간은 냉습포를 사용하는 것이 좋다. 차갑게 하면 종창이나 통증을 줄일 수 있으므로, 염좌나 타박상, 혹사로 인한 급성 통증 등에 효과가 있다. 물을 종이컵에 채우고 얼려 놓으면 간편하게 사용할 수 있는데, 얼린 얼음팩을 수건에 싼 후 통증이 있는 부위에 대면 좋다.

4. 온습포

수성 콜로이드 계통의 찜질팩을 손쉽게 구입할 수 있다. 만일 구입할 수 없으면, 젖은 수건을 전자레인지에서 따뜻하게 데우든지, 뜨거운 샤워를 10분 정도 하는 것도 좋은 방법이다. 중요한 점은 집에서 매일 할 수 있도록, 환자에게 부담을 주지 않는 간편한 방법을 선택하는 일이다.

5. 마사지

긴장되어 있는 근육을 스스로 가볍게 마사지하는 것도 효과적이다. 온습포로 근육을 덥혀준 후에, 기분이 좋은 느낌이 들 정도의 가벼운 마사지를 해주면 근육의 이완에 효과가 있다.

6. 운동 요법

규칙적으로 걷거나, 수영을 하거나, 운동하는 것은 육체적으로도 정신적으로도 좋은 효과를

가져 온다. 운동은 정신적 스트레스를 줄여주어, 기분을 전환시키고, 근육이나 몸의 기관을 건강하게 유지시킨다.

1) 신전운동(Stretch)

저작근의 경우에는 신전시킬 목적으로 개구훈련을 한다.

목이나 등의 근수축(어깨통증)에는 머리를 앞뒤 좌우로 신전시킨다. 한손으로 머리를 거머쥐고, 근섬유의 주행을 고려하여 효과적으로 근섬유를 신전시키는 방향으로 신전시킨다.

동일한 자세를 계속해서 취하는 것을 피해야 하며, 가능한 한 15분 간격으로 일어서서 온몸을 펴주도록 한다. (Table 1.)

물리치료 (Physical therapy)

물리치료는 근골격 통증을 줄이는데 도움을 주고, 염증 완화, 근육활동의 증가유지 감소, 조직의 치유와 재생을 통해 정상 기능 재건을 도와준다. 대부분의 경우 물리치료는 다른 치료와 함께 부가적으로 이루어진다. 면허증을 지닌 숙련된 물리치료사를 통한 물리치료가 추천된다.[2]

만성 측두하악장애에 있어 치료의 최종 목적은 자가 관리 프로그램으로 환자가 독립적인 관리를 할 수 있게끔 하는 것이다. 자가 관리 프로그램은 자기관리와 운동 처방을 포함한다.

Table 1. Home care protocol

1. Don't open your mouth too wide.
   e.g.) yawning, bulky foods, singing, yelling, opening the mouth abruptly
2. Eat soft foods.
   e.g.) Avoid dried squid, gum, gal-bi, hard foods.
3. Avoid resting your chin on your hand or clenching.
   Pronounce "N" naturally, and keep your upper and lower teeth separated about 2-3mm.
4. Apply moist heat(hot pack + wet towel) on your jaw, neck and shoulders for about 10 minutes, 2 to 3 times each day.
   (But, if that increases your pain or causes swelling, stop immediately.)
5. 6X6X6 jaw muscle exercise
   ① Place your tongue tip on the back of your front teeth lightly.
   ② Open your mouth wide and hold for 6 seconds, imagining you are erecting your tongue softly.



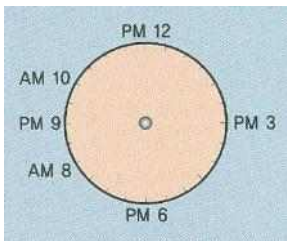

   ③ Repeat this motion 6 times(this is one set) and 6 sets each day.
6. Hinge exercise - only for TMJ osteoarthritis patients
   Open and close your mouth rapidly for 1 minute, avoiding tooth contact. Exercise 10 times a day.
7. Do not stop the medication arbitrarily. If you have any side effects, please contact us immediately.

1. 자세훈련 (Posture training)

자세연습의 목적은 저작근과 설근 뿐만 아니라 머리, 목, 어깨 근육의 비정상적인 활동을 방지하는 데 있다. 기립자세의 유지는 목과 어깨 근육의 활동 증가 방지와 하악의 돌출을 방지한다. 머리의 앞부분은 척추와 관련 있고, 특히 무게와 큰 관련이 있다. 기능 활동 기간을 제외하고(예; 저작, 연하 그리고 말하기) 치아는 분리되어 있고 휴식상태의 혀는 구강저에 놓여 있는, 하악의 안정된 상태를 유지해야 한다.

무작위대조실험(Randomized controlled trials)은 근육성 측두하악장애환자에서 측두하악장애와 목의 불편감에 자세훈련이 효과가 있다는 것을 보여줬다.[3] 비록 자세훈련이 물리치료법적 접근방법이지만, 그것과 측두하악장애와의 관계는 잘 이해되지 않았고 더 많은 연구가 필요하다.[4]

2. 가동술 (Mobilization)

가동술은 가동범위의 축소, 근육 경축 때문에 생긴 통증, 비정복성 관절원판 변위, 그리고 관절내 섬유 유착 등에 적응증이다. 몇몇 증례에서, 물리치료사에 의한 반복된 조작이 생리적으로 근육 길이의 휴식 또는 하악 움직임의 정상범위로의 관절 움직임 발달을 재건한 경우가 있다. 근육의 휴식과 통증의 감소는 가동술 효과의 증대를 위해 종종 필요하다. 그러므로 가동술시 혹은 시술전에 온열치료, 냉온치료, 초음파, 경피성신경자극(transcutaneous electrical nerve stimulation; TENS) 등이 가끔 시행될 수 있다. 급성 관절원판 변위는 하악 조작에 의해 효과적으로 감소시킬 수 있다. 게다가 부가적인 국소마취주사가 결과를 향상 시킬 수 있다.

가동술은 엄지손가락으로 구치부의 교합면을 단단히 잡고 시행한다. 비 이환측은 안전하게 감싸고, 단단하고 조절된 힘은 하악을 아래로, 앞으로, 안쪽 방향으로 움직이게 한다. 다른 기술은 환자에게 하악을 비 이환측으로 최대한 측방으로 움직여서 측방의 가장자리를 따라 입을 벌리게 한다. 관절조영술 연구는 가동술이 관절원판의 완전한 해부학적 정복을 시키진 않지만, 관절원판 가동범위를 증가시킨다고 보고하였다.[5] 가동화 이후에, 장치치료, 이완치료, 운동 요법과 같은 관절움직임의 유지 치료가 필요하다.

3. 물리적 인자 또는 요법 (Physical agents or modalities)

1) 전기요법(Electrotherapy)

전기요법 장치들은 근육과 관절들에 열적, 조직화학적, 생리적 변화를 일으킨다. 이런 장치들은 직류전기성자극(electrogalvanic stimulation; EGS)과 경피성신경자극(transcutaneous electrical nerve stimulation; TENS)을 포함한다. EGS는 다양한 주파수의 고전압, 저전류, 단상성 전류를 사용한다. 이 요법은 임상적으로 근육 재교육, 발통점 치료, 혈액순환 감소와 조직혈류량 증가뿐만 아니라 근육경련, 연조직 부종을 감소시키거나 제거하는데 사용된다. TENS는 다양한 주파수의 저전압, 저전류, 이상성 전류를 사용하여 통증성 질환의 감각 역자극(counterstimulation)을 위해 처음 고안되었다. EGS처럼 이 요법은 근육의 통증과 과활성을 감소시키고 근육을 재교육할 수 있다. 만약 유의한 운동 자극이 동시에 발생하면, 마취효과는 감소되고 급성 근육통은 악화될 것이다. 비록 TENS가 전통적으로 측두하악부와 경부 통증에 사용되었음이 기술되어 있지만, 하악장애의 치료에 있어 전기요법의 사용이 주로 임상 증거에 의해 뒷받침되며, 더 많은 연구가 필요하다.

2) 초음파(Ultrasound)

초음파가 조직을 통과해서 전달될 때, 변환기 윗부분의 고주파 진동이 5cm 깊이 까지 도달할 수 있는 열로 전환된다. 초음파는 관절내에서 심부 열을 발생하며, 관절낭외의 연조직을 신장시킴으로써 관절 경축을 치료하며, 만성 통증, 근육경축, 건염을 감소시키고 윤활낭염의 칼슘 침

착물의 흡수를 촉진시킨다. 근골격장애에 대한 초음파의 효능에 관한 체계적인 연구에서 18개의 위약대조실험 중 조직 2개만이 통계학적으로, 임상적으로 의미 있는 초음파의 효과를 보여줬다. 그러나 측두하악장애에 관한 4개의 실험들은 질적 표준에 도달하지 못했고, 초음파는 의미 있는 효과가 없는 것으로 나타났다.[6]

3) 이온삼투요법(Iontophoresis)

이온삼투요법은 조직 장벽을 넘어 약물 이온들의 운반을 증가시키는 방법이다. 약한 전류는 약물이온들, 주로 코르티코스테로이드를, 피부를 통과하여 약물이 작용하는 더 깊은 조직까지 운반한다. 그러나, 최근의 연구들은 이 요법의 통증완화 효능에 대해 이의를 제기한다.

4) 냉각제분사(Vapocoolant spray)

분사신장요법(Spray and stretch)은 근육통과 근긴장을 감소시키고 발통점을 불활성화 시키는 것으로 생각된다. 하지만, 이런 치료의 효능을 보여주는 무작위대조실험은 없었다.

5) 마취/발통점 주사(Trigger-point injections)

근막발통점으로의 국소마취주사는 단독으로, 혹은 근육 신장 또는 운동과 결합하여 근막통증의 치료에서 유용한 것으로 보인다. 비록 마취제가 통증감소에 유용하지만, 주사바늘에 의한 발통점의 기계적 파괴도 치료 효과를 나타내는 것으로 보인다.[7,8]

발통점 주사는 약물치료나 물리치료, 많은 경우 행동 수정과 같은 다른 요법들과 함께 보조적으로 사용되어야 한다. 주사는 보통 처음에는 1주일 간격으로 연속으로 3~5번을 맞게 된다. 효과를 보고 중지하거나 더 긴 간격으로 투약하게 된다. 프로카인(procaine) (에피네프린 없는 1~2%, 멸균된 생리식염수로 희석된 0.5%)은 근독성이 낮기 때문에 발통점 주사에 추천된다.[9] 부피바카인(bupivacaine)처럼 오래 지속되는 마취약은 근독성의 위험을 증가시키므로 근육주사에 사용되어서는 안 된다.

6) 침술(Acupuncture)

비록 정확한 기전은 알려지지 않았지만, 침술은 만성 근골격 통증의 치료에 사용되어 왔으며 측두하악장애에 적용한 연구에서도 그 효과가 있는 것으로 나타났다. 통증을 감소시키고 관절기능을 증가시키는 초기효과에 있어 좀 더 전통적인 측두하악장애 치료법과 비교할만하다. 침술을 명확히 추천하기 전에 보조치료법으로써 침술을 평가하는 정밀한 임상실험이 필요하다.

7) 레이저 치료(Laser treatment)

측두하악장애의 치료에 있어서 저수준 레이저 치료는 근래에 발전해왔다. 저수준 레이저는 직접 조사되어 열 반응을 일으키지 않고 생자극성 마취 효과를 보인다. 레이저 치료는 여러 근골격 통증 증후군에서 연구되어 왔으나 표본수가 작기 때문에 측두하악장애 치료에 있어서 저수준 레이저 치료의 유용성을 입증하려면 더 많은 연구가 필요하다.

행동 수정, 심리치료 그리고 상담(Behavioral Modification, Psychiatry and Counselling)

측두하악장애 환자는 치과의사가 도울 수 없는 복잡한 성격의 우울증에 시달릴 수 있다. 의사가 환자의 심한 감정적 불안상태에 직면했을 때 먼저 정신과 전문의에게 의뢰하여야 한다. 정신과에 의뢰하는 이유를 분명히 적고 특별히 치과치료를 받을 수 있는지에 대해 확실히 물어보아야 한다. 측두하악장애 환자 대부분은 스트레스를 받고 있지만 심리치료를 필요로 하지 않고 바라지도 않는다. 그러나 이런 환자들은 상담이 필요하다. 그들의 증상이 심각한 질병이 아니라는 것과 치료 없이 스스로도 회복될 수 있다는 것을 그들에게 설명해주는 것이 중요하다. 흔히 그들의 스트레스 문제는 가족생활, 경제문제 그

리고 조절하기 어려운 건강문제들과 관련되어 있으며 그들은 변화될 수 없는 그들의 스트레스를 가지고 살아가는 법을 배워야 한다.

상담은 실제적인 치료이며 단순한 위약이 아니다. 근육긴장은 환자가 그의 증상에 있어서 긴장의 중요성을 인식할 때 환자 자신에 의해 감소될 수 있다. 상담은 그것만의 치료로는 불충분하지만 환자와 의사와의 관계개선을 이루어서 모든 치료의 성공에 있어서 필수적이다.

바이오피드백, 최면 그리고 명상 (Biofeedback, Hypnosis and Meditation)

바이오피드백은 근육활동의 제한을 습득하는 것이다. 들고 다닐 수 있는 바이오피드백 기구는 집에서 사용할 수 있고 밤에 이를 가는 것을 저지할 수 있다. 다른 치료방법은 예민한 근전도 기구를 가지고 20~30분 정도 근육긴장을 훈련하는 것이다. 이는 측두하악장애에서 초기치료로 사용할 때 확실히 유익하나 통증감소를 위한 다른 방법과 비교해볼 때 비실질적인 것처럼 보인다. 심한 우울증을 가진 환자에게 사용하는 것도 부적합하다.

최면은 초월적 명상과 함께 기능장애를 가진 통증환자에게 추천할만하다. 이 치료에 대해 전혀 정리된 연구가 없으며 그런 치료를 수행할 만한 자격 있는 치과의사들이 있는지 의문스럽다.

약물요법 (Pharmacotherapy)

약물요법은 자가치료를 하는데 유용한 보조요법이 될 수 있다. 진통제, 근육이완제, 삼환계 항우울제 등이 측두하악관절장애의 통증에 효용성이 있다는 많은 자료가 있다.[10] 이런 약물의 유용함에도 불구하고, 약물 중독, 부작용, 이전 약들과의 상충 등과 같은 문제가 발생 할 수 있다. 그러므로 약물을 처방하기 전에는 내과적인 자문을 통해 순차적인 약물 조정과정을 거치는 것이 중요하다.

1. 진통제 (Analgesics)

급성 근육 또는 관절의 통증은 아스피린(aspirin), 비스테로이드 항염증제(non-steroidal anti-inflammatory drugs; NSAIDs), 아세트아미노펜(acetaminophen)의 단기간의 사용에도 잘 반응한다. 관절염 같은 염증성 상태는 아스피린(aspirin) 또는 비스테로이드 항염증제(NSAIDs) 같은 항염증제의 사용이 추천된다. 아세트아미노펜(acetaminophen)은 비스테로이드 항염증제(NSAIDs)에 대한 소화기적 부작용이 있을 시 사용하는 첫 번째 약이다. 그러나 이러한 약들의 만성적인 사용은 피해야 한다.

2. 근육 이완제 (Muscle relaxants)

벤조디아제핀(benzodiazepine) 또는 싸이클로벤자프린(cyclobenzaprine) 같은 근육 이완제가 근육이완, 불안, 수면을 개선시키는데 유용하게 사용될 수 있다. 근육 이완제는 취침전에 수면과 야간 습관을 개선시키기 위해 며칠에서 몇 주 동안만 처방되어야 한다. 깨어있는 동안 사용된다면 환자들에게 운전을 하거나 위험한 기구를 사용함에 있어 주의를 기울여야 함을 고지하여야 한다. 벤조디아제핀(benzodiazepine)의 장기간 사용은 약물 의존성을 야기할 수 있다.

3. 삼환계 항우울제 (Tricyclic antidepressants)

특히 무회복성 수면을 가진 만성통증 환자에서 삼환계 항우울제가 통증을 경감하는데 유용하게 사용될 수 있다. 이러한 약물은 근육이완제보다 만성 측두하악관절장애의 통증에 오랜 기간 동안 사용될 수 있다.

4. 코티코스테로이드 (Corticosteroid)

데포-메드롤(Depo-Medrol) 같은 구강용 코티코스테로이드(corticosteroid)의 6일간의 사용이 관

절염에 효과적이며, 비스테로이드 항염증제(NSAIDs)의 이어지는 사용으로 효과가 지속될 수 있다. 측두하악관절로의 코티코스레로이드(corticosteroid)의 직접적인 주입은 단기적으로는 효과적이지만 반복적인 주입은 피해야 한다.

장치치료 (Splint therapy)

대표적으로 교합안정장치(stabilization splint)와 전방위 교합장치(anterior repositioning splint)가 있다. 교합안정장치는 관절을 안정시키고 치아를 보호하며, 거상근을 이완시키며, 이갈이를 감소시킬 목적으로 사용한다. 급성 증상인 경우에는 하루 종일 장착하게 할 수 있지만, 구치부 개교합 등의 부작용이 있을 수 있으므로 가급적 밤에만 장착하는 것이 좋다. 수면 시 일어나는 간헐적인 비정복성 관절원판 변위를 예방하는데 전방위 교합장치의 야간사용은 효과적이다. 장치치료의 합병증으로는 치아우식증, 치은염, 구취, 발음 곤란, 교합 변화, 장치에 대한 심리적 의존 등이 있으며, 이 중 가장 심각한 합병증은 장기간에 걸쳐 장치를 항상 사용하는 경우 나타나는 교합변화이다. 따라서, 장치의 사용은 수면시간 정도로 한정하는 것이 바람직하다. (Fig. 2)

1. 스프린트의 종류 : 상악 vs 하악, CR(RCP) vs CO(ICP), 전악피개 vs 부분피개

상악장치(Michigan splint)는 견치유도를 부여하기 쉽고, 교합면이 넓어 비교적 광범위한 parafunction(bruxism)에 적합하지만 유지(retention)를 얻기가 어렵고 탈락이 쉽다. 반면 하악장치(UCLA splint)는 상악에 비해 크기가 작아 심미적이고, 이물감이 적으며, 하악치아의 설측 경사와 중력으로 유지를 얻기가 쉬워 술자가 장착하기 수월한 장점이 있다.(Fig. 3)

장치의 치료위(therapeutic position)에 관하여는 과거에는 중심위(Centric relation; CR)(하악후퇴위, retruded contact position; RCP)를 우선 고려하였으나 지난 수십년간 연구에서 중심위-중심교합위 변위(CR-CO discrepancy)가 일반적으로 0.5mm 미만으로 알려져 왔으며 중심위의 채득과 기공작업 시 오차로 인해 큰 의미를 두기 어렵다. 따라서 현재로서는 환자의 가장 편안한 습관성 교합(habitual bite), 일반적으로 교두감합위(intercuspal position; ICP)(중심교합위, centric occlusion; CO)에서 제작하는 추세이다.

2. 올바른 스프린트의 장착

우선 적어도 양측 소구치와 대구치는 모두 균일접촉(even contact) 되어야 하며, 견치유도건, 6전치에 의하건 전방유도를 가져야 한다. 장치 delivery 시간은 최대한 짧게 하여 환자로 하여금 너무 교합에 신경 쓰지 말도록 해야 하며, 1-2달 간격으로 정기적인 장치의 교합조정이 요구된다. 만일 교합의 변화가 발생할 경우 환자에게 장치를 끼지 말고 가급적 빨리 치과로 내원하도록 주의사항도 설명하여야 한다.

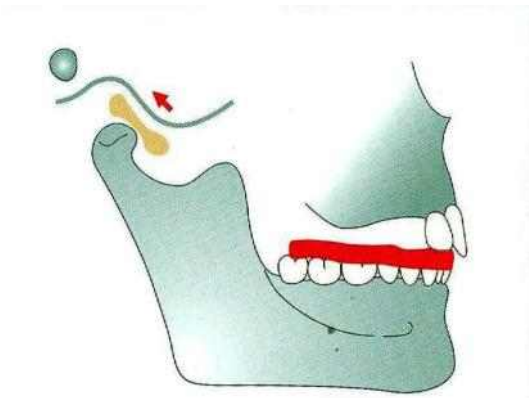

Fig. 2. Mimetic diagram that explains inducing stabilization of disc by wearing splint. Nevertheless, disc is not always reduced to original position.



Fig. 3. The advantage of lower appliance(UCLA splint). It is easy to get retention and manufacture because of the lingualized lower tooth axis.

교합치료 (Occlusal therapy)

교합에 관한 문제는 측두하악장애의 병리생리학과 교합부조화와 관련된 치료개념을 연구하는 것에 흥미가 있는 사람들에게는 수수께끼로 남아있다. 이런 다인성 문제들과 연관된 많은 변수들 때문에 어떤 중요한 인과관계를 확립하는 것은 어렵다. 악궁간/악궁내 치아의 안정성의 결여, 치아의 동요, 진탕음, 경우에 따라서 치아파절 또는 수복물, 치아의 민감성, 변화 또는 절충된 저작기능, 연하, 발음, 유해부하(adverse loading) 때문에 절충된 지지조직과 같은 많은 치과적 상태에서 교합치료를 하는 타당한 이유가 있다. 비록 교합과 관련된 치과 치료가 측두하악장애를 가진 환자에서 필요할 수도 있겠지만, 측두하악장애를 치료하기 위한 목적으로는 거의 필요하지 않다.

측두하악관절원판변위에서 원판-과두 관계를 바로 잡기 위한 전방위치 장치의 사용은 이단계 치료의 개념을 이끌어냈다. 이런 치료법은 특히 1970년대 말과 1980년대에 유행했다. 단계 I (phase I)은 전방위치장치의 사용과 다른 보조적 치료법을 포함하며, 단계 II (phase II)는 새로 얻어진 치료상의(therapeutic) 하악 위치에서 교합조정, 수복치과치료, 치아교정 또는 악교정 치료와 같은 명확하고 비가역적인 교합치료를 통한 치아의 재교합을 포함한다. 과학적인 논문이 단계 치료의 필요성을 지지하지 않는데, 왜냐하면 명확한 교합치료가 대부분의 측두하악장애의 치료에 필수적이지는 않기 때문이다.[11] 과학적인 지지가 부족함에도 불구하고, 측두하악장애의 교합 원인론의 개념은 많은 치과의사들에 의해서 고집되고 있다.

일차 교합치료는 신중히 사용되어야 한다. 왜냐하면 자연적인 교합형태의 다양성이 측두하악장애의 일반적인 원인이라는 명확한 증거가 없기 때문이다.[12] 특히 측두하악관절 이상을 포함하는 측두하악장애들은 치아교합에 영향을 미칠 수 있으므로, 부정교합은 측두하악장애의 원인이라기보다는 결과로 볼 수 있기 때문이다. 임상의사들은 측두하악관절 이상이 안정적이고 더 이상 변하지 않을 것임이 상당히 확실해질 때까지 결과로서 생긴 부정교합을 바로잡기 위해 교합치료를 시작해서는 안 된다. 안정적이라는 증거는 통증 증상과 교합관계, 측두하악관절 영상, 두부계측분석에 대한 장기적인 모니터링을 통해

얻을 수 있다. 명확한 교합치료를 시작하기 전에 재발 또는 악화의 위험성을 환자와 분명히 이야기해야만 한다.

임상의들은 가능하면 가장 덜 침습적인 방법으로 주의 깊게 시작할 것을 권고 받는다. 치료 전의 교두간 관계는 가능하면 보존되어야 한다. 전방유도가 다른 형태의 유도보다 야간의 이갈이와 연관된 측두하악장애 증상의 치료에 있어서 더 우월하다는 증거는 없고 전방유도가 모든 측두하악장애의 관절 상태에 최적의 관절하중을 제공하지는 않을 것이다. 그러므로 측두하악장애를 가진 환자에서 전방유도를 제공하기 위해 교합을 변경하는 것은 문제가 된다. 이상적인 치아 교합을 제공하기 위한 복잡한 교합치료가 일반적인 측두하악장애 치료법으로써 필요하다는 증거는 부족하다.[13]

1. 교합조정 (Occlusal adjustment)

교합조정은 한때는 측두하악장애에 유익한 것으로 고려됐었고, 교합간섭은 측두하악장애의 발생과 연관되어 있다고 생각됐었다. 그러나 어떤 교합간섭의 유형이 하악의 기능을 방해할 수 있는지, 측두하악장애의 발달에 원인으로서 작용하는지에 대해서는 어떤 합의나 증거가 없다.[14] 인위적인 교합간섭이 측두하악장애의 증상을 야기하지 않았으나, 교근의 활성은 감소시키는 것으로 드러났다. Cochrane Database of Systematic Reviews[15]와 여러 다른 무작위대조실험들의 연구에서 교합조정이 측두하악장애를 예방하거나 치료하는데 유용하다고 결론짓기에는 충분한 증거가 없음을 보여줬다. 하지만, 최근의 수복물과 관련된 교합간섭이 증상을 유발시킨 경우에는 교합조정이 하악의 안정성을 향상시키기 위한 치료 선택이 될 수도 있다.[16]

2. 수복치료 (Restorative therapy)

수복치과치료는 절대 측두하악장애의 일차치료선택이 되어서는 안 된다.[17] 일단 안정성과 증상의 소실이 이루어지면, 예전의 연구에서 제안되었던 것처럼 유해부하(adverse loading)의 감소와 교합력의 재분배가 도움이 될 것 같은 환자에게서 수복치료는 제안되어 왔다. 그러나, 교합조정과 같은 다른 비가역적인 교합치료와 함께하게 되면 측두하악장애에 대한 그들의 효능은 예측할 수 없다. 측두하악관절에 걸리는 부하에 대한 치아 교합의 영향력에 대해서는 더 많은 연구가 필요하다.

수술 (Surgery)

측두하악관절 수술은 특정 관절장애에는 효과적이다. 그러나 수술기술의 복잡성, 가능한 합병증, 행동, 심리사회적 기여 인자, 비수술적 접근의 이용가능성은 측두하악관절 수술이 오직 선택된 경우에서만 행해져야 함을 제안한다.

환자를 수술로써 치료하려는 결정은 관절내의 병리적 해부학적 장애의 정도, 상태의 회복 가능성, 적절한 비수술적치료의 결과, 문제점이 환자에게 일으킨 손상의 정도에 의존한다. 계류 증인 소송, 우울증 또는 조절이 안 되는 야간의 이갈이와 같은 복잡한 인자들을 가진 환자들은 수술의 예후가 좋지 않을 수 있다. 임상의들은 수술실패와 신경성 통증장애(예; 구심로 차단성 통증)를 포함한 합병증의 가능성에 대한 전반적인 이해와 올바른 인식을 갖고 있어야만 한다.

미국 구강악안면외과의사협회의 측두하악관절 수술에 관한 임상지침은 측두하악관절 수술이 오직 비수술적 치료가 효과가 없을 때에만 행해져야 하며, 증상이 없거나 증상이 최소인 경우에는 적응증이 아니라고 말한다. 게다가, 수술은 예방적인 이유로 행해져서는 안 된다. 수술의 적응증은 기능을 할 수 없는 중등도에서 심한 통증이나 기능장애를 포함한다. 수술치료는 관절세척(관절천자), 폐쇄수술법(관절경검사), 개방수술법(관절절개술/관절성형술)을 포함할 것이다.[18]

1. 관절천자 (Arthrocentesis)

관절천자는 단순한 관절내 관주(irrigation)또는 세척(lavage)을 포함한다. 이 방법은 비정복성 관절내장증처럼 관절내부에서 하악운동이 제한될 때 치료법으로써 관절가동술과 함께 사용될 때, 관절경검사만큼이나 효과적일 수 있다. 또한 급성 퇴행성 혹은 류마토이드 관절염 환자에서 완화 요법으로 사용될 수 있고 의학적 치료에 반응하지 않는 측두하악관절의 통증성 관절잡음이 있는 환자에서 통증을 경감하는데도 사용될 수 있다. 최근의 연구 논평은 다른 유형의 악관절내장증이 있는 환자들의 관절천자 결과를 평가한 19개의 연구를 확인하였다. 83%에서 성공적인 치료 결과를 밝혀냈으나, 대부분의 연구는 방법론적인 결함을 갖고 있다고 지적했다. 이 방법의 효능을 확증하기 전에, 더 많은 무작위대조실험이 필요하다.

2. 관절경검사 (Arthroscopy)

관절경검사는 조직의 직접적인 관찰과 표본추출을 가능하게 하며 통증성 관절과 지속적인비정복성관절원판으로 인한 이차적인 저작운동성 관절의 치료법으로써 전망이 밝다. 이전의 개방수술의 관절경검사 교정술은 술 후 통증과 관절낭내섬유증을 경감시키는 효과적인 방법임이 밝혀졌다. 현재는 관절경검사는 상관절강에 주로 행해지며 미세한 이물질 제거와 세척, 미세한 유착의 절단, 생검에 주로 행해진다. 관절경수술 후 증상의 감소는 원판 위치의 향상 때문이 아니다. 술 후 자기공명영상에서 대부분의 환자들이 지속적인 전방원판 변위를 가지나, 원판의 운동성은 증가된 것을 밝혀냈다. 최근의 메타 분석은 비수술치료에 반응하지 않는 비정복성 관절원판 변위의 치료법으로서 관절천자와 관절경검사의 효능을 보고하였다.[19]

3. 관절 절개술 (Athrotomy)

측두하악관절의 개방형 외과술의 적용(관절절개술)은 보통 골성 또는 섬유성 강직, 종양, 심한 만성 탈구, 지속적인 통증성 관절원판 내장, 그리고 심한 치료 불응성 골관절염에 보존적인 치료 양식으로 요구된다. 수술은 변위된 과두 파절, 과두의 무발생, 그리고 심한 통증성 관절염에 매우 드물게 치료법으로 선택된다. 수술은 염증성 관절 장애(활막염 또는 관절낭염), 과두용해증, 그리고 비통증성 퇴행성관절염에는 거의 사용되지 않는다. 일반적으로 관절절개술은 수술적 기준에 도달하고 관절경 수술법에 반응하지 않는 진행된 측두하악관절 질환을 가진 환자에게 적용된다.

개방형 관절 수술 과정은 관절원판성형(discoplasty), 관절원판 재위치, 재위치를 동반하거나 동반하지 않는 관절원판 절단술, 과두 절제술을 포함하는 관절성형술, 그리고 전체 관절 재형성/재위치를 포함한다. 관절원판성형과 주름형성을 포함하는 관절 원판 재위치는 관절 통증과 잡음을 감소시키고 개구량을 증가시키는 데에 80~90% 성공률을 가지는 것으로 보고된다.

재위치를 동반하지 않는 관절원판 절단술은 가장 오래된 역사를 가지며 장기간 성공(30년까지)이 가장 많이 보고되었다.[20] 관절원판절단술에서 피부 이식편의 사용은 재형성을 방해하지 않고 관절 잡음을 없애거나 예방하는데 도움이 된다.

과두절제술(과두하골절제술)과 관절융기 절단술은 드물게 시행된다. 이 과정들은 더 복잡한 질병이나 외상 상태에 적용되고, 두드러지는 교합변화를 포함하는 수술 후 합병증의 위험이 더 높다. 측두하악관절 내장증의 치료에서 변형된 과두 융기 절단술(하악지 수직 골절단술, intraoral vertical ramus osteotomy; IVRO)은 통증을 감소시키고 관절원판 위치를 바로 잡을 수 있다.[21] 좀 더 체계적인 연구가 필요하다.[22]

참 고 문 헌

1. De Leeuw R. Temporomandibular disorders. In: De Leeuw R (ed). Orofacial pain. 4th ed. Chicago: Quintessence; 2005:158.
2. De Leeuw R. Temporomandibular disorders. In: De Leeuw R (ed). Orofacial pain. 4th ed. Chicago: Quintessence; 2005:164.
3. Wright EF, Domenech MA, Fischer JR Jr. Usefulness of posture training for patients with temporomandibular disorders. J Am Dent Assoc 2000;131: 202-210.
4. Olivo S, Bravo J, Magee D, et al. The association between head and cervical posture and temporomandibular disorders: A systematic review. J Orofac Pain 2006;20:9-23.
5. Segami N, Murakami K, Iizuka T. Arthrographic evaluation of disc position Following mandibular manipulation technique for internal derangement with closed lock of the temporomandibular joint. J Craniomandib Disord Facial Oral Pain 1991;4: 99-108.
6. van der Windt DA, van der Heijden GJ. van den Berg SG, et al. Ultrasound therapy for musculoskeletal disorders: A systematic review. Pain 1999;81: 257-271.
7. Hong CZ. Lidocaine injection versus dry needling to myofasical trigger point. The importance of the local twitch response. Am J Phys Med Rehabil 1994;73: 256-263.
8. Scicchitano J, Rounsefell B, Plilowsky I. Baseline correlates of the response to the treatment of chronic localized myofascial pain syndrome by injection of local anesthetic. J Psychosom Res 1996;40:75-85.
9. Zink W, Graf BM. Local anesthetic myotoxicity. Reg Anesth Pain Med 2004;29:333-340.
10. Dionne RA. Pharmacologic treatments for temporomandibular disorders. Oral Surg Oral Med Oral Pathol Oral Radiol Endod 1997;83:134-142.
11-12. De Boever JA, Carlsson GE, Klineberg IJ. Need for occlusal therapy and prosthodontic treatment in the management of temporomandibular disorders. Part II. Tooth loss and prosthodontic treatment. J Oral Rehabil 2000;27:647-659.
13. Denbo JA. Malocclusion. Dent Clin North Am 1990;34:103-109.
14. De Boever JA, Carlsson GE, Klineberg IJ. Need for occlusal therapy and prosthodontic treatment in the management of temporomandibular disorders. Part I. Occlusal interferences and occlusal adjustment. J Oral Rehabil 2000;27:367-379.
15. Koh H, Robinson PG. Occlusal adjustment for treating and preventing temporomandibular joint disorders. Cochrane Database Syst Rev 2003;(1): CD003812.
16. De Leeuw R. Temporomandibular disorders. In: De Leeuw R (ed). Orofacial pain. 4th ed. Chicago: Quintessence; 2005:171.
17. De Boever JA, Carlsson GE, Klineberg IJ. Need for occlusal therapy and prosthodontic treatment in the management of temporomandibular disorders. Part II. Tooth loss and prosthodontic treatment. J Oral Rehabil 2000;27:647-659
18. De Leeuw R. Temporomandibular disorders. In: De Leeuw R (ed). Orofacial pain. 4th ed. Chicago: Quintessence; 2005:171-174.
19. Reston JT, Turkelson CM. Meta-analysis of surgical treatments for temporomandibular articular disorders. J Oral Maxillofac Surg 2003;61(1):3-10;discussion 10-12.
20. Takaku S, Sano T, Yoshida M. Long-term magnetic resonance imaging after temporomandibular joint discectomy without replacment. J Oral Maxillofac Surg 2000;58:739-745.
21. Hall HD. A technique to improve predictability of condylar position with modified condylotomy. Oral Surg Oral Med Oral Pathol Oral Radiol Endod 1999;88:127-128.
22. De Leeuw R. Temporomandibular disorders. In: De Leeuw R (ed). Orofacial pain. 4th ed. Chicago: Quintessence; 2005:173-175.

Management of Temporomandibular disorder

Da-Woon Jung, A-Young Chung, Seong-Taek Kim

Department of Orofacial pain and Oral medicine, College of dentistry, Yonsei Univ.

Most of signs and symptoms of temporomandibular disorder(TMD) is temporary and self-limiting as other musculoskeletal diseases. Conservative, reversible teatment; self care, behavior modification, physical therapy, pharmacotherapy, splint therapy should be considered as initial treatment for temporomandibular disorder rather than non conservative, irreversible treatment.

Key words: occlusal therapy, pharmacotherapy, physical therapy, self care, stabilization splint, temporomandibular disorder

Correspondence to : Seong Taek Kim
Department of orofacial pain & Oral medicine college of dentistry Yonsei University
120-752, Yonseiro 50, Seodaemun-ku, Seoul, Korea
Tel: +82-42-2228-3110, Fax: +82-42-393-5673, E-mail: k8756050@yuhs.ac
Received: October 15, 2012, Last Revision: November 21, 2012, Accepted: December 25, 2012