편측성 교근비대 환자에서 편측 보툴리눔 독소 주사 후 안모의 변화

연세대학교 치과대학 구강내과학교실

차유림 · 김영건 · 김지현 · 심영주 · 김성택

교근비대 환자들은 그들의 각진 턱을 심미적으로 개선시키기 위해 교근 두께를 줄이기를 희망한다. 과거엔 수술적인 방법이 널리 알려져 왔지만 최근 양측으로 주사하는 보톡스 시술이 수술에 비해 덜 침습적이기에 그 대안으로 관심이 대두되고 있다. 이 연구의 목적은 기존의 양측성 교근비대에서 양측에 동량을 주사하는 방법과 달리 편측성 교근비대 환자에서 보툴리눔 독소를 편측으로만 주입 후 삼차원 레이저스캐너를 이용하여 안모의 부피변화를 측정하고자 하였다. 삼차원 레이저스캐너를 이용하여 술전에 편측성 교근비대 환자 10명의 하안모 부피를 측정한 후, 편측으로 보툴리눔 A형 독소 주사 25U이 주사되었다. 주사 4주, 8주, 12주 후 같은 방법으로 하안모의 부피를 측정한 뒤 술전의 삼차원 사진과 중첩하여 변화된 부피를 측정하였다.

주사한 쪽의 부피는 술전에 비해 보툴리눔 독소 주사 4주, 8주, 12주 후 현저히 줄어들었으며 통계학적으로 유의미한 결과를 보였다. 반면 주사안한 쪽의 부피는 특기할 변화가 없었다. 따라서 편측성 교근비대 환자에서 편측 보툴리눔 독소 주사 후 주사한 쪽의 부피가 현저히 감소하여 근육성 비대칭 환자에서 편측 보툴리눔 독소 주사가 심미적 개선에 도움을 줄 수 있을 것으로 사료된다.

주요어: 보툴리눔 독소, 편측성 교근비대 (**구강회복응용과학지** 2011:27(2):247~251)

서 론

흔히 사각턱이라 불리는 교근비대증은 비정상적인 편측 또는 양측 교근의 비대를 말한다. 문헌상으로는 1880년 Legg에 의해 처음으로 보고되었고, 치료법으로는 보존적 요법이나 수술적 요법이 대부분이었지만, 최근에는 보툴리눔 독소를 이용한 치료 방법이 많이 연구되고 있다.

보툴리눔 A형 독소(1)는 식중독을 유발하는 Clostridium botulinum에 의해 생성된 단백질의 일종으로, 시냅스전 신경말단에 부착되어 근신경접합부에서 아세틸콜린의 분비를 억제함으로써 근육의 수축을 차단하는 역할을 하여(2), 사시, 안검경련 등의 치료에 사용되어왔으며, 1992년 이후에는 주름제거 등의 미용목적으로도 널리 사용되고 있다(3). 악안면 영역에서는 안면 근육경련, 이갈이, 교근비대 등의 치료에 응용되고 있으며, 또한 교근 비대는 일반적으로 양측성으로 나타나지만 때때로 편측으로 나타나기도 하고, 몇몇 연구에서 편측성 교근 비대를 성공적으

교신저자: **김성택**
연세대학교 치과대학 구강내과학교실, 서울시 서대문구 신촌동 134, 120-752, 대한민국
Tel: +82-42-2228-3110, Fax: +82-42-393-5673, E-mail: K8756050@yuhs.ac
원고접수일: 2011년 05월 12일, 원고수정일: 2011년 05월 02일, 원고채택일: 2011년 06월 25일

로 치료한 경우가 보고되고 있지만 정확한 평가 도구를 사용한 연구는 드문 실정이다(7, 8, 9).

이러한 교근비대에 대한 보툴리눔 A형 독소의 효과를 평가하는데 있어서 1994년 이후로 초음파, 근전도, 전산화 단층촬영(CT) 등에 의한 연구가 이루어지고 있지만, 교근의 위축을 평가하는데 있어서 외형적인 윤곽의 변화를 고려한 평가 도구가 더 중요하다. 그러한 맥락으로 이러한 미용적인 영역에 있어서 three-dimensional image capturing tools의 개발이 이루어졌고, 2010년 심 등은 양측성 교근 비대 15명 환자를 대상으로 양측 교근 부위에 보툴리눔 A 형 독소를 주사하였을 때, 양측 교근의 부피와 두께 변화를 삼차원 레이저스캐너로 평가하여 보고하였다. 이 연구에 의하면 보툴리눔 A형 독소 주사 주입 12주후 부피와 두께가 감소하였다고 보고하였다.

이에 본 연구의 목적은 교근비대에 있어서 보툴리눔 A형 독소를 편측으로 주사하고 주사 후 부피의 변화를 3D 레이저 스캔을 이용하여 평가하여, 주사 전 후, 주사를 하지 않은 측과 주사를 한 측의 교근의 부피 변화를 알아보는 것이다.

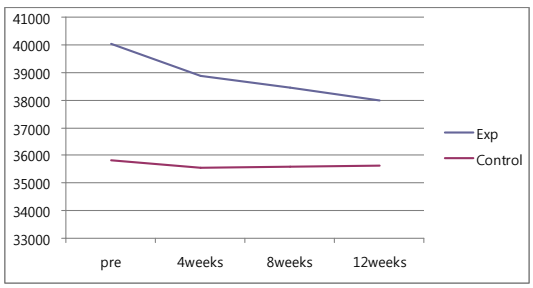

Fig. 1. Mean value of the thickness change measured before the injection, 4, 8, and 12 weeks after the injection.

연구방법

연세대학교 치과대학병원에 내원한 10명의 안면비대칭 환자를 대상으로 환자의 교근주행 방향의 중심이등분선 위에서 촉진시 가장 풍융한 부위 두 군데를 1cm간격으로 주사하였다. 100단위의 독소 분말이 진공상태로 담겨져 있는 한 주의 보툴리눔 A형 독소(BTXA®, Lanzhou Institute of Biological Products, Lanzhou,China)에 2cc 생리식염수를 희석하여 0.1cc당 5단위의 보툴리눔 A형 독소를 포함하는 주사액을 만들었다. 주사기는 29-gauge, 1/2-inch-long needle 인슐린 주사기를 사용하였으며, 주사용량은 두 자입점에 각각 12.5U단위로 하여, 총 25U을 주사하였다. 주사 전과 주사 후, ala, cheilion, labral inferior, soft-tissue pogonion, soft-tissue menton, soft-tissue



(A) (B)

Fig. 2. 3-dimensional measurement of volumetric change(B) before and after injection(A).

gonion, and tragion 계측점을 기준으로 Vivid 9i® laser scanner (Minolta, Tokyo, Japan)를 사용해서 보툴리눔 A형 독소를 주사한 측과 주사하지 않은 측의 부피 변화를 비교하였다.

결 과

보툴리눔 A형 독소를 주사한 측과 주사하지 않은 측의 측정된 교근 부피의 평균을 repeated ANOVA로 분석해 본 결과, Fig. 1과 같이 주사한 측은 4주, 8주후 통계학적으로 유의한 감소를 보이면서 12주후 2050mm^3 감소를 보이는 반면, 주사를 하지 않은 측은 188mm^3 감소를 보였고 이는 통계학적으로 유의하지 않았다.

Fig. 2와 같이 주사한 측과 주사하지 않은 측에서 각각 주사 전에 비해 주사 후 4주, 8주, 12주 후 측정된 부피가 통계학적으로 차이가 있는지 확인하기 위해 paired t-test를 시행한 결과 측정된 부피는 주사한 측은 4주, 8주, 12주후 모두 주사 전과 비교시 유의한 차이가 있는 것으로 확인되었나, 주사를 하지 않은 측에서는 모두 통계학적으로 유의한 차이가 없는 것으로 확인되었다. ($p<0.005$)

총괄 및 고안

교근비대증의 치료에 과거에는 물리치료, 약물치료, 근육운동, 식이제한, 행동조절, 교합안정장치치료 등의 보존적 요법과 피부절개에 의한 저작근 절제술 등의 수술적인 방법이 사용되었다. 교합안정장치치료에 의한 교근부의 안모 변화를 보았을 때, 저작력을 줄이는 교합안정장치치료는 교근 부위에서 안면 비대칭을 개선하는데 단기간의 효과가 있다고 보고되었다.(12) 최근 들어서 보툴리눔 독소를 이용하는 것은 외과적 술식보다 비침습적이고 더 안전하기 때문에 교근 비대증의 치료에 많이 이용되고 있다.(10)

교근 비대라는 용어는 교근이 비정상적으로 팽창되어 있는 상태를 말한다. 이런 상태가 되는 원인은 아직 불분명한데 구강악안면영역에서 이악물기나 이갈이 등의 부기능 습관으로 인한 결과로 교근의 과활성화가 그 원인으로 보고되는 경우 있지만, 그 원인론에 대해서는 아직 논란이 많다. 또한 안면부 근육긴장이상(neuroleptically induced facial dystonia)과 관계가 있는 몇몇 교근비대는 도파민과 에세틸콜린 사이의 신경전달물질로 인한 결과라고 보고되고 있다(11).

To등에 의하면 양측 교근에 보툴리눔 A형 독소를 주사 후 초음파검사 및 근전도 검사 결과 주사 3개월 후 약 31%의 교근 부피의 감소를 보였고, 실험에 사용된 9개의 근육 중 6개에서 1년간 교근의 위축이 유지되었다고 보고하였다. Von Lindern 12등은 7명의 교근비대증 환자에게 양측 교근에 보툴리눔 A형 독소를 주사한 연구에서 주사 후 3주에서 8주 사이에 현저한 교근의 위축을 보였고, 최대 25개월까지 효과가 유지되었다고 보고하였다.

일반적으로 안면비대칭의 경우 심미적으로 만족스러운 치료 결과를 얻기 위해서 보툴리눔 독소는 양측 교근에 모두 주사하게 된다. 심 등은 2010년 보툴리눔 A형 독소 주사 12주 후, 부피는 2833.86mm^{3}가 감소하였다고 보고하였으나(13), 본 논문의 실험 결과 편측으로 주사 시 부피는 2050mm^3 감소를 보였다. 양측 주사 시 효과보다는 다소 떨어지지만 편측성 주사도 교근의 부피를 통계학적으로 유의한 정도로 감소시켰다. 또한 주사하지 않은 교근 부위도 통계학적으로 유의하지는 않았지만 부피의 감소를 보임을 알 수 있었다. 이로써 편측성 교근비대증에 있어서 편측으로 보툴리눔 독소 주사 시에도 효과를 보이며, 편측으로 주사하였더라도 저작력의 감소를 가져와 주사하지 않은 반대측에도 미미한 부피 감소효과를 보이는 것으로 추측할 수 있다.

본 논문의 한계는 안면비대칭 환자의 대상 선정시 골격성인지 근육성 원인인지 구분을 하지 않았다는 점이며 향후 대상 선정시 골격성과 근육성 기원으로 나눈 추가 연구가 필요하다고 생각된다. 또한, 근전도 검사를 동반하여 편측에만

보툴리눔 독소 주사하였을 때, 양측 교근의 근전도를 주사 전과 후를 비교하여 편측 보툴리눔 독소 주사가 양측 교근의 저작력에 미치는 영향을 같이 살펴볼 필요성이 있을 것으로 생각된다.

결 론

안면 비대칭 환자의 교근의 부피는 보툴리늄 톡신을 주사한 후 시간이 지남에 따라 통계적으로 유의한 정도로 감소되여, 비대칭의 개선이 이루어짐을 알 수 있다.

편측으로 주사된 보툴리눔 독소는 주사하지 않은 측에 비해 더 많은 교근의 부피의 감소를 보여주며, 이는 사각턱의 안면비대칭 환자에서 골격성이 아닌 경우, 보툴리눔 독소 주사 후 비대칭이 개선될 수 있다고 사료된다.

연구비 지원 및 사의

이 논문은 2010년 연세대학교 치과대학 학술연구비(6-2010-0102)의 지원을 받아 수행된 연구임.

참 고 문 헌

1. Lance L. Simpson. Botulinum Toxin: A Deadly Poison Sheds Its Negative Image Ann Intern Med. 1996;125:616-617
2. Louis Mandel and Marsha Tharakan. Treatment of Unilateral Masseteric Hypertrophy With Botulinum Toxin: Case Report J Oral Maxillofac Surg 1999;57:1017-1019
3. W. H. Jost. Other indication of boturinum toxin therapy European Journal of Neurology 2006, 13(Suppl. 1): 65-69
4. Seung Jin Lee, William D. McCall, Jr.,Young Ku Kim et al. Effect of Boturinum Toxin Injection on Nocturnal Bruxism Am. J. Phys. Med. Rehabil. Vol. 89, No. 1, January 2010
5. Marvin Schwarts, Brian Freude. Treatment of Temporomandibular Disorders with Boturinum Toxin The Clinical Juornal of Pain 2002;18: S198-S203
6. Seong Taek Kim, Chong Youl Kim. Use of The ID Migrane Questionnaire for Migrane in TMJ and Orofacial Pain Clinic Headache 2006;46:253-258
7. Wagner Henriques Castro, Rodrigo Santiago Gomez, Jacqueline da Silva Oliveira, et al.. Boturinum Toxin Type A in the Management of Masseter Muscle Hypertrophy American Association of Oral and Maxillofacial Surgeons 2005;63:20-24
8. Jens J. von Lindern, Bernd Niederhagen, Thorsten Appel, et al.. Type A Boturinum Toxin for the Treatment of Hypertrophy of the Masseter and Temporal Muscles: An Alternative Treatment Plastic And Reconstructive Surgery 2001;107: 327-332
9. E. W. H. To, A. T. Ahuja, W. S. Ho, et al. A prospective study of the effect of boturinum toxin A on Masseteric muscle hypertrophy with ultra-sonographic and electromyographic measurement British Journal of Plastic Surgery 2001;54;197-200
10. Ki Seo Kim, Young Sub Byun, Yong Jeong Kim, et al. Muscle Weakness After Repeated Injection of Botulinum Toxin Type A Evaluated According to Bite Force Measurement of Human Masseter MuscleDermatolSurg 2009;35:1-6
11. Seong Wook Choe, Wan Ik Cho, Chang Gyun Lee, et al. Effects of Boturinum Toxin Type A on Contouring of the Lower Face Dermatol Surg 2005;31:502-508
12. S. Bertram, A. Rudisch, G. Bodner, et al. The short-term effect of stabilization-type splints on the local asymmetry of masseter muscle sites Journal of Rehabilitation 2001;28:1139-1143
13. Woo Hyun Shim, Seong Taek Kim. Effect of Botulinum Toxin Type A Injection on Lower Facial Contouring Evaluated by Three-dimensional Laser Scan

The Change of Facial Contouring after Unilateral Injection of Botulinum Toxin in Unilateral Masseter Hypertrophy Patients

Yu-Rim Cha, DDS, MSD, Young-Gun Kim, DDS, Ji-Hyun Kim, DDS, Young-Joo Shim, DDS, MSD, Seong-Taek Kim, DDS, PhD.

Department of Oral medicine, college of dentistry, Yonsei University, Seoul, Korea

Botulinum toxin type A (BoNT-A) is used for treating bilateral masseter hypertrophy since 1994. Recently there have been more clinical studies in this area, with some authors reporting that BoNT-A can reduce the size of the masseter muscle, as documented by photography, ultrasonography, computed tomography, and 3D(three dimensional) laser scan. However, earlier studies were only for bilateral masseter hypertrophy cases, not for unilateral masseter hypertrophy cases. The aim of this study was to use 3D laser scanning to evaluate changes in the external facial contour induced by unilateral BoNT-A injection.

BoNT-A was injected into hypertrophic masseter muscle unilaterally in 10 patients with asymmetric masseter hypertrophy. The clinical effects of unilaterally injected BoNT-A were evaluated before the injection and 4, 8, and 12weeks after the injection using 3D laser scan. And the mean values of both sides (injection and non-injection sides) were compared with. At injection side, mean values of the volume and the bulkiest height at each time point diminished significantly between pre-injection and 4, 8, and 12weeks post-injection. At non-injection side, in contrast, mean values of the volume and the bulkiest height diminished also but less than that of injected side, and there was no statistical significance.

In this limited study, we concluded that the unilaterally BoNT-A injectin side showed greater mean values of the reduction of muscle volume than non-injection side at 4, 8, and 12 weeks after the injection.

Key words: botulinum toxin, unilateral masseter hypertrophy

Correspondence to: Seong Taek Kim, D.D.S,Ph.D.
Department of oral medicine, college of dentistry, Yonsei University,
120-752, 134 Shinchon-Dong, Seodaemun-ku, Seoul, Korea
Tel: +82-42-2228-3110, Fax: +82-42-393-5673, E-mail: K8756050@yuhs.ac
Received: May 12, 2011, Last Revision: May 02, 2011, Accepted: June 25, 2011