무치악 환자에서 Coe-comfort®를 이용한 동적 인상 채득의 임상적 활용

단국대학교 치과대학 치과보철학교실

금은철 · 송영균 · 임종화 · 신수연

총의치 환자의 치료 시 인상 채득 과정은 의치의 지지, 유지, 그리고 안정을 위해 매우 중요하며, 의치의 성공 여부를 좌우한다. 총의치 인상 채득을 위한 여러 가지 재료와 방법들이 이용되어 왔으며, 그 중 조직 양화재 (tissue conditioner)를 이용한 동적 인상법 (dynamic impression method)은 보다 생리적이고 기능적인 방법이다.

본 증례들에서는 무치악 환자에서 조직 양화재인 Coe-comfort® (GC America, IL, USA)를 이용한 동적 인상법으로 변형된 연조직의 회복과 하께 가장 생리적인 상태로 인상을 채득하여 의치의 제작 및 첨상을 시행하였으며, 만족스런 결과를 얻었다.

주요어: 동적 인상법, 무치악 환자, 조직 양화재 (**구강회복응용과학지** 2011:27(1):117~123)

서 론

총의치 환자의 치료 시 인상 채득 과정은 의치의 지지, 유지, 그리고 안정을 위해 매우 중요하며, 의치의 성공 여부를 좌우한다. 총의치 인상 채득을 위한 여러 가지 재료와 방법들이 이용되어 왔으며, 그 중 조직 양화재 (tissue conditioner)를 이용한 동적 인상법 (dynamic impression method)은 보다 생리적이고 기능적인 방법이다.

조직 양화재는 임시 연성 이장재로서 점탄성을 띄고 있어 장시간에 걸쳐 구강 내의 생리적인 운동을 인기할 수 있으며, 적합이 불량한 의치의 첨상, 조직 처치를 위한 임시 이장, 진단 치료, 연마면 형성, 기능 인상 등의 다양한 임상적 상황에 사용된다.[1-3]

Coe-comfort® (GC America, IL, USA) (Fig. 1)는 다른 조직 양화재에 비해 비교적 부드러우며, 압축성이 크고, 탄성 변형률이 적은 것으로 알려져 있다.[4,5] 여러 저자들은 조직 안정을 위해 이 재료가 1주까지 만족스럽게 사용됨을 보고하였다.[4,6] 또한 다른 저자들은 동적 인상 채득을 위한 적용 기간으로 최소 24시간을 추천하였다.[7-11]

동적 인상법은 장시간 흐름이 지속되는 조직 양화재를 의치의 내면에 적용시킨 후 일정 기간 사용하도록 하여 생리적인 기능 시의 지지조직을 채득하는 것이기 때문에 가장 자연스러운 기능인상이라고 할 수 있다. 또한 부적합한 의치의 사용으로 야기된 염증이나 연조직의 변형을 회복시킬 수 있는 장점을 가지고 있다. 따라서 무치악 환자에서 이를 활용해 보고자 하였다.

교신저자: **신수연**
단국대학교 치과대학 치과보철학교실, 충청남도 천안시 신부동 산7-1, 330-716, 대한민국.
Fax: +82-41-550-1973, E-mail: syshin@dankook.ac.kr
원고접수일: 2010년 10월 23일, 원고수정일: 2011년 02월 16일, 원고채택일: 2011년 03월 25일



Fig. 1. Coe-comfort® (GC America, IL, USA).

증 례

1. 기존 의치를 이용한 총의치 제작

61세의 여성 환자로 위, 아래 보철물이 오래되어서 새로 하고 싶다는 주소로 본원에 내원하였다. 내원 당시의 보철물은 10년 이상 되었다고 하였으며, 상악은 무치악으로 총의치 (Fig. 2)를 장착 중이었고, 우측 구치부 치조정에 외상성 궤양을 보였다 (Fig. 3). 하악은 고정성 보철물이 있었으나, 지대치에 이차 우식이 진행되어 보철물을 새로 제작할 필요가 있었다. 따라서 상악에서는 조직 양화재를 이용하여 조직 안정과 동적 인상 채득을 시행한 후 총의치를 재제작하기로 하였으며, 하악에서는 우식 치아의 치료 및 발치를 시행한 후 고정성 및 가철성 국소의치를 제작하기로 하였다.

기존 상악 의치의 내면을 삭제한 후 Coe-comfort®를 적용하였다 (Fig. 4). 조직 안정을 얻기 위하여 Coe-comfort®를 주 1회 교체하였다. 1개월 후 조직이 안정된 모습을 보였으며 (Fig. 5), 동적 인상 채득을 위하여 Coe-comfort®를 1일 간 적용하였다 (Fig. 6). 채득된 인상을 이용하여 주모형을 제작하였다 (Fig. 7). 이 과정 동안 하악에서는 고정성 보철물 장착 후 통상적인 방법으로 가철성 국소의치를 위한 인상을 채득하고 주모형을 제작하였다.

이후의 의치 제작 과정은 통상적인 방법을 사용하였다 (Fig. 8, 9).

2. 임시 의치를 이용한 총의치 제작

75세의 남성 환자로 이가 아프다는 주소로 본원에 내원하였다. 내원 당시 상악에는 총의치를 장착 중이었고, 하악에는 양측 견치와 우측 제일소구치를 지대치로 하는 써베잉된 고정성 국소의치가 있었으나, 가철성 국소의치는 사용하지 않고 있었다. 하악에 잔존한 지대치는 모두 심한



Fig. 2. Old dentures.



Fig. 3. Maxillary arch at first visit. Traumatic ulcer of right posterior alveolar ridge.



Fig. 4. Tissue conditioner applied on the inner surface of the denture.

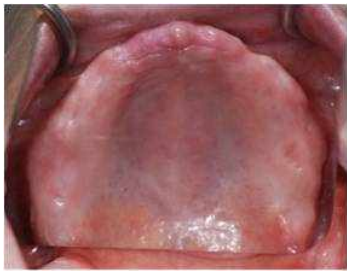

Fig. 5. Stable tissue one month after using tissue conditioner.



Fig. 6. The inner surface of the denture taken by dynamic impression method using tissue conditioner for one day.

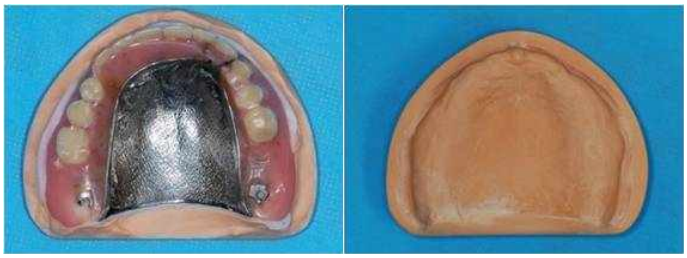

Fig. 7. Master cast from dynamic impression.



Fig. 8. Inner surface of new maxillary denture.

치조골 소실과 이차우식 및 3도의 동요도를 보였으므로 발치 후 총의치를 제작하기로 하였다.

하악의 잔존 치아를 발치한 후 임시의치를 제작하였다. 조직의 안정을 위하여 임시 의치의 내면에 Coe-comfort®를 적용하였으며 주 1회 교체하였다 (Fig. 10). 2개월 후 조직이 안정된 모습을 보여 Coe-comfort®를 1일 간 적용하여 동적 인상을 채득하였다. 주모형을 제작한 후 (Fig. 11), 통상적인 방법으로 하악 총의치를 제작하였다(Fig. 12).

3. 의치의 첨상

74세의 남성 환자로 틀니를 끼면 잇몸이 아프고, 틀니가 잘 빠진다는 주소로 내원하였다. 내원 당시 상악에는 총의치, 하악에는 국소의치를 장착 중이었으며, 5년 전에 제작된 것이라고 하였다. 상악은 무치악으로 치조제에 전반적인 염증과 연조직 증식을 보였다 (Fig. 13). 하악은 우측 최후방 지대치인 제 이대구치가 심한 골 소실을 보였다. 환자는 경제적 사정으로 의치를 새로



Fig. 9. Intraoral views of new dentures.



Fig. 10. Applying tissue conditioner for relieving tissue.



Fig. 11. Master cast from dynamic impression.



Fig. 12. New mandibular denture.

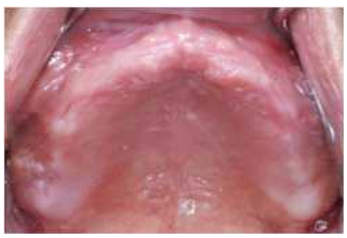

Fig. 13. Maxillary arch at first visit. Generalized inflammatory lesion of alveolar ridge.



Fig. 14. Stable tissue one after using tissue conditioner.



Fig. 15. Investing master cast.



Fig. 16. More relief of the inner surface of denture after removing the tissue conditioner.

제작할 수 없다고 하였으며 현재 사용 중인 의치를 수리하기 원하였다. 따라서 상악에서는 조직 양화재를 이용하여 조직 안정과 동적 인상 채득을 시행한 후 기존 의치를 첨상하기로 하였으며, 하악에서는 우측 제이대구치를 발치한 후 가철성 국소의치를 수리하기로 하였다.

조직의 안정을 위하여 Coe-comfort®를 주 1회 교체하면서 적용하였다. 1개월 후 조직이 안정된 모습을 보였으며 (Fig. 14), 동적 인상 채득을 위하여 Coe-comfort®를 1일 간 적용하였다. 주모형을 제작하고 매몰을 시행하였다 (Fig. 15). 매몰 후 상함과 하함을 분리하여 상악 의치의 내면에 남아 있는 Coe-comfort®를 제거하였으며, 레진의 치상도 추가로 삭제하였다 (Fig. 16). 열중합 레



Fig. 17. Inner surface of relined maxillary denture.



Fig. 18. Repaired mandibular removable partial denture.

진으로 온성하여 첨상을 완료하였다 (Fig. 17.). 이 과정 동안 하악에서는 우측 제이대구치를 발치한 후 가철성 국소의치를 수리하였다 (Fig. 18).

결 론

본 증례들에서는 무치악 환자에서 조직 양화재인 Coe-comfort®를 이용한 동적 인상법으로 변형된 연조직의 회복과 함께 가장 생리적인 상태로 인상을 채득하여 의치의 제작 및 첨상을 시행하였으며, 만족스러운 결과를 얻었다.

연구비 지원

본 연구는 2010학년도 단국대학교 대학연구비 지원으로 이루어졌음.

참 고 문 헌

1. Chase WW. Tissue conditioning utilizing dynamic adaptive stress. J Prosthet Dent 1961;804-815.
2. Harrison A. Temporary soft lining materials. A review of their uses. Br Dent J 1981;151:419-422.
3. McCarthy JA, Moser JB. Mechanical properties of tissue conditioners. Part I: Theoretical considerations, behavioral characteristics, and tensile properties. J Prosthet Dent 1978;40:
4. McCarthy JA, Moser JB. Mechanical properties of tissue conditioners. Part II: Creep characteristics. J Prosthet Dent 1978;40:334-342.
5. Elsemann RB, Souto AA, Shinkai RSA. Degradation of tissue conditioners in complete dentures: An in situ study. Int J Prosthodont 2008;21:486-488.
6. Graham BS, Jones DW, Sutow EJ. Clinical implications of resilient denture lining material research. Part II: Gelatation and flow prosperties of tissue conditioners. J Prosthet Dent 1991;65:413-418.
7. Nassif J, Jumbelic R. Current concepts for relining complete dentures: A survey. J Prosthet Dent 1984;51:11-15.
8. Graham BS, Jones DW, Sutow EJ. Clinical implications of resilient denture lining material research. Part I: Flexibility and elasticity. J Prosthet Dent 1989;62:421-428.
9. Graham BS, Jones DW, Thompson JP, Johnson JA. Clinical compliance of two resilient denture liners. J Oral Rehabil 1990;17:157-163.
10. Murata H, Kawamura M, Hamada T et al. Dimensional stability and weight changes of tissue conditioners. J Oral Rehabil 2001;28:918-923.
11. Murata H, Hong G, Li YA, Hamada T. Compatibility of tissue conditioners and dental stones: Effect on surface roughness. J Prosthet Dent 2005;93:274-281.

Clinical Application of Dynamic Impression Method Using Coe-Comfort® in Edentulous Patients

Eun-Cheol Keum, Young-Gyun Song, Jong-Hwa Lim, Soo-Yeon Shin

Department of Prosthodontics, College of Dentistry, Dankook University

Impression taking procedure is very important for support, retention and stability of denture, and it affects the success of denture in completely edentulous patients. Various materials and methods have been used for impression taking in complete denture, while dynamic impression method is more physiological and functional method than the others.

We had satisfying results with fabrication and relining of dentures after taking impression in the most physiological condition with recovery of deformed soft tissue by dynamic impression method using Coe-comfort® (GC America, IL, USA), tissue conditioner, in edentulous patients in this case report.

Key words: dynamic impression method, edentulous patient, tissue conditioner

Correspondence to : Assistant Prof. Soo-Yeon Shin
Department of Prosthodontics, College of Dentistry, Dankook University, San 7-1, Shinboo-Dong, Cheonan, Choongnam, 330-716, Korea.
Fax: +82-41-550-1973, E-mail: syshin@dankook.ac.kr
Received: October 23, 2010, Last Revision: February 16, 2011, Accepted: March 25, 2011