자연치 교합조정에 의한 전치, 구치 개교합의 보철적 수복 – 수직고경의 의도적 감소증례

경희대학교 치과대학 보철학교실

이 승 규·권 긍 록·이 성 복·최 대 균

Occlusal Adjustment and Prosthodontic Reconstruction on the Open-bite Patient.

- Intentional Decrease of Occlusal Vertical Dimension -

Lee Seung-Kyu, Kwon Kung-Rock, Lee Sung-Bok, Choi Dae-Gyun

Department of Prosthodontics, School of Dentistry Kyung-Hee University, Seoul, Korea

A well-planned, precise occlusal adjustment of natural teeth has some distinct advantages over other forms of occlusal therapy. It should be emphasized, however, that an occlusal adjustment is an irreversible procedure and has definite contraindications in some mouths.

Generally, the treatment methods for the patients that has open-bite will be following as below. : (1) Use of removable orthopedic repositioning appliance, (2) Orthodontics, (3) Full or partial reconstruction of the dentition, (4) Orthognathic surgical procedure, (5) Occlusal adjustment of the existing natural teeth, (6) Any combination of the above.

Above all, the advantages of occlusal adjustment of natural teeth are : (1) the patient is more able to adapt to the changes in jaw position and posture; (2) the phonetic or speaking ability of the patient is not significantly changed and usually is improved; (3) the esthetics of the natural teeth is not altered and often is better; (4) the hygiene of the individual teeth is easily maintained; and (5) the functional usage of the teeth as cutting and chewing devices is markedly improved.

The objective of an occlusal adjustment, as with any form of occlusal therapy, is to correct or remove the occlusal interferences, or premature contacts, on the occluding parts of the teeth which prevent a centric relation closure of the mandible. A systematic, disciplined approach can be followed in treatment, the objectives should be listed. They are :

(1) Centric relation occlusion of the posterior teeth.
(2) Proper "coupling" of the anterior teeth.
(3) An acceptable disclusive angle of the anterior teeth in harmony with the condylar movement patterns.
(4) Stability of the corrected occlusion.
(5) Resolution of the related symptoms.

For the patient with open-bite on anterior and posterior teeth, this case report shows the treatment methods in combination the fixed prosthesis with the selective cutting of the natural teeth. Occlusal adjustment is no longer an elective procedure but a mandatory one for patients requiring restorations and those in treatment for TMD dysfunctions or those whose dentitions show signs of occlusal trauma. Occlusal adjustment is essential for all who do not display the above lists.

Key Words : open-bite, occlusal adjustment, occlusal interference, premature contact, centric relation occlusion, prosthodontic reconstruction

자연치 교합조정에 의한 전치, 구치 개교합의 보철적 수복 – 수직고경의 의도적 감소증례

경희대학교 치과대학 보철학교실

이 승 규·권 긍 록·이 성 복·최 대 균

Ⅰ. 환자개요(그림 1에서 3)

31세의 남성으로 개교합(open bite)으로 인한 전치부 비심미성과 구치부 저작장애를 주소로 내원하였으며, 환자의 진술에 의하면 약 10여년 전부터 점차적으로 개교합이 발생되었다고 하였다. 전신적인 질환은 없었고, 가족력 또한 특별한 사항이 없었다. 초기 구강 내 소견으로 제 3대구치를 포함한 전 치아가 존재하였고, 치과치료의 흔적이 없었다.



그림 1. 초진시 구강 내 정면모습으로 전치부와 구치부에 걸쳐 개교합이 발생되었다. 전치부에 mamelon이 존재하는 것을 보아 상당히 오래 전부터 개교합이 존재하였음을 알 수 있다.



그림 2. 상악의 교합면 사진



그림 3. 하악의 교합면 사진. 제 3대구치를 포함하여 전 치아가 존재하고 구강위생이 불량하였다. 개교합으로 인해 치아의 교두와 융선이 뚜렷하고 법랑질의 마모가 거의 없다.



그림 4-1. 초기 검사시 설측 경사된 상악 우측 측절치에서 조기접촉이 관찰되었다.



그림 4-2. 상악 우측 제1대구치의 정출



그림 4-3. 하악 좌측 제1대구치의 과도한 정출소견

* 이 논문은 보건복지부 HMP-00-CH--11-0010 Project의 연구개발과제로 진행되었음.

Ⅱ. 진단(Diagnosis)

1. 임상 검사(clinical examination)- 그림 4-1,2,3

전치부와 구치부에 걸친 전반적인 개교합으로 저작장애가 보여지며, 습관적인 폐구시 상악 우측 측절치의 조기접촉으로 인해 동통을 호소하였다. 상악 우측 제 1대구치(#16)와 하악 좌측 제 1대구치(#36)가 수직적으로 정출된 양상을 보이고 있었다.

2. 방사선 검사(radiographic examination)- 그림 5

파노라마 사진과 치근단 사진상에서 볼 때, 특이하게도 상악 중절치부와 제 1대구치 부위의 과도한 치조골 흡수가 관찰되었다. 이는 국소 유년형 치주염의 전형적인 소견이다.

 # 국소 유년형 치주염

---Periodontosis (Orban & Weinmann, 1942)

---Juvenile periodontitis (Chaput 1967, Butler 1969)

사춘기에서 25세 사이에서 호발하는 질환으로 특이적으로 제 1대구치와 전치에 이환되며 치조골의 흡수가 보여진다. 임상적으로는 이환치의 과도한 동요와 이동이 나타나고, 원인 세균으로 A.actinomycetemcomitans 와 Capnocytophaga가 알려져있다. 면역학적으로는 다형핵 백혈구와 단핵세포 기능의 저하가 나타나기도 한다.

치료방법으로는 이환치의 발거나 발거부위에 제 3대구치를 이식할 수도 있으며, 치석제거, 치근활택술, 치은소파, 치주판막수술 등의 전통적인 치주치료로 골이식, 치근절단, 치근 이단분할법, 교합조정, 철저한 치태조절을 포함하기도 한다. 또한, 항생제 요법이 도움이 되기도 한다.

3. 진단모형검사-그림 6-1,2,3,4,5

진단모형을 반조절성 교합기에 장착하기 위해 중심위 기록(centric relation record)과 안궁(face-bow)을 채득하였다. 중심위에서 교합점을 기록하여 보면, 우측 제 1대구치부와 좌측 구치부에만 조기접촉이 나타났다. 하악이 우측으로 편위시 우측 측절치부에 교합간섭(occlusal interference)이 나타났고, 좌측

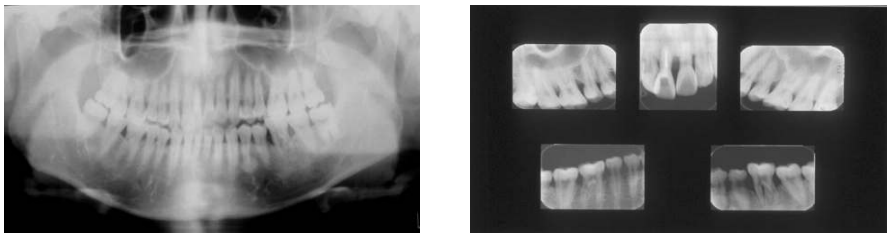

그림 5. 초진시 방사선 사진으로 상악 중절치와 제1대구치 부위(특히, #16과 #36)의 과도한 치조골 흡수가 관찰된다.



그림 6-1. 중심위에서의 조기 접촉점



그림 6-2. 하악의 우측방 운동(작업측)



그림 6-3. 하악의 우측방 운동(비작업측)



그림 6-4. 하악의 좌측방 운동(비작업측)



그림 6-5. 하악의 좌측방 운동(작업측)

편위시에는 비작업측 제 3대구치에 의한 간섭이 보여진다.

이와 같은 검사를 종합하여 환자의 문제목록을 정리하여 보면,

1) 전치부 개교합으로 인한 부적절한 전방유도.
2) 구치부 개교합으로 인한 저작장애.
3) 폐구시, #16, #36 치아의 정출로 인한 조기접촉.
4) #11, #21, #36 치아의 심한 치조골 소실과 동요도.
5) 우측방 운동시, 상악 우측 측절치의 간섭에 의한 해당치아의 동통.
6) 좌측방 운동시 비작업측 제 3대구치의 간섭이 있었고, 최종적으로 유년형 치주염의 진행에 따라 점진적으로 발생한 개교합으로 진단하였다.

개교합의 일반적인 치료방법을 살펴보면 다음과 같다.

1) Use of removable orthopedic repositioning appliance.
2) Orthodontics.
3) Full or partial reconstruction of the dentition.
4) Orthognathic surgical procedure.
5) Occlusal adjustment of the existing natural teeth.
6) Any combination of the above.

Ⅲ. 치료계획(Treatment Plan)

자연치 교합조정과 보철적 수복을 통하여 개교합을 해소하고 전방유도와 구치부의 지지, 안정을 얻기로 하였다.

교합치료시 1)적절한 전방유도의 부여 2)구치부 지지, 안정의 확립 3)악관절 주위조직의 안정 4)신경근 구조의 조화를 항시 최종목표로 하여 치료를 진행하여야 한다.

1. 초기처치(조기접촉의 제거)-그림 7에서 10

우선적으로 동통을 호소한 상악 측절치를 근관치료 후, 지대치 형성하여 조기접촉을 제거하였다. 과도하게 정출된 상악 우측 제 1대구치는 지대치 삭제하였고, 하악 좌측 제 1대구치는 발거 후, 임시수복물로 연결하였다. 또한, 치주염에 심하게 이환된 상악 중절치도 발거하여, 즉시의치 장착하여고, 일정기간 후, 양측 견치까지의 고정성 아크릴릭 레진 임시 수복물로 연결하였다. 그림 10-2 는 임시수복으로 조기접촉이 제거된 구강 내 소견으로 제 1소구치 부위를 기준으로 수직고경의 감소량을 살펴보면, 0.5mm 이였다. 악궁의 좌측 구치부는 임시수복물로 인해 어느 정도의 교합접촉의 회복을 보였으나, 우측 구치부의 경우엔 아직도 교합이 불안정한 상태로 남아있었다. 이는 자연치 교합조정을 통해 해결하기로 계획하였다.

#초기 처치로 조기접촉 제거 후의 수직고경 감소량 = 0.5㎜

2. 교합조정

교합조정의 목적은 하악이 중심위로 폐구함에 있어서 교합되는 치아상의 교합간섭(occlusal interferences), 조기접촉(premature contacts)을 제거하고 수정하는 것이다.

술자가 교합조정을 시행하기 전에 필수적으로 알아야 할 것으로 다음의 사항이 있다[1].

1) 치아가 중심교합에 있을 때, 과두는 어느 위치에 있는가? (Where the condyles are.)



그림 7-1. 근관치료 후 지대치 형성



그림 7-2. 조기접촉의 제거



그림 8-1. 상악 우측 제1대구치의 조기접촉



그림 8-2. 지대치 형성하여 조기접촉을 제거



그림 9-1.하악 좌측 제1대구치의 발거



그림 9-2. temporary bridge로 연결한 상태



그림 10-1.상악 중절치 발거 후, 즉시의치를 장착하였다. 연조직의 치유가 진행되면 지대치 형성하여 고정성 임시수복물로 교환한다.



그림 10-2. 초기 처치로 조기접촉이 제거된 구강 내 사진으로 악궁의 좌측은 임시수복물로 어느 정도의 교합접촉을 회복하였지만 우측의 경우 여전히 불완전한 교합접촉을 보

2) 치아가 중심교합에 있을 때, 과두는 어느 위치에 있어야 하는가? (Where the condyles ought to be.)
3) 그 위치에 과두를 어떻게 위치시킬 수 있는가? (How to get the condyles where they ought to be.)

자연치 교합조정의 과정은 에나멜 상에서 이루어져야 하며, 사전에 정확한 진단이 필요하다.

자연치를 교합조정 하는 것의 장점으로[2,3]

1) 환자가 바뀐 악골위치에 더 잘 적응할 수 있다.
2) 발음 능력의 변화가 거의 없거나, 개선된다.
3) 자연치의 심미성이 변하지 않고, 오히려 개선된다.
4) 개개 치아의 위생이 유지된다.
5) 치아의 절단, 저작능율이 현저히 개선된다.

이처럼 교합조정은 여러 가지의 장점을 지니고 있으나, 필연적으로 비가역적인 과정이므로 모형상에서 미리 분석하여 시행하는 것이 바람직하다.

1) 교합조정을 위한 모형분석-그림 11-1에서 11-6 구강내 관계를 반조절성 교합기 상에 정확히 이전하기 위한 필요조건으로 상하악 모형과 함께 정밀한 중심위 기록, 안궁기록, 환자의 과로각 측정 등이 필요하다. 우선 중심위를 기록하는 방법으로 Lucia(1964)[4]는 centric relation jig의 이용을 소개하였고, split-cast를 이용해 기록된 중심위를 확인하는 과정이 필요하다고 하였다.

중심위 채득을 위해서 상악 전치부 지대치 상에 centric relation jig를 제작하여, 환자의 교합을 중심위로 유도하였다. Lucia에 의한 Jig는 폐구시 반사작용을 차단하기 위해서 “adjustment"가 필요하다고 하였고, ”flat surface"상에 gothic arch tracing하여 중심위를 확인하여야 한다. 좌측 구치부의 임시수복물을 제거한 상태에서 silicone bite registration(Futar occlusion, Germany)재료를 이용, 3회 반복하여 중심위를 기록하였다.

#모형상의 교합조정 후
수직고경 감소량 = 1.5㎜



그림 11-1. 임시수복물 제거 후, 상악 전치부 지대치 상에 anterior jig를 장착한 모습.

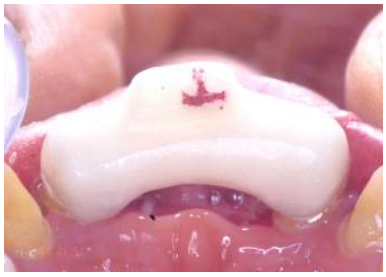

그림 11-2. 편평한 jig상에 고딕아치(Gothic arch)로 중심위를 확인한다.



그림 11-3. 구치부의 이개를 확인하고, 실리콘 재료를 이용, 중심위 기록을 채득한다.



그림 11-4. 상악 모형을 split-cast로 제작하여 중심위 기록의 정확성을 확인하는 과정.

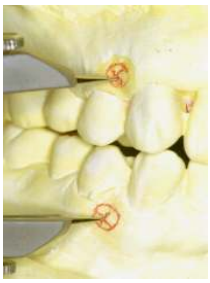

그림 11-5. 교합조정 전의 상하악간 악간거리를 기록하여 둔다. 이로써 수직고경의 감소량을 예측할 수 있다.



그림 11-6. 모형상 교합조정을 시행하는 과정. 수직고경 감소에 따라 치아 부위별로 변화하는 교합접촉점을 기록하여 청사진을 제작한다.

Silicone 인상재(Exaflex-injection body, GC, Japan)를 이용하여 상하악을 인상채득 후, 초경석고로 모형을 제작하였다. 기록된 안궁을 이용해 상악을 split-cast방법으로 반조절성 교합기에 장착한 후, 중심위 기록으로 하악을 장착하였다. 나머지 2개의 중심위 기록을 이용해 중심위를 확인하였고, 측방 check-bite로 환자의 과로각을 측정하였다.

장착된 모형상에서 다음의 세 가지 사항을 분석하였다.

#교합조정의 목적(W.H. McHorris 1985)[2,3]
1) Centric relation occlusion of the posterior teeth.
2) Proper "coupling" of the anterior teeth.
3) An acceptable disclusive angle of the anterior teeth in harmony with the condyle movement patterns.
4) Stability of the corrected occlusion.
5) Resolution of the related symptoms.



그림 12-1. 중심위 기록시 사용하였던 jig를 우측 구치부가 접촉할 때까지 조절한다. 이는 하악을 재현성있게 유도하는데 도움을 줄 수 있다.

① 중심위 조정과 편심위 조정 중 어느 것을 먼저 시행할 것인가?

-전치부 접촉(anterior coupling)이 적절하다면, 편심위 조정을 선행하고 그렇지 않다면 중심위 조정을 먼저 시행하는 것이 불필요한 치질의 손실을 막을 수 있다.

② 수직고경 분석으로 어느 정도까지 교합조정을 시행할 것인가?

구치부에 최대 교두감합이 얻어지며, 적절한 전방유도가 가능한지의 여부를 기준으로 한다. 또한, 감소된 수직고경의 양을 기록하여 구강 내 교합조정시 기준지표로 삼는다.

③ 어느 부위를 삭제할 것인가?

모형상 교합조정시 각 단계별로 청사진을 제작하여 구강 내 조정시 참고로 한다.

본 증례의 환자의 경우, 전치부가 수복될 예정이므로, 중심위 교합조정으로 구치부의 최대교두 감합을 얻은 후, 전치부의 temporary bridge를 이용, 시행착오를 거쳐 전방유도를 부여하였다.

또한, 교합 조정전에 상하악 제 1소구치부 각화치은간 거리를 계측하고, 이를 교합 조정전과 비교하여 수직고경 감소량을 측정하였다.

2) 구강 내 교합조정-그림 12-1에서 12-5

교합조정시 환자의 하악위를 중심위로 재현성있게 유도하기 위해 중심위 기록시 사용한 anterior jig를 이용하였다. 우선 하악 좌측의 temporary bridge를 제거하고, 우측 구치부의 초기 접촉이 발생할 때까지 anterior jig를 조정 후, 보조자의 도움을 받아 구치부와 jig 두 부위에 교합지를 위치시키고 중심위로 유도하면서 번갈아가며 교합조정을 시행하였다.



그림 12-2. 구강 내의 교합조정시 보조자의 도움이 필수적이다





그림 12-3. 구치부 교합조정과 전치부 jig의 조정을 동시에 시행한다. 상하악 tatoo point간의 거리를 계측하면서 수직고경의 감소를 확인한다.



그림 12-5. 교합조정이 완료되어 최대 교두감합이 얻어진 모형과 구강내 소견
모형 사진-(좌), 구강내 사진-(우)

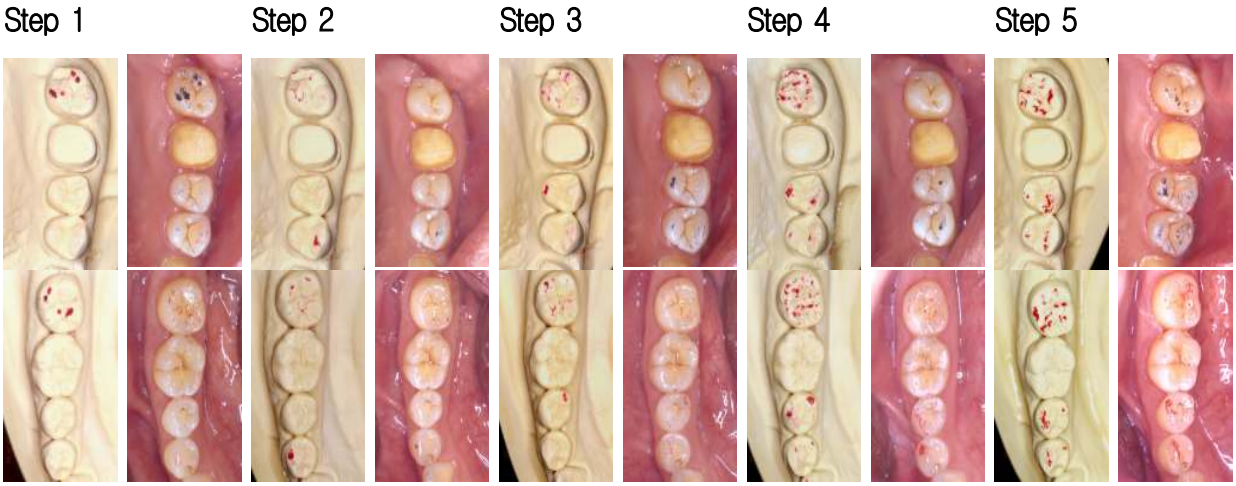

그림 12-4. 각 단계별 모형상의 청사진과 실제 구강 내의 교합접촉점을 비교한 일련의 사진으로 교합접촉의 넓이나 강도는 차이가 있겠지만, 수직고경 감소에 따라 변화하는 교합점의 위치는 대체적으로 일치한다. 이를 참고하면 구강 내 교합조정시 접촉점을 예측할 수 있어, 훨씬 효율적이다.

구강 내 상하악 제 1소구치 부위에 tatoo point를 기준으로 수직고경 감소량을 측정하여, 모형에서의 감소량인 1.5mm와 비교하였다.

다음의 일련의 사진(그림 12-4)은 이전 모형상 교합조정의 청사진과 구강 내 실제 교합접촉점을 비교한 것으로 거의 유사한 소견을 보인다. 물론 100% 일치하기는 어렵겠지만, 수직고경이 감소되어짐에 따라 변화되는 치아접촉 부위를 예측할 수 있어 많은 도움이 된다. 구강 내 자연치 교합조정은 한 번에 완료하지 않고, 일주일에 한 번씩 수 회에 걸쳐 시행한다. 매 번의 교합조정 후, 반대측 하악 temporary bridge를 주어진 고경에 맞추어 조정하였다.

교합조정이 완료되었을 시 우측 구치부에 maximal intercuspation이 얻어진 것을 볼 수 있다(그림 12-5).

구강 내 교합조정시 수직고경의 감소량은 1.5mm로 모형상에서와 일치하였다.

3. 안정화(전방유도의 확립)

이상적인 교합은 마모되지 않으며 건강한 치주조직 및 측두하악 관절을 증진시키며, 안정적인 근신경 기전을 유지한다. 이 역할을 담당하는 것이 전방유도이다(그림 13-1,2).

일찌기 Schuyler[5]는 절치로각(incisal guidance)의 경사도(steepness)는 전치의 수평,수직피개에 의해 영향을 받는다고 하였고, 기능적인 구치부 교합관계를 위해 좌우 측방 절치로각은 같아야하고, 심미성을 위해 전방 절치로각이 측방에 비해 커야된다고 하였다.

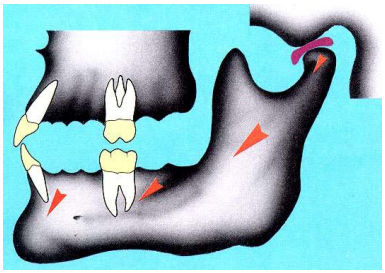

그림 13-1. 전방유도와 과두유도의 복합작용으로 구치이개가 얻어진다.(McHorris WH, Int J Periodont Rest Dent.1985 에서 인용)

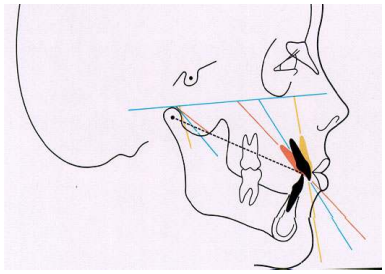

그림 13-2. 과로각과 조화된 전방 이개각은 절치 기능시와 일시적인 부기능(예를 들면, 이갈이) 동안에 자유롭고 조화된 하악운동을 허용한다.

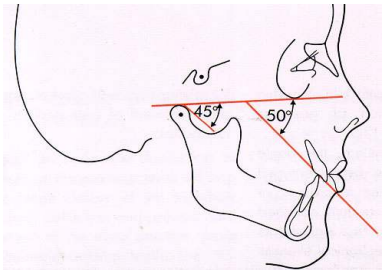

그림 13-3. 이상적인 전방 이개각은 과두 이개각보다 5도가 커야 한다.(McHorris WH, Int J Periodont Rest Dent.1985 에서 인용)

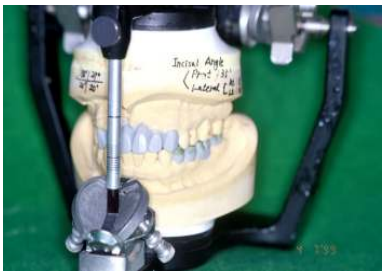

그림 13-4. 측방 check-bite를 이용하여 반조절성 교합기 상의 과두요소-시상 과로각, 측방 과로각-를 조절한다. 정해진 시상 과로각보다 약 5도가 크게 절치로 판의 경사를 조절 후, 이에 조화되도록 상악 전치부 납형의 설면 형태를 조절한다. 완성된 납형을 이용하여 임시수복물을 제작한다.





그림 13-5. 모형상에서 측방 운동시 견치에 의한 구치이개가 얻어진 모습.





그림 13-6. 임시수복물이 장착된 상하악 구강 내 소견.





그림 13-7. 견치유도에 의해 구치이개가 얻어진 모습. 일정 기간동안 시행착오를 거쳐 상악 전치부 형태를 조절한다



그림 14-1. 지대치를 위한 악간관계 기록.

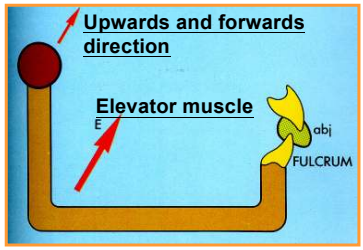

그림 14-2. 폐구근(E)의 방향에 의해 과두는 전상방으로 유도된다. abj = anterior biting jig(Levinson E, Int J Periodont Rest Dent, 1982에서 인용)



그림 14-3. Customized anterior guide table

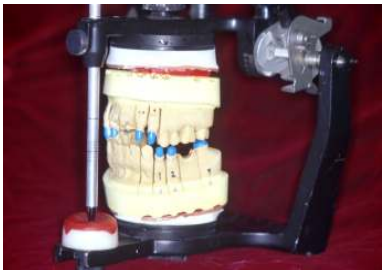

그림 14-4. Guide table을 이용해 장착된 지대치 모형.



그림 14-5. 도재 축성이 완료된 사진.

교합조정이 완료된 상하악 모형상에서 임시수복물 제작을 위해 진단 wax-up을 시행하였다. 이 때의 절치로각은 좌우 시상 과로각을 참고로 하여 결정하였다(그림 13-4). McHorris[2,3]는 절치로각이 과로각보다 최소 5도 이상 경사져야 한다고 주장하였고(그림 13-3), 한국인에 있어서의 연구에서도 절치로각이 4-7도 큰 것으로 조사되었다[6].

그림 13-5는 모형상에서 편심위시에 전치에 의한 구치이개가 얻어진 모습으로 예전에는 과로와 절치로가 복합적으로 작용하여 구치형태에 영향을 미친다고 하였으나 최근의 연구에 따르면 과두유도와 전치유도는 독립적인 요소이며 과두유도의 영향을 적거나, 거의 없다고 보고 있다[7,8]. 대신에 구치이개는 교두경사의 영향을 받기 때문에 종래의 생각대로 단순히 절치로 경사를 과로보다 급하게 하는 것만으로 이상적인 구치 이개량이 얻어지지 않는다. 이상적인 구치 이개량을 얻기 위해서는 절치로 경사외에 교두경사를 올바르게 부여해야만 한다. Hobo등[8,9]에 의한 연구에서 이상적인 구치이개량으로 작업측에서 0.5㎜, 비작업측에서 1.0㎜, 전방운동시 1.0㎜를 보고하였다.

임상적으로 전방유도는 임시수복물에 의해 확보된다(그림 13-6). 전방유도는 과두유도에 지배받지 않는다. 이는 상악 전치 또는 전치부의 임시수복물의 설면 경사를 조정함으로써, 즉 환자로 하여금 중심위에서 자유롭게 폐구하고 모든 편심운동시 간섭이 없도록 함으로 얻어진다. 운동은 안정된 중심위에서 시작하는 데, 이상적으로 모든 전치는 가벼운 접촉을 가지면서 가능한 한 모든 전치에 골고루 분산되어야 한다. 측방 운동시는 견치가 유도를 조절하고, 전방 운동시는 절치가 이를 담당한다. 이렇게 임상적으로 확보된 전방유도는 임시수복물의 연구모형을 통해 기공실로 전달되며 교합기에 반영한다(그림 13-7).

임시 수복물 장착기간에 대해서는 6주에서 3개월으로 의견이 분분하나, 심미와 발음 등을 검사하고 조절하며 약 8주 이상 장착한다면 충분하리라 생각된다.

4. 최종 보철물 제작

구치부의 안정과 전방유도를 확인한 후, 지대치의 최종인상을 시행하였다. 본 증례와 같이 편측 구치부에만 치아지지가 있을 경우 이를 기준으로 악간관계 기록시 하악골이 좌우로 기울어질 수 있다. 이를 방지하기 위해서 전방 지대치 부위에 anterior stop[10]를 형성 후, 구치부가 최소한으로 이개되도록 조절하여 악간관계 기록하는 것이 좋다(그림 14-1,2). 증가된 수직고경은 교합기에 장착 후, 절치핀을 풀어 구치부가 접촉할 때까지 고경을 감소시킨다. 이 때 구치부에 조기접촉이 발견될 경우, 중심위 채득을 확인하거나 중심위가 정확하다면 조기접촉부를 구강내에서 조절한다.

구강 내에서 확립된 전방유도를 최종보철물에 재현하기 위해 상하악 모형을 이용해 customized anterior guide table을 제작하였다. 이 guide table을 교합기에 장착하여 full contour wax-up과 도재 축성시 참고로 하였다(그림 14-3,4,5).

치주적으로 불리한 환자에게 있어서 교합형성시 고려할 점으로 1992년 B. Keough[11]는 다음을 말하였다.

1) Stable posterior occlusion.
2) Freedom of mandibular movement.
3) Occlusal forces that are distributed as widely as possible.

-1) 안정된 교합이란 생리적으로 설정된 수직고경(vertical dimension)에서 교합평면을 확보함으로써 가장 용이하게 얻어질 수 있다고 하였다[12,13,14]. 수직고경을 변화시키는 것이 치아와 악관절에 가해지는 하중을 변화시킨다 하여 부정하는 이들도 있지만, Carlsson 등[15]이 관찰하기를 교합안정만 얻어진다면 최소한의 고경변화는 문제를 야기하지 않는다고 하였다. 따라서, Katona[16]는 수직고경을 증가시키는 가장 바람직한 방법은 하악 교합평면의 높이를 증가시키는 것이라고 하였다. 본 증례의 경우 수직고경 증가가 아닌 감소가 얻어졌는 데, 이 경우에도 마찬가지일 것이라 생각된다.

-2) 구치부의 간섭은 하악의 운동을 방해하며 결국 환자에게 긴장감을 유발하게 된다. 개교합이나 2급 부정교합자와 같이 전치가 구치를 보호하지 못하는 환자의 경우 구치가 과도한 측방력을 받게되어 조기 상실된 가능성이 높다. 또한 비작업측 접촉이 존재할 경엔 해당치아에 과도한 측방력과 함께 악습관(bruxism, TMJ dysfunction)을 유발하는 인자(triggering mechanism)로 작용한다. 하악 운동시 편안감을 증진시키기 위해서 "long centric"형태의 절치관계가 필요한 경우도 있다[7]. 이러한 환자는 하악이 후방으로 이동된다고 느끼며, 누웠을 때와 앉았을 때의 하악 폐구위치가 다르다. 이 경우 구치부 수직고경를 변화시키지 않는 범위 내에서 전치부에 수평적으로 0.5㎜이내의 공간을 부여하는 것이 도움이 될 수 있다.

-3) 치주적으로 불리한 환자의 경우 치아의 측방력을 최소화하고, 힘의 방향을 가능한 한 치아 장축을 향하도록 한다. 이러한 환자에게 있어서 교합의 정확도라기보다 운동의 자유를 갖는 안정(stability)이 목표이다.

위의 사항을 기초로 하여, 본 환자의 최종 보철물 제작시 다음의 사항을 고려하였다.

1) shallow incisal guidance.
-하악 전치가 상악 설면 경사와 접촉하는 각이 급할수록, 상악 전치를 순측으로 밀어내는 힘의 수평적 벡터가 커진다.
2) decreased posterior cuspal height.
-치주적으로 불리한 환자의 수복물의 경우 전치유도의 각을 감소시킬 필요가 있으므로 구치부의 간섭을 피하기 위해 구치부 교두경사각을 줄여야 한다. 하지만 편평한 교합평면은 피해야 하는 데, 이 경우 안정이 부족하여 조심스럽게 제작하지 않을 경우 오히려 치아에 전달되는 측방력의 양을 증가시킬 수 있기 때문이다. 예를 들면 치근 폭경에 비해 넓은 교합 테이블을 가진 치아에 교합력이 가해진다면 치조골에 의해 지지되는 치근 외측으로 힘이 전달되고 결과적으로 측방력(tipping force)이 가해진다. Jankleson[17]에 의하면 교두 높이를 1㎜ 감소시킬 경우, 교합 테이블이 2㎜ 증가된 효과를 낳는다고 하였다. 따라서, 구치부 교두 경사각을 감소시킬 경우, 보상적으로 교합면을 좁게 할 필요가 있다.



그림 15. 본래 환자의 자연치 형태와 최종 보철물의 비교사진

그림 15는 구치부 최종 보철물에 있어서 자연치에 비해 낮아진 교두 경사와 좁아진 교합 테이블을 보여준다.

5. 정기적인 검사(Follow-Up)

변화된 교합에 얼마나 잘 적응하는가를 확인하는 것은 교합 조정 후에 필수적인 과정이다[18]. Long[1]은 1)측두하악 관절와 내의 조직변화 가능성 2)간섭에 의해 치조와 내로 함입된 치아의 회전과 정출 가능성 3)불완전한 교합조정 등의 이유로 추가적인 교합조정이 필요하다고 하였다.

6. 결 론

이 글의 서론에서 치료의 목표로 삼았던 것은 다음과 같다.

1) 전치부 개교합의 해소 (그림 16-1,2,3)

치료 후 환자는 개교합이 해소되어 발음과 심미성을 회복하였다.

2) 구치부지지, 안정의 확립 (그림 17-1,2,3)

구치부 지지와 안정의 확립에 대하여서는 악궁의 우측은 자연치 교합조정을 통해, 좌측은 보철적인 수복을 통해 획득하였다. 치료 후 환자는 전 치열에



그림 16-1.초진시 정면 소견으로 개교합이 관찰된다.



그림 16-2.보철 수복과 교합 조정을 이용, 개교합을 해결하였다.



그림 16-3. 안모의 심미성을 회복하였다.

걸쳐 안정적인 교합접촉이 이루어졌으며 저작력의 향상도 기대된다.

3) 전방유도의 부여 (그림 18)

감소된 수직고경에서 안정된 구치부 지지를 바탕으로 임시수복물을 통해 전방유도를 확보하고 이를 최종 보철물까지 이행하였다.

4) 악관절 주위조직의 안정과 신경근 구조의 조화 (그림 19-1,2)

과두-관절원판 복합체는 중심위 교합시에 관절융기(articular eminence)의 후방경사에 대해 안착되어진다. 이 관계는 폐구근의 수축에 의한 것으로 McHorris[2,3]는 과두가 안착된 위치를 얻기 위해서는 다음의 3가지 조건이 필요하다고 하였다.

첫째, 과두에 부착된 외측익돌근 하두가 양측성으로 완화되어야 하고 둘째, 악관절의 상부와 하부 구조 내에 과도한 synovial fluid가 있어서는 안된다. 만성적 이갈이 환자나 악관절 장애를 가진 환자에게서 이 부위에 synovial fluid가 증가하는 것이 흔히 나타난다.

마지막으로 가장 중요한 것으로 치아의 교두감합이다. 최대 교두감합위시의 치아의 교합이 과두가 관절원판에 안착되는 것을 방해한다면 과두는 어긋




그림 17-1. 치료 전의 구치부 교합상태로 폐구시 우측 제1대구치와 좌측 제1,2대구치 부위에만 접촉이 존재한다. 전치부의 개교합인 경우 측방운동시 구치부에 과도한 측방력이 가해져서 치주적으로도 불리하다.




그림 17-2. 치료 후의 구치부 교합으로 좌측은 자연치 교합조정으로, 우측은 보철수복으로 최대 교두감합을 획득하였다.




그림 17-3. 전 치열에 걸쳐 안정된 교합접촉을 회복하였다.




그림 18. 견치에 의한 구치이개.

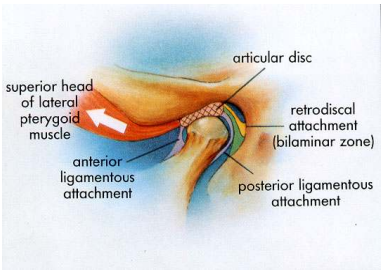

그림 19-1. 악관절의 해부학적 구조. 관절원판 후방조직은 외측 익돌근의 상대와 상응한다. (McHorris WH , Int J Periodont Rest Dent, 1985 에서 인용)

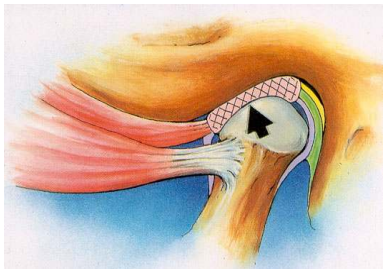

그림 19-2. 과두-관절원판 복합체는 중심위 폐구시 섬유성 관절융기 후방경사에 대해 안착된다.(McHorris WH , Int J Periodont Rest Dent, 1985 에서 인용)

난 위치에서 적응하려 할 것이다. 이 어긋난 위치는 대개 원하는 중심위보다 "전하방"이다.

McHorris[2,3]는 또한 교합조정을 시행한 환자에게 주의사항으로

1) 취침시 턱을 괴지 말고 등으로 기댈 것.
2) 끈적이는 음식을 피하고 전방부 치아로 저작을 피할 것.
3) 신경 자극성인 설탕이나 카페인의 섭취를 제한할 것.
4) 작업시 이를 악물지 말 것.

등을 권장하였다.

참 고 문 헌

1. Long JH : Occlusal adjustment J Prosthet Dent 1973;30:706-714
2. McHorris WH : Occlusal adjustment via selective cutting of natural teeth. Part I , Int J Periodont Rest Dent 1985;5(5):9-24
3. McHorris WH : Occlusal adjustment via selective cutting of natural teeth. Part Ⅱ, Int J Periodont Rest Dent 1985;5(6):9-29
4. Victor O. Lucia : A technique for recording centric relation, J Prosthet Dent 1964;14:492-505



그림 20-1. 교합조정 후, 1년이 경과한 교합면 모습. 대부분의 개교합 환자의 경우 법랑질의 마모가 거의 없어 자연치 교합조정에 충분한 두께를 확보할 수 있다.



그림 20-2. 술 후, 1년이 경과한 구강 내 소견으로 변화된 수직고경에 적응하기 위해서는 교합의 안정이 필수적이다. 환자는 새로운 전방유도에 잘 적응하는가를 확인하기 위해서 견치유도로를 검사한 결과, 마모소견은 관찰되지 않았다.

5. Clyde H. Schuyler : The function and importance of incisal guidance in oral rehabilitation J Prosthet Dent 1963;13:1011-1029
6. 권긍록, 우이형, 최대균 : 정상 한국인의 하악 전방운동시 시상과로각과 절치로각에 관한 연구. 대한치과보철학회지 1989, Vol. 27, No. 2
7. Dawson PE : Evaluation, Diagnosis, Treatment of occlusal problems. CV Mosby Co. St. Louis 1974
8. Sumiya Hobo : Twin-tables technique for occlusal rehabilitation. Part-I Mechanism of the anterior guidance. J Prosthet Dent 1991;66;300-
9. Young-hwan Jo, Sumiya Hobo, Hisao Takayama : Occlusion, 군자출판사 1996
10. Edward Levinson : Centric relation - The anterior biting jig for recording the clenching position., Int J Periodont Rest Dent 1982;.2:9-21
11. Bernard Keough : Occlusal consideration in periodontal prosthetics, Int J Periodont Rest Dent 1992;12(5): 359-371
12. 최호영, 이성복, 최대균 : 수의적 교합력 발휘시 야기되는 하악의 모멘트에 관한 정상교합자와 부정교합자간의 비교 연구. 경희치대논문집 1993 vol. 15, No. 2
13. 최희철, 이성복, 최대균, 박남수 : 정상 교합인의 두부위치변화에 따른 교합접촉점의 변화에 관한 연구. 경희치대논문집 1994 vol. 16, No. 1
14. 김남중, 이성복, 최대균, 박남수 : 교합고경의 인위적인 증가에 따른 저작계의 반응에 관한 연구. 경희치대논문집 1994 vol. 16, No. 2
15. Carlsson GE, Ingervall B, Kocak G : Effect of increasing vertical dimension on the masticatory system in sujects with natural teeth. J Prosthet Dent 1979;41:284-289
16. Katona TR : The effects of cusp and jaw morphology on the forces on teeth and the temporomandibular joint. J Oral Rehabil 1989;16:211-219
17. Jankleson BB : Physiology of human dental occlusion. J Am Dent Assoc 1950;50:664
18. Claes Riise : Rational performance of occlusal adjustment, J Prosthet Dent 1982;48:319-327