- 대한악기능교합학회지 16권 2호, 2000 -

보철학적 교합 재구성을 위한 교합진단과 치료계획

경희대학교 치과대학 보철학교실

이 승 규·이 성 복·최 대 균

The Occlusal Evaluation and Treatment Planning for Prosthodontic Full Mouth Rehabilitation.

Lee Seung-Kyu, Lee Sung-Bok, Choi Dae-Gyun

Department of Prosthodontics, School of Dentistry Kyung-Hee University, Seoul, Korea

Occlusal disease is comparable to periodontitis in that it is generally not reversible. Occlusal disease, however, like periodontitis, often maintainable. It does itself to treatment and when restorative dentistry is utilized it becomes, in that sense, reversible. Moreover, a systematized and integrated approach will lead to a prognosis that is favorable and predictable. This approach facilitates development of optimum oral function, comfort, and esthetics, resulting in a satisfied patient. Such a systematized approach consists of four logical phase : (1) patient evaluation, (2) comprehensive analysis and treatment planning, (3) integrated and systematic reconstruction, and (4) postoperative maintenance.

An integrated treatment plan is first developed on one set of diagnostic casts, properly mounted on a semiadjustable articulator using jaw relationship records. This is accomplished by using wax to make reconstructive modifications to the casts. These modified casts become the blueprint for planned occlusal changes and the fabrication of provisional restorations.

The treatment goals are : (1) comfortably functioning temporomandibular joints and stomatognathic musculature, (2) adherence to the basic principle of occlusion advocated by Schuyler, (3) anterior guidance that is in harmony with the envelope of function, (4) restorations that will not violate the patient's neutral zone.

This report shows the treatment procedures for a patient whose mandibular position has been altered due to posterior bite collapse. Migration of the maxillary anterior teeth had occurred, and the posterior occlusal contacts showed pathologic interference. Precise diagnosis using mounted casts was executed and prosthodontic reconstruction by the aid of an unconventional orthodontic correction on maxillary flaring was planned.

An unconventional orthodontic correction can be accomplished by using preexisting natural teeth, which can be modified for use in active tooth movement or splinted together for orthodontic anchorage. This technique has an advantage over conventional fixed appliance orthodontic therapy because it can accomplish tooth movement concurrently with restorative and periodontal therapy. On occasion, minor tooth movement can be necessary to achieve the optimum occlusal scheme, crown form, and tooth position for the forces of occlusion to be displaced down the long axis of the periodontally compromised teeth. Once the occlusion, periodontal health, and crown contours for the provisional splinted restoration are acceptable, the final splinted restoration can be similarly fabricated, and it becomes an excellent orthodontic retainer.

Key Words : occlusal disease, diagnostic casts, posterior bite collapse, maxillary flaring, orthodontic correction

보철학적 교합 재구성을 위한 교합진단과 치료계획

경희대학교 치과대학 보철학교실

이 승 규·이 성 복·최 대 균

교합 진단이란 교합의 부조화로 야기되는 치아, 치열, 치주조직, 저작근, 두개부 근육, 악관절 등을 포함한 악구강계의 기능이상의 유무, 혹은 정도의 진단을 말한다. 이는 상하악 치열의 상대적인 관계를 조사하는 단순진단이 아니라 종합적인 평가를 필요로 함으로 문진, 시진 및 촉진에 따라 얻은 기왕력과 현재의 증상을 기록하고 방사선 사진, 해부학적 교합기에 장착시킨 상하악 모형 등의 자료를 필요로 하게 된다[1].

교합이상은 그것 자체로는 질병이 아니지만, 악구강계에 해로운 영향을 주는 중요한 요소가 되거나 될 가능성이 있다고 진단되는 경우에는 치료 대상이 된다. 교합 치료의 유무를 판단하기 위해서 교합 진단은 반드시 시행되어야 한다[2,3].

그럼 실제의 임상 증례를 통해 교합 진단과 그 치료과정에 대해서 살펴보기로 한다.

Ⅰ. 중심위 진단[1] (Diagnosis of Centric)

교합을 진단하는 데 있어 첫 단계는 중심위의 진단이다. 중심위 조기 접촉(centric premature contact)은 악구강계에 있어 기능이상의 하나로 교합을 개선하는 데 중요하게 고려해야 할 사항이다.

일반인의 90%가 중심위 조기 접촉을 갖고 있기 때문에 조기 접촉이 바로 질병이라는 생각은 잘못이다. 그러나, 조기 접촉이 원인이 되어 악관절증을 야기시키고 있을 경우에는 그 조기 접촉은 병적인 것으로 간주하여 제거되어야만 한다. 조기 접촉을 제거할 것인가 또는 방치할 것인가라는 판단은 증상이 나타나고 있는지 또는 그것을 예방할 필요가 있는지 여부가 중요한 열쇠가 된다. 만약 조기접촉을 제거할 필요가 있다고 판단된 경우 교합조정을 하거나 보철적 구강재건(oral rehabilitation)이라는



그림 1. 초진시 환자의 정면 사진. 30대 후반의 여성환자로 저작시 불편감을 호소하였고 최근 들어 악관절 부위에서 소리가 난다고 하였다. 상악 전치부 치간 이개가 관찰되고 전방 돌출도 인정된다. 환자는 수 년 전에는 전치가 가지런했었는 데, 점점 현재와 같이 되었다고 하였다. 언뜻 보기엔 환자의 교합이 괜찮아 보이지만 구치부 상실로 인한 전치부의 외상성 교합이 의심된다.



그림 2. 상악 치열의 교합면 사진. 상악 우측 대구치와 좌측 제1대구치가 상실되어 있고, 전치부 flaring으로 치간 이개가 나타나있다. #27 치아가 근심 방향으로, #25 치아는 순측으로 변위되어 있음을 볼 수 있다.

* 이 논문은 보건복지부 HMP-00-CH-11-0010 Project의 연구개발과제로 진행되었음.



그림 3. 하악 치열의 교합면 사진. #46 치아가 상실되어 있고 #36, #47 치아의 정출 소견이 보인다.



그림 4-1. 습관적 폐구시의 우측면 소견.



그림 4-2. 습관적 폐구시의 좌측면 소견.

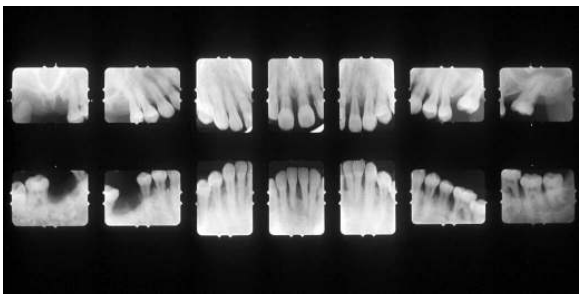

그림 5. 치열 전반에 걸쳐 치조골 감소가 나타나있다. 특히 전치부와 제 1대구치 부에 현저한 골소실로 postjuvenile periodontitis가 의심된다. #27 치아는 심한 근심 경사로 골소실이 치근단까지 포함되 보존 불가능하고 판단된다. 대부분의 치주질환은 외상성 교합에 의해 가속화되므로 치주 치료시 교합 치료를 동반해야만 한다.

적극적인 처치를 고려해야 한다.

1) 진단 모형의 장착(mounting)

상하악의 진단 모형을 제작하고, face-bow transfer를 시행한다. 최소 반조절성 교합기를 사용해야 하며, 진단 모형을 복제(duplication)하여 한 쌍은 중심위로 다른 한 쌍은 교두감합위로 교합기에 장착한다.

중심위 채득은 Lucia jig나 leaf gauge를 이용하는 것이 좋은 데, 상하악 치아가 접촉되지 않는 최소량의 개구 상태로 centric bite를 채득한다. 개구량을 너무 크게 하면 과두가 전방으로 평행이동(translation)하게 되어 정확한 중심위 재현이 어려움으로 주의를 요한다.

만약 환자가 악관절 질환(TMJ dysfunction)을 가지고 있거나 근막동통(myofascial pain dysfunction)을 호소한다면 악간관계 기록이 부정확할 수 있다는 사실을 기억해야 한다. 이러한 경우 적절한 치료를 통해 증상이 소실될 때까지 최종 악간 기록을 연기하는 것이 좋다. 하지만, 교합 부조화가 오랜 기간 지속된 환자에게 있어, muscle splinting으로 인해 정확한 중심위 기록이 불가능한 경우도 있다. 효과적인 치료계획은 편안하고 증상이 없는 악관절과 저작근육(stomatognathic musculature)을 포함한다.

2) Horizontal shift의 검사

각각 중심위와 교두감합위로 장착된 모형상에서 수평적인 차이를 horizontal shift라 한다. Posselt(1952)[4]는 대다수의 성인이 최후퇴위와 교두감합위 사이에 1.25㎜±1㎜의 전후 방향의 어긋남을 보인다고 서술하였다.

진단의 분류기준으로 0.3㎜ 이내의 어긋남을 이상적, 0.3㎜-0.5㎜의 어긋남을 정상, 0.5㎜-1.0㎜의 어긋남을 요주의, 1.0㎜ 이상을 병적이라 생각할 수 있다.

3) Vertical shift의 검사

교두 감합위로 장착된 모형상에서 전치 지도판(anterior guide table)을 편평한 것으로 바꾸어 incisal pin이 가볍게 닿도록 한 후, 중심위로 전환하였을 시, incisal pin의 거상량을 vertical shift라 한다. Vertical shift의 정확한 양을 구체적으로 계측하는 방법은 아직 소개되고 있지 않으나 incisal pin 거상량를 기준으로 그 거리의 약 2/3가 상하악 중절치

사이 어긋남의 크기가 되고, 약 1/3이 제 2대구치에서 어긋남의 크기가 된다. 대부분의 경우, incisal pin 거상량은 0-7.0㎜ (평균 1.7㎜)의 범위에 있다.

Vertical shift가 발생한 경우, 두 개의 서로 다른 수직악간 거리를 가지고 하악이 기능함으로 근육에 대한 유해작용을 유발할 수 있다.

4) Shift의 방향

Lauritzen(1974)[5]은 중심위와 교두 감합위와의 수평적 어긋남을 세 유형으로 분류하고 있다. 중심위와 교두 감합위가 일치하여 양자 사이에 어긋남이 없는 상태를 THIOP(terminal hinge inter-occlusal position)이라 하고, 이 상태에서는 point centric 관계가 된다.

중심위에 대한 교두 감합위의 정중선 방향으로의 평행한 어긋남을 MIOP(mesial inter-occlusal position)이라고 부르고 그 양이 많은 경우는 중등도의 유해작용이 있을 수 있다.

중심위에 대한 교두 감합위의 측방 어긋남을 LIOP (lateral inter-occlusal position)라고 부르고 발생 빈도가 높으며 유해 작용이 가장 크다고 알려져 있다.

5) 조기 접촉(premature contact) 치아의 검사

이 검사는 통상 12㎛ 정도 두께의 교합지를 이용한다.

구강 내에서 조기 접촉의 호발 부위는 제 2대구치, 제 1소구치, 제 1대구치와 제 3대구치 순이다. 중심위의 조기 접촉은 그 부위가 악관절에 가까울수록 받은 하중이 큼으로 유해하다고 할 수 있다. 그러므로, 대구치에 조기 접촉이 존재할수록 그 영향이 크다고 할 수 있다.

이 외에 조기 접촉이 어느 치면에서 발생되고 있는가가 중요한 데, 상하악 근원심 치면간에 발생되는 조기 접촉을 MIOP type의 접촉이라 한다. 전두면에서 볼 때 발생하는 LIOP type의 조기 접촉은 두 종류로 구별할 수 있는 데, 기능 교두간의 접촉(또는 이명교두간의 접촉)은 LIOP non-working type이라 하고, 협측교두간, 그리고 설측 교두간에 발생한 접촉(또는 동명교두간 접촉)을 LIOP working type이라고 한다. 특히, non-working type은 상대적으로 유해한 작용을 나타낸다.





그림 6-1,2.
교합 분석을 위한 중심위 채득과정으로 acrylic resin을 변형하여 anterior biting jig를 제작하였고, Jig 절단부 레진을 노출시켜 적합을 확인하였다. 접촉되는 하악 전치는 최소로 하는 것이 좋으며, 구치부 접촉이 없음을 확인하는 것이 중요하다.





그림 7-1,2.
교두감합위(좌)와 중심위(우)유도시의 정면 소견. 중심위를 기준, 좌측 소구치부의 조기 접촉(LIOP Type)으로 인한 우측방으로의 midline deviation이 존재하였고, 이로 인해 #11, #12 치아가 우측방으로 변위됨을 볼 수 있다. 또한, 전치부 기준으로 약 1.5㎜의 vertical discrepancy가 보인다.




그림 8-1,2.
교두감합위(좌)와 중심위(우)유도시의 정면 소견. 구치부의 조직 접촉과 지지의 붕괴는 하악의 변위를 유발하며 결과적으로 전치부에 과도한 하중이 가해진다. 대개 전치부 관계가 정상이거나 2급 1류인 경우엔 상악 전치가 순측으로 이동(anterior flaring)하게 되고, 절단 교합(edge-to-edge)인 경우엔, 전치부의 과도한 마모를 유발하게 된다.




그림 9-1,2.
교두감합위(좌)와 중심위(우)유도시의 우측 소견. LIOP non- working type의 조기 접촉 양상이 확연하게 나타나있다.




그림 10-1,2.
교두감합위(좌)와 중심위(우)유도시의 우측방 소견. 전후적 horizontal shift의 양은 0.5㎜ 정도로 미미하지만, 상악 제1소구치 원심경사와 하악 제2소구치 근심경사간의 조기 접촉(MIOP type)이 관찰된다.




그림 11-1,2.
교두감합위(좌)와 중심위(우)유도시의 좌측방 소견. 상악 소구치의 조기 접촉으로 인한 Horizontal shift의 양이 1㎜ 이상으로 보여진다. 상악 소구치의 근심 협측부가 교두감합을 얻기 위한 경사면으로 작용하여 결과적으로 교두감합위에서 하악이 전방이동하게 된다.




그림 12-1,2.
교두 감합위(좌)와 중심위(우)로 장착된 모형 Midline deviation을 확인할 수 있다.




그림 13-1,2.
교두 감합위(좌)와 중심위(우)로 장착된 모형. 상하악 모형상 치은부위에 표시를 한 후, 교두 감합위와 중심위로 각각 장착하여 두 점간의 거리를 측정함으로써 vertical shift (discrepancy)의 양을 계측할 수 있다.
교두 감합위시의 상하악간 거리 = 20.0 ㎜
중심 교합(centric occlusion)시 상하악간 거리 = 21.5 ㎜
Vertical discrepancy = 21.5 − 20.0 = 1.5 ㎜




그림 14-1,2.
교두 감합위(좌)와 중심위(우)로 장착된 모형. 중심위에서 상하악 소구치간의 조기 접촉 뿐만 아니라, 상악 제2대구치 근심과 하악 제1대구치 원심과의 조기 접촉으로 상악 제2대구치의 근심경사와 하악의 전방 변위를 관찰할 수 있다.

Ⅱ. 포괄적인 치료 계획(Comprehensive Treatment Plan)

구치부의 지지 부족으로 인해 하악의 변위가 관찰되는 환자에 있어, 올바른 하악위와 교합 수직 고경을 회복하는 일은 단순한 작업이 아니다. 이는 교합, 치주, 수복 치료가 복합된 하나의 단위로서 접근해 나가야 할 것이다.

건전한 치열을 가진 사람 중 90% 이상이 중심위의 전방에서 최대 교두 감합위를 나타내지만[6], 두 위치 사이의 차이가 큰 경우 중심위에서의 조기 접촉에 의해 하악의 최종 위치가 전방이나 측방으로 변위하게 되며, 병적 교합 양식을 보이게 될 것이다. 이는 종종 저작근의 근경련(spasm)이나 근막동통장애(myofascial pain dysfunction)등의 문제를 낳게 된다[7,8,9].

환자의 치주 상태가 건전하다면, 이러한 하악의 변위는 전치와 구치부의 마모를 야기할 것이고, 그렇지 않고 치주 상태가 불량한 경우라면 치아 부착기구의 소실이나 동요, 이동을 나타내게 될 것이다.

이러한 복합한 증상을 가진 환자에 있어 포괄적인 치료 계획은 교합기에 적절히 장착된 모형에서부터 시작된다.

환자의 현존하는 문제점을 확인하고 왁스 등을 이용해 모형상에서 수복을 시행한다. 이렇게 최종 목표에 부합되도록 변형된 모형은 계획된 교합 변화에 대한 청사진(blueprint)을 제공할 뿐만 아니라 새로운, 계획된 그리고 기능적인 임시 수복물 제작에도 이용할 수 있다.

Bruce Stewart(1998)[10]는 교합 수복시의 치료 목표로서 다음의 네 가지를 제시하였다.

1) Comfortably functioning temporomandibular joints and stomatognathic musculature.
2) Adherence to the basic principles of occlusion advocated by Schuyler[11,12]
3) Anterior guidance that is in harmony with the envelope of function.
4) Restorations that will not violate the patient's neutral zone.

또한, 치료 목표를 달성하기 위한 치료 선택방법은 “ six R "로 요약된다[10]. 1) Reshape, 2) Restore, 3) Remove, 4) Reposition, 5) Refer, 6) Relinguish any action by leaving a tooth alone.

술전 치료 계획은 모형상에서 치아를 변형하거나

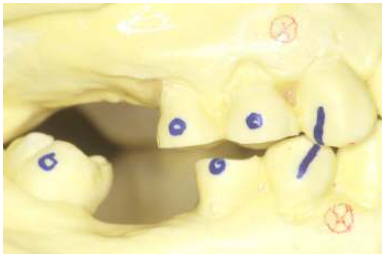


그림 15-1,2.
중심위로 장착된 모형상에서 상악 소구치를 삭제하여 조기 접촉을 제거하였다.(상악 좌측 제2대구치는 발거 예정으로 모형상에서 삭제, 제거하였다.) 이로써, 중심교합(centric occlusion)과 중심위교합(centric relation occlusion)이 일치하게 된다. 이 때의 상하악간 거리는 20.0 ㎜로 교두 감합위시 거리와 일치하였다.

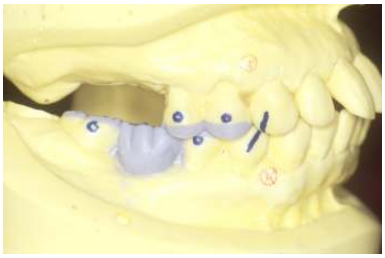
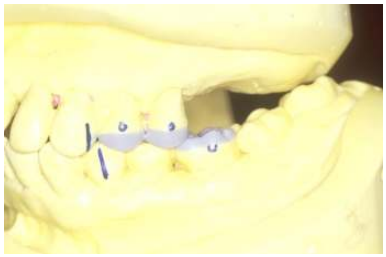

그림 16-1,2.
새로운 하악위에 맞추어 진단 납형 형성을 시행하였다. 상악 양측 소구치는 국소의치의 지대치로 사용 예정이며, 하악 우측의 고정성 브릿지 외에 정출된 반대측 제1대구치도 치관 수복이 필요하고 판단된다.




그림 17-1,2.
진단 납형 형성이 완성된 상하악 모형의 모습으로 앞으로의 치료를 위한 청사진을 제공하고 동시에 이를 이용해 임시 수복물 제작이 가능하다.




그림 18-1,2.
중심위 교합시의 상하악 전치부 관계로 좌측 측절치와 견치(좌)는 정상적인 1급 관계를 보이고 있으나, 우측의 경우에는(우) 상악 전치의 flaring으로 인해 과도한 수평피개(overjet)를 보이고 있다. 전치부의 안정된 접촉(anterior coupling)은 교합안정에 중요한 필요 조건으로 이 증례에서 중심위 상에서 발생된 상하악 전치부간의 공간을 어떻게 해결할 것인가가 치료의 관건이다.




그림 19-1,2.
좌- 치아 삭제 전, 각화치은 상에 표시된 tatto point를 이용하여 상하악 간의 거리를 계측함으로써 수직고경의 변화를 정확히 확인할 수 있다.
우- 상하악의 치아 삭제로 조기 접촉이 제거된 후의 전치부 관계로 모형에서와 동일함을 확인할 수 있다.
(상하악 좌측 측절치와 견치에서의 관계에 주목한다.)




그림 20-1,2.
치아 삭제가 완료된 구강 내 소견. 상악의 경우, 삭제된 지대치상에 surveyed crown을 이용한 가철성 국소의치를 계획하였다.




그림 21-1,2.
치아 삭제 후의 구강 내 측면 소견.




그림 22-1,2.
임시 수복물 장착 후의 구강 내 측면 소견.




그림 23. 교합기 상에서 제작된 임시 수복물을 이용시 최소한의 교합조정만으로 새로이 설정된 하악위에서 교합안정(occlusal stability)을 얻을 수 있다.



그림 24. 임시 수복물 장착으로 어느 정도의 교합 안정이 얻어졌으나, 완전한 안정을 위해서는 대구치부의 교합 접촉이 필요하다.



그림 25. 상악 임시 의치(temporary denture)를 위한 악간 관계기록.



그림 26. 상악의 임시의치로 교합 안정을 도모함과 동시에 elastic을 장착하여 전방 이동된 상악 우측 전치부의 retraction을 계획하였다. Anchorage를 위해 임시의치의 구개부를 전부 피개하는 것에 주목한다.
- 3/4 inch, 3 1/2 oz.(Unitek/3M) Elastic.



그림 27. 상악 임시의치 상에 장착된 elastic을 이용해 전치부를 견인하는 모습. Elastic의 유지는 전치 순면에 composite resin을 이용해 유지장치(lugs)설계하여 “elastic sliding"을 방지하여야 한다. 이러한 교정 이동은 치주 처치가 반드시 선행되어야 하고, 최소한의 교정력을 이용해야 한다[13].





그림 28-1,2.
좌- 이동 초기의 상악 전치부로 하악 전치 사이에 공간이 관찰된다.
우- 임시 의치로 구개부를 피개하여 anchorage에 도움을 줄 수 있다. 또한, 이동할 치아만의 구개부를 삭제하여 선택적 이동(activation)도 가능하다.





그림 29-1,2.
이동 전(좌)과 elastic 장착 1주일 경과 후의 비교 사진으로 장력하의 elastic은 약간의 응력 감소(stress relaxation)가 발생한다는 것을 인지하여야 하고 단일 치아당 tipping force는 2온스가 넘지 않도록 유의한다.





그림 30-1,2.
후방 견인된 상악 전치 구개면이 하악 전치와 접촉할 경우(좌) 구개측 교합 조정을 통해 이동 공간을 확보할 수 있다(우).




그림 31-1,2.
Elastic 장착 후, 4주가 경과한 구강 내 소견으로 치아 위치의 개선을 볼 수 있다. 치아의 tipping시 정출되는 것을 방지하도록 composite resin 부착을 가능한 한 절단 측에 위치시키는 것이 좋다. 중절치와 측절치 부위의 치간 이개가 여전히 남아있어 치관 수복으로 해결하기로 계획하였다.




그림 32-1,2.
연결하여 제작된 임시 수복물은 치아 이동 후의 효율적인 retainer 역할을 한다.




그림 33-1,2.
이동 전(좌)과 이동 후(우)의 안모 비교 소견. 돌출되고 정출된 상악 전치는 심미적 장애와 더불어 하순의 작열감을 야기해 기능적 장애도 가져온다. 교정적 이동을 동반한 보철 수복으로 치아에 가해지는 힘을 장축방향으로 유도함과 동시에 심미적 개선을 얻을 수 있다.

진단 납형 형성(diagnostic wax-up)을 통해 행해진다. 모형은 안궁(face-bow)을 이용해 반조절성 교합기상에 장착되어지고, 중심위 기록과 편심위 기록을 채득한다.

Ⅲ. 교합안정을 위한 요구 조건 (by Dawson PE[14])

교합 문제 중 어떤 것들은 처음 보았을 때, 거의 해결할 수 없는 것처럼 보인다. 이는 특히 치주 질환이나 치아 우식증 같은 복잡한 문제들이 악골 관계의 이상이나 파괴적인 습관, 치아 이동이나 치아 정출 등과 함께 나타날 때 그러하다. 치아의 과도한 교모 문제는 정출과 함께 나타날 수 있다. 스트레스의 방향과 분포의 조절을 위한 다른 무수한 요구들과 함께 심미적인 문제의 해결도 어렵게 보인다.

어떠한 교합 문제를 해결하기 위해서 우리가 지켜야 할 한 가지 기본 법칙이 있다. 즉 결과를 예측할 수 없다면 어떠한 교정이나

수복 술식을 시행하여서는 안된다는 사항이다.

교합 안정은 교합 진단과 치료계획의 첫 번째 목적이다. 건강을 유지하기 위하여 치아는 과도한 마모, 동요도, 적절한 배열위치에서의 이동이 없어야 한다. 교합의 관점에서 치주 조직이 건강하고 마모나 동요도, 치아의 이동 등이 없으면 현재의 상태가 어떻게 보이던간에 치열은 건강하다고 할 수 있다.

교합이 최적의 안정성을 가지고 기능하기 위해 반드시 충족되어야 할 요구 조건으로 다음의 다섯 가지가 있다.

1) 과두-관절원판 복합체가 관절융기에 대해 최상방에 위치할 때(중심위) 모든 치아에 안정된 접촉점을 가지고 있어야 한다.
2) 기능 범위(envelope of function)의 한계 운동과 조화를 이루는 전방 유도(anterior guidance).
3) 전방 운동시 모든 구치의 이개(diclusion).
4) 비작업측 모든 구치의 이개(diclusion).



그림 34. 상악 전치부 최종 보철물 장착 소견.
교합 치료를 시행한 경우, 구치부 지지와 전치부의 안정된 접촉은 악관절 주위조직의 건강과 더불어 장기간의 예후를 보장한다.



그림 35. 치료 후의 정면 안모 사진.
교합이 붕괴되어 하악위가 변위된 경우, 보철 수복 이외에도 교정, 치주 등의 복합적인 치료 계획이 필요하다. 또한, 주기적인 관찰을 통해 교합의 변화를 인지하고, 수정하는 것은 평생동안 치과의사가 해야 할 과제이다.

5) 측, 전방유도(lateral anterior guidance)나 과두의 한계 운동시 작업측의 모든 구치에 장애가 없을 것.

위에 언급한 요구 조건들을 모두 만족시키지 못함에도 불구하고 많은 환자들이 건강하고 유지력이 있는 치열을 가지고 있다. 하나의 요구 조건도 만족함이 없이 건강한 치열을 가지고 있을 수 있는 데, 이렇게 되기 위해서는 매우 특별한 상황이 존재한다. 만족시키지 못한 요구 조건에 대한 대안이 있어야 하며 이 요구 조건의 필요성을 제거해야 한다.

참 고 문 헌

1. Young-hwan Jo, Sumiya Hobo, Hisao Takayama : Occlusion, 군자출판사 1996
2. 이성복 : 보철학적 교합재구성에 의한 악관절 내장증 환자의 치료-(1). 대한악기능교합학회지 1992, Vol. 8, No. 2
3. 이성복 : 보철학적 교합재구성에 의한 악관절 내장증 환자의 치료-(2). 대한악기능교합학회지 1993, Vol. 9, No. 1
4. Posselt U : Studies in the mobility of the human mandible. Acta Odont Scand, 1952;10
5. Lauritzen AG : Atlas of occlusal analysis. Boulder Colorado Johnson, 1974
6. Amsterdam M. : Periodontal prosthesis - twenty-five years in retrospect. Alpha Omegan 1974;12:9
7. Miller GM. & Kreuzer DW. : The modified Hawley appliance. Part Ⅲ. Int J Periodont Rest Dent 1982;2(2):55
8. 이성복 : 치료과두위의 설정에 의한 악관절 내장증 환자의 보철적 접근. 대한치과의사협회지, 1994, Vol. 32, No.10
9. 이성복, 최부병 : MRI에 의한 측두하악관절 장애의 영상진단. 대한치과의사협회지, 1996, Vol. 34, No.4
10. Bruce stewart : Restoration of the severely worn dentition using a systematized approach for a predictable prognosis. Int J Periodont Rest Dent 1998;18(1):47-57
11. Schuyler CH. : Correction of occlusal disharmony of the natural dentition. N Y State Dent J 1947;13:445-462
12. Schuyler CH. : The function and importance of incisal guidance in oral rehabilitation. J Prosthet Dent 1963;13:1011-1029
13. Williamson RT & Beeman CS : Orthodontic correction of maxillary flaring using provisional restorations. Pract Periodont Aesthet Dent 1995;7(1):75-82
14. Dawson PE.: Evaluation, Diagnosis, and Treatment of Occlusal Problems. 2 ed. St Louis: Mosby, 1989