완전 구강 회복술

경희대학교 치과대학 부속치과병원 보철과

이승규, 이성복, 권긍록, 최대균

Full Mouth Rehabilitation

Seung-Kyu Lee, Sung-Bok Lee, Kung-Rock Kwon, Dae-Gyun Choi

Department of Prosthodontics, College of Dentistry, Kyung Hee University, Seoul, Korea

The treatment objectives of the complete oral rehabilitation are : (1) comfortably functioning temporomandibular joints and stomatognathic musculature, (2) adherence to the basic principle of occlusion advocated by Schuyler, (3) anterior guidance that is in harmony with the envelope of function, (4) restorations that will not violate the patient's neutral zone. There may be many roads to achieving these objectives, but they all convey varing degrees of stress and strain on the dentist and patient. There are no "easy" cases of oral rehabilitation. Time must be taken to think, time must be taken to plan, and time must be taken to perform, since time is the critical element in both success and failure.

Moreover, a systematized and integrated approach will lead to a prognosis that is favorable and predictable. This approach facilitates development of optimum oral function, comfort, and esthetics, resulting in a satisfied patient. Such a systematized approach consists of four logical phase : (1) patient evaluation, (2) comprehensive analysis and treatment planning, (3) integrated and systematic reconstruction, and (4) postoperative maintenance.

Firstly, we must evaluate the mandibular position. The results of a repetitive, unstrained, nondeflective, nonmanipulated mandibular closure into complete maxillomandibular intercuspation is not so much a "centric" occlusion as it is a stable occlusion. Accordingly, we ought to concern ourselves less with mandibular centricity and more with mandibular stability, which actually is the relationship we are trying to establish. The key to this stability is intercuspal precision. Once neuromuscular passivity has been achieved during an appropriate period of occlusal adjustment and provisionalization, subsequent intercuspal precision becomes the controlling factors in maintaining a stable mandibular position.

Secondly, we must evaluate the planned vertical dimension of occlusion in relationship to what may now be an altered(generally diminished), and avoid the hazard of using such an abnormal position to indicate ultimate occlusal contacting points. There are no hard and fast rules to follow, no formulas, and no precise ratios between the vertical dimension of occlusion. Like centric relation, it is an area, not a point.

Key Words : rehabilitation, mandibular position, centricity, stability, vertical dimension

* 이 논문은 보건의료기술연구개발사업(HMP-00-CH-11-0010 project) 과제로 수행되었음.

완전 구강 회복술

경희대학교 치과대학 부속치과병원 보철과

이승규, 이성복, 권긍록, 최대균

Ⅰ. 서 론

완전 구강회복이란 구강내 잔존치아와 결손치아의 교합을 모두 수복하여 그 치아의 외형과 기능을 구강악계의 다른 조직과 조화되게 회복시켜주는 것을 말한다. 흔히 생각할 때, 구강내 28개의 치아를 모두다 삭제하여 치관회복을 하는 경우만이 완전 구강회복이라 생각하지만, 모든 잔존치아의 고정성 보철을 동반하여 국소의치를 제작하는 경우, 또 총의치의 제작도 이에 해당된다고 할 수 있다.

대부분의 구강 완전 회복 증례에 있어서 쉬운 경우는 없으며, 술자와 환자 모두에게 다양한 정도의 스트레스를 주는 과정임에 틀림없다[1].

생각하고, 계획하고 실행하는 모든 과정에 있어 필수적으로 시간이 필요하며, 따라서 "시간"은 성공과 실패에 있어서 중요한 요소이다. 이와 함께 술자는 주의깊은 평가(evaluation)와 진단(diagnosis), 치료계획(treatment plan), 뛰어난 치아삭제능력(excellent preparation), 정확한 인상채득(accurate impression-making), 확실한 악간관계 기록(reliable interocclusal registrations), 그 외에 관련된 기술적인 과정에 능통해야 한다.

그럼 지금부터 완전 구강회복에 관하여 하나하나 접근해 보기로 한다.

일찍이 Harry Kazis 등[2]은 완전 구강회복의 개념은 기본적으로 다음의 세 가지 원칙에 의존한다고 하였다.

1) the existence of a physiologic rest position of the mandible which is constant
2) the recognition of a variable vertical dimension of occlusion
3) the acceptance of a dynamic, functional centric occlusion

오늘날에 있어서 각각의 개념은 약간의 변화를 가져오게 되었지만



그림 1-1.
임상에서 전 치열에 걸친 보철 수복이 필요한 경우를 종종 만나게 된다.



그림 1-2.
대부분 완전 구강 회복의 경우 상하악의 치아 삭제는 동시에 행해져야 한다.



그림 1-3.
치아 삭제와 함께 임시수복물의 제작도 이루어진다.



그림 1-4.
최종 보철물 장착 후의 소견. 만족스러운 결과를 얻기 위해서는 상당한 학문적 지식 뿐만 아니라 임상적 기술과 기공과정에 대한 이해가 필요하다.



그림 2-1.
상하악 전치부의 고정성 치관 수복과 함께 구치부 가철성 수복을 요하는 증례.



그림 2-2.
상하악 전치부에 치관 수복이 완료되었다.



그림 2-3.
구치부에 가철성 국소의치가 장착된 구강 내 소견.



그림 2-4.
이러한 증례에서도 하악위를 새로이 설정하여야 하고, 교합을 재구성함으로 완전 구강 회복이라 할 수 있다.



그림 3-1. 구강위생 불량으로 전악 발치를 요하는 증례.



그림 3-2. 새로이 설정된 악간관계를 교합기에 정확히 옮기는 과정 또한 빼 놓을 수 없는 중요한 과정이다.



그림 3-3. 완성된 상하악 총의치 보철물의 모습.



그림 3-4. 구강 내에 장착된 모습으로 기능과 심미를 동시에 만족시켜야 한다.

그 기본적인 틀만은 변함이 없이 적용되어 오고 있다.

1. Physiologic rest position

Rest position은 기능의 시작과 종말점으로 실제 치아의 접촉관계를 논하기 전에 주의깊게 고려되어야 한다.

안정위(rest position)란 용어는 어떻게 보면 잘못된 표기로 이 위치에서 항상 악골근육은 최소한의 근전기활성도(EMG activity)를 보이지 않기 때문이다[3]. 이 안정위는 교합위에서 상대적으로 2-4㎜의 범위를 나타낸다[4].

교합의 첫 번째 요구사항으로 치아 접촉이 완전히 없는 rest position을 허용해야 한다는 점이다. 안정위공극(interocclusal space)을 허용하지 않는 교합은 환자의 적응능력에 과도한 하중을 가하여 결국 기능의 저하로 인한 실패를 가져올 수 있다.

하지만 치료 전 반드시 명확한 안정위(rest position)가 없다고 이에 구애받을 것은 없다. 임상적인 안정위(rest position)은 매우 다양하며 많은 요소들, 즉 두개골의 위치, 의치의 장착유무, 언어, 스트레스 등에 의해 영향을 받는다. 때때로 진단되지 못한 교합부조화(undiagnosed occlusal disharmonies)나 환자의 불안감(anxiety disorder)의 결과인 근긴장(muscle tonicity or spasm) 증가에 의해서 rest position은 감소할 수 있다.

교합조정이나 임시수복에 의해 더욱 조화된 교합이 얻어지게 되면 rest dimension은 현저히 증가하게 된다.

따라서 감소된 rest position에 관

련된 교합수직고경(vertical dimension of occlusion)을 평가하여 해로운 교합접촉을 피해야 한다. 교합고경과 안정고경간에 확립된 정확한 공식은 없으며 어느 정도의 안정위공극(interocclusal space)이 임상적으로 문제를 일으키지 않을까하는 것에 대해서 밝혀진 것도 없다. 중심위(centric relation)과 마찬가지로 "point" 개념이 아니라 "area"의 개념이다. 이 위치에서 하악과두는 후천적 중심위치로 과두경사로를 따라 전방에 놓여지게 되는 데, 이러한 이유로 대부분의 임상가들이 안정위를 교합고경 결정에 있어 시작점으로 사용하지 않는다.

Dawson[5]은 다음의 두 가지 이유로 안정위를 교합고경을 찾는 출발점으로 사용해선 안된다고 하였다.

1) 안정위는 일정하지 않으며 계속 변한다.
2) 교합간 안정위 공극은 사람에 따라 매우 다양하며, 따라서 안정위가 일정하다고 해도 교합고경을 결정하는 기준이 될 수 없다.

그럼에도 불구하고 일정한 안정위를 결정하기 위해 TENS(Transcutaneous electrical neural stimilation)을 사용하여 왔다.

2. 수직고경(Vertical dimension)

1) 정의

수직고경은 상하악의 수직적 위치관계를 말하고 “상악 및 하악에 설정된 두 점과의 거리”로 정의되고 있다.

Rivera-Morales 등[6]은 문헌고찰을 통해 교합수직고경의 적응성을 보여주었다. 결론적으로 말하길 자세적 안정위는 수직고경 증가에 상당한 적응력을 가지고 있다고 하였다. 그러나 편안함의 정도는 개인에 따라, 또 한 개인에서도 서로 다른 조건에 따라 다양함을 나타내었다. 수직고경의 증가가 저작근 활성을 높인다는 가설은 여러 실험에 의해서 지지되지 않고 있다.

2) 수직고경의 결정

교합 수직고경은 원칙적으로 안정적이지만, 초기에 두 개안면 조직의 유전적 성장의 상호작용, 환경적 요소, 성장기간동안 근신경 기능활성에 의해 결정된다[7]. 교합 수직고경의 유지는 성장기간 동안에 환경적 요소의 상호작용과 근신경기능 활성에 관계된다.

Moyers와 Wainright에 따르면[8] 두개안면형태(craniofacial morphology), 성장(growth), 치아형태(dental morphology)가 치아교합의 다양성을 설명할 수 있다고 하였다.

Dawson[5]은 하악이 거상근 수축에 의해 지시된 위치로 반복적으로 돌아가며, 치아의 수직적 위치는 제공되는 공간에 맞추어 적응한다고 하였다. 결론적으로 습관적인 폐구양상은 놀랍게도 일정하며 고경의 결정인자가 된다고 하였다.

교합고경을 결정하는 방법에 대해서는 아직 결정적인 것이 없으나 종래 행해졌던 교합고경을 구하는 방법을 다음과 같이 형태적 방법과 기능적 방법으로 크게 구별할 수 있다[9,10].

i) 형태학적 방법

동공-구순열간 거리(Willis 1934), 비근정중점-비하점간 거리(Crowford 1934), 왼손 검지의 길이(Tsubone 1958), 왼손 손바닥의 폭경(Bruno 1954), 두부 X선 규격사진상에서 상안면고경과 하안면고경의 비율을 구한 것(Hull 1968), 사진을 이용하여 동공간 거리와 눈썹정점-아랫턱간 거리의 비를 구한 것(Wright 1939) 등이 있다.

ii) 기능학적 방법

Niswonger[11]는 환자가 일정한 안정위를 가진다고 가정하여 안정위 공극의 이용을 주장하였다. 이 안정위에서 3㎜를 빼서 교합고경을 결정하였다.

Silverman[12]은 “S" 발음시 치아간에 약 2㎜의 공간이 존재한다고 주장하였고, Pound[13]는 이 개념을 더욱 발전시켜 수직적 악간관계 기록에 이용하였다. 안정위와 closest speaking position에 관한 많은 연구가 electrognathography을 이용해 행해졌다.

1983년 George는 안정위가 교두감합위에 비해 2.9mm 하방, 0.3mm 후방, 0.5mm 측방에 위치한다고 하였다.

1981년 Ruge와 1986년 Howell, 그리고 1991년 Morales 등은 안정위의 수직량이 각각 2.1, 2.3,

2.6mm라 하였다. 또, Howell은 Closest speaking position이 교두감합위에서 3.1mm이고 1.5mm 전방에 위치한다고 하였다.

Rivera-Morales와 Mohl은 Closest speaking position이 교두감합에서 수직적으로 2.7mm 떨어져 존재한다고 하였다.

2000년 Burnett[14]은 마모된 환자에 있어서 수직고경의 결정을 각각 clinical rest position(CRP)과 closest speaking position(CSP)를 이용해 측정하여 정상군과 비교하였다. 그 결과 발음을 이용한 방법의 경우 마모군에서 수직적으로 교두감합위로 현저히 접근됨을 발견하였고, 안정위를 이용한 것에 비해 더욱 전방에 위치하였다고 보고하였다. 따라서, 개개인의 차이는 있지만, 치아가 마모된 환자의 경우 안정위를 이용하는 것이 발음을 이용하는 것보다 더욱 안정적이라 할 수 있다고 보고하였다.

이 외에도 연하기능을 이용하는 방법(Shanahan 1956), 교합력을 이용하는 방법(Boos 1940)등이 있다. 그러나 모두 근사치를 내는 데에 그쳐 임상에서의 참고는 되지만 정확한 교합고경 결정에는 이용할 수 없는 것들이다.

3) 수직고경 변화에 대한 생체적 적응(biologic adaptation)

성장이 완료된 후의 수직고경의 유지는 손상에 대한 생체적인 적응능력에 의해 결정된다. 적응반응은 측두하악관절(TMJ), 치주조직(Periodontium), 치아교합(Dental occlusion) 내에서 이루어진다. 대부분의 경우, 악관절의 연조직과 치주인대가 급성 손상에 대해 가장 먼저 반응한다. 압축력에 대한 악관절 내의 초기 반응으로 활액이 관절원판(disk)과 관절후조직(retrodiscal tissue)으로 이동(shift)한다. 변형력(strain)이 사라지게되면, 활액은 제위치로 돌아가게 되고 조직은 원래의 형태를 회복하게 된다. 그러나, 지속적인 변형력이 가해지면, 콜라겐과 비콜라겐 단백질의 구조가 바뀌게 되어 결과적으로 조직형태의 변화를 가져온다. 연조직의 적응수준을 초과하는 변형력은 연골과 골내에서 형태적인 적응변화를 야기하며, 나아가 변성(degeneration), 수직지지의 상실, 구조적인 변화에 따라 교합 수직고경에 잠재적 변화를 줄 수 있다.

McNamara[15]는 수직적인 적응반응에 대해 설명하기를 근육내의 적응변화, 중추신경계의 변화, 근육-골 경계면에서의 변화, 골과 연골 내에서의 변화라 규정하였다.

Okeson[16]은 “치아의 안정된 교두감합위가 근골격적(musculoskeletally)으로 안정된 하악과두의 위치와 조화될 때 비로소 골정형적 안정(orthopedic stability)이 존재한다.”고 진술하였다. 악관절과 치아의 교두감합위 사이의 차이가 증가할 때 관절낭내 악관절 장애가 일어날 위험성이 커진다. 수직고경의 감소는 치아마모에 의한 것이며, 악습관(parafunctional activities)을 포함할 수 있다. 또한, 수직고경의 감소는 악관절 내장증(internal derangement)이나 골관절증(osteoarthrosis)과 관련이 있다. 그러나. 치아의 마모가 악관절 장애의 증상과 필수적으로 연관된다는 역학적 증거는 없다.

교합수복이 항상 악관절 장애의 결정적인 치료방법이 될 수는 없지만, 임상가들은 전체적으로 환자 구강을 수복하는 데 있어서 구조적으로 안정되고 기능적으로 균형을 이룬 수복을 하는 것이 바람직하다고 생각한다. 교합수복의 목적은 생리적인 적응과 회복이 보다 용이하도록 구조적인 균형을 획득하는 것이다.

수 년전 Nitzan[17]은 교합장치(interocclusal appliance) 장착 후에 관절내 압력이 현저히 감소하는 것을 보고하였다. 이렇듯 관절내 조직에 대해 최소의 하중을 줄 수 있는 하악위를 찾아 이 위치에서 환자의 교합을 수복하는 것이 선결과제이다. 그럼 어떤 하악위가 교합수복에 있어서 이상적인 위치가 될 수 있을까?

3. 하악위

두개골에 대한 하악의 3차원적인 위치관계를 하악위(maxillomandibular relationship)이라 한다. 하악은 두개골에 대해 인대와 연조직으로 연결되어 있고 자유롭게 움직일 수 있어 근본적으로 하악위는 무수하게 존재한다고 볼 수 있다. 이들 중 하악운동의 출발점 혹은 기준점이 되는 하악위를 하악의 기본위라고 부르고, 진단이나 치료를 위한 참조위로 사용하고 있다.

다음 세 가지 위치 중에 하나라고 하였다.

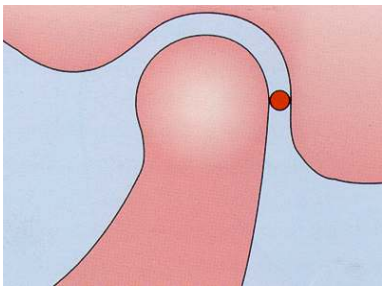

그림 4-1. McCollum의 최후퇴위

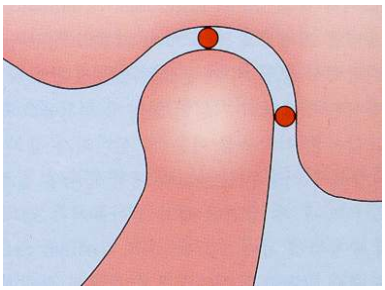

그림 4-2. Granger의 후상방위

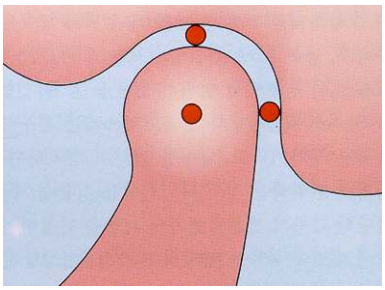

그림 4-3. Stuart의 RUM position

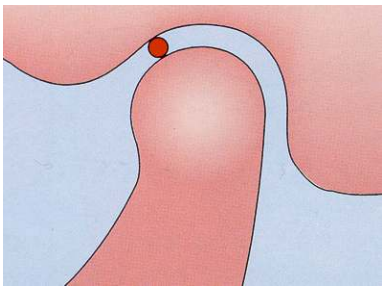

그림 4-4. Celenza의 전상방위

첫째로, 중심위(centric relation)는 관절와 내의 과두가 관절원판이 적절히 개재된 상태에서 관절융기에 대해 최상방에 위치한 경우이다. 이 위치는 치아위치나 수직고경에 영향을 받지 않는다. Dawson이 지적하였듯이 중심위로의 과두 접근은 수직고경에 의존하지 않으며, 이 위치에서는 수직고경을 증가시키더라도 관절에 대한 하중을 없애지 못한다고 하였다.

두 번째로 가능한 위치는 후천적 중심위치이다.(acquired centric position) 이 위치에서 과두와 관절원판은 적절히 배열되어 있지만, 이 복합체는 활주경로(translation pathway)를 따라 전방에 위치한다.

마지막으로 과두가 관절와 내에서 흩뜨러진 참고위치(deranged reference position)에 있는 경우이다. 이 위치에서 과두는 관절융기에 대해 최상방에 위치할 수 있지만, 과두와 관절와 사이에 관절원판이 적절히 개재되어있지 않다. 두 번째와 세 번째 위치는 정상교합의 흔한 변이로서 수직고경은 각 과두위치에 영향을 받는다.

1) 하악 기본위의 종류

1)-1 과두위(condylar position)

과두위는 악관절에서 관절와 내 과두의 위치관계를 표현하는 하악위로 과두의 센트릭(centric)이라 할 수 있다.

상하악 치아의 교합과는 무관하게 존재하는 하악위로 중심위, 과두후퇴위, 과두안정위 등으로 표현되며, 그 외에도 인대위(ligamentous position) 또는 최근의 적정 과두위(optimum condylar position)와 같은 용어도 사용되고 있다.

중심위의 정의에 역사는 1920년대 McCollum에서 시작된다. McCollum은 과두를 관절와의 후벽에 단단히 눌러 하악을 개폐시키면 과두의 후벽은 관절와의 후벽면에 고정되어 순수한 회전운동만 일어난다고 생각했다. 이 회전축이 과로 최후방의 종말단에서 나타난 것이라 하여 종말접번축(TERMINAL HINGE AXIS)이라 명명하였고 이 하악위를 중심위, centric relation이라 하였다.

이 후로 Granger는 후방과 상방(rearmost uppermost)을, Stuart은 3차원적으로 안정된 RUM (rearmost, uppermost, midmost) position을 중심위라 주장하였다.

이 후, Gnathology 학파에서는 중심위를 교합의 절대적인 기준위치로 삼고, 중심위와 교두감합위를 일치시킨 상태를 point centric이라 부르고 악관절과 치아와의 조화를 이루는 이상적인 하악위라 믿게 되었다.

이러한 Gnathology의 이론은 수 십년에 걸쳐 받아들여져 왔으나, 1973년 Celenza에 의해 반론이 제기되었다.

Celenza[18]는 Gnathology의 정통적인 술식에 따라 치료한 환자의 2-12년 후의 교합상태를 조사한 결과, 중심위와 교두감합위가 일치하는 증례는 겨우 2증례로, 나머지 30 증례에 있어서는 술 후 중심위와 교두감합위 사이에 0.02-0.36㎜의 센트릭 변위가 있음을 서술하였다. 이러한 관찰의 결과 과두를 RUM position에 밀착시키는 것은 악관절 연조직에 불필요한 긴장을 유발할 수 있다는 사실을 제시하였다. 더욱이 과두의 후방에는 bilaminar zone이라고

하는 신경조직과 혈관이 풍부한 연조직이 있어 강한 교합력에 의한 스트레스를 견딜 수 없고, 관절와의 최상방은 골조직이 얇아 스트레스에 견딜 수 있는 해부학적 구조를 갖추고 있지 않다. 이러한 이유로 Celenza는 과두가 관절와 내에서 “전상방위(anterior-superior)"에 있는 상태가 가장 적절하다는 견해를 발표하였다.

1999년 The glossary of prosthodontic terms(7th ed.)에는 중심위의 정의에 대해 다음과 같이 서술하고 있다.

“the maxillomandibular relationship in which the condyles articulate with the thinnest avascular portion of their respective disks with the complex in the anterior-superior position against the shapes of the articular eminencies. This position is independent of tooth contact. This position is clinically discernible when the mandibular is directed superior and anteriorly. It is restricted to a purely rotary movement about the transverse horizontal axis."

관절원판의 중앙부분은 신경이나 혈관이 존재하지 않아 외부압력에 견딜 수 있는 좋은 조건을 갖추고 있다. 또한 관절와의 전상방 부위는 관절와 내에서 가장 치밀골이 두텁게 분포되어 있는 부위로 과두가 관절와 내에서 강한 내압성을 갖는 관절원판의 중앙부와 같이 이 위치에 있게 되면 해부학적으로 강한 외부 스트레스에 견딜 수 있는 최상의 조건을 갖추게 된다. 이상에서와 같이 전상방위는 해부학적으로나 조직학적 구조로 볼 때, 악관절 내 과두위치에 최적의 조건을 갖게 되므로 이 위치를 생리적인 하악위라고 말할 수 있다.

1)-2 교합위(occlusal position)

교합위는 상하악 치아의 접촉 조건하에서 규정되는 하악위로 치아의 센트릭이라 할 수 있다. 이 정의는 상하악 치아가 존재하지 않는 상태에서는 성립되지 않는다.

교합위를 나타내는 대표적인 용어로서 최대교두감합위(maximum intercuspation)가 있으며, 이는 중심교합(centric occlusion)이란 용어와 구별하여야 한다. 중심교합이란 “하악이 중심위에 있을 때 서로 마주하는 치아의 교합, 이것은 최대교두감합위와 일치하는 경우도 있고, 일치하지 않는 경우도 있다.”라고 정의된다.

1)-3 근육위

근육위란 근육활동 상태에 따라 얻어질 수 있는 하악위로 근육의 센트릭이라고 생각할 수 있다. 근육위는 근육이 가장 효율적인 상태에서 기능하는 상황을 기준으로 해서 정해진 것으로 이와 관련해 안정위, 자세유지위, myocentric 등의 용어가 있다.

Brill 등[19]과 Krogh-Poulsen[20]은 안정위에서 하악을 폐구시킬 때 최소의 근육활동으로 유도되는 교합위를 중요시하여 이것과 교두감합위를 일치시킬 때, 기능적으로 가장 조화로운 교합을 얻을 수 있다라고 하면서 이러한 교합위를 muscular contact position이라 불렀다. 구체적으로 말하면, 환자의 저작근을 이완시킨 상태에서 일체의 술자에 의한 유도없이 하악을 가만히 폐구시켜 그 위치를 보철물 제작의 센트릭으로 이용하도록 하는 개념이다.

하지만, 악구강계의 근육이 불안이나 긴장에 의한 기능항진(hyperfunction) 또는 불균형(imbalance) 상태에 빠지기 쉬우므로 근육의 활동성 만을 근거로 하악위를 구하게 되면 정확한 센트릭을 얻지 못한다는 문제가 발생하게 된다. 이를 피하기 위해 교합채득시 환자의 근육이 정상적인 기능을 유지하고 있는가를 확인할 필요가 있다.

Jankelson[21]은 이러한 결점을 해결하기 위해 myomonitor라는 기구를 개발하여 근육이완의 구체적인 해결책을 제시하였다. 이것은 맥동전류에 의한 3차신경과 안면신경 자극으로 이들 신경의 지배하에 있는 저작근이나 안면근육을 이완시키는 장치로 TENS(transcutaneous electric nerve stimulator) unit라고 불린다. Jankelson은 맥동전류를 흐르게 한 채 근육이 이완된 상태로 교합채득을 하여 이를 보철치료의 기준으로 삼았으며 이를 “Myocentric"이라 명명하였다.

이에 대해, Lundeen[22]은 myocentric이 중심위의 전방 1.4㎜, 하방 1.6㎜, 또한, 교두감합위의 전방 0.9㎜, 하방 1.1㎜의 위치에 나타나고 있음을 실험적으로 규명하였다.

Myomonitor는 근육을 전기적으로 이완시켜 센트릭을 안정시키려는 의도로부터 출발한 기구이며 같

은 개념으로서 일상임상에 널리 사용되고 있는 것으로 occlusal splint(bite plane)를 구강 내에 장착시켜 센트릭을 안정시키는 방법을 들 수 있다. Weinberg[23]는 편평한 bite plane을 이용해 24시간 동안 근육을 deprogramming함으로써 과두위를 안정시킬 수가 있었으며 습관적인 폐구위의 영향을 제거할 수 있었다는 보고를 하고 있다.

2) 과두위와 교합위의 조화

2)-1 Point centric

McCollum은 하악을 중심위로 폐구시킬 때 교두감합위와 일치되는 교합을 point centric이라 하여 Gnathology의 교합재구성(occlusal reconstruction)에 있어서 가장 중요한 요건이라 하였다. 하악이 중심위로 폐구할 때, 중심위 조직접촉(centric premature)이 발생할 수 있는 데, 주로 제 2 대구치, 제 1 소구치 순으로 호발한다. 이러한 중심위 조기접촉은 악관절증과 밀접한 관계를 갖고 있기 때문에 중요시되어왔다. 중심위 조기접촉이 존재할 시 하악은 이를 피하기 위해서 전방이나 측방으로 편위하게 되는 데 이러한 상태가 지속되면 저작근은 하악을 편위시키시 위해 계속 긴장상태를 유지하게 되어 근육에 대한 스트레스는 높아지고 악관절에 병적인 손상을 줄 수 있다.

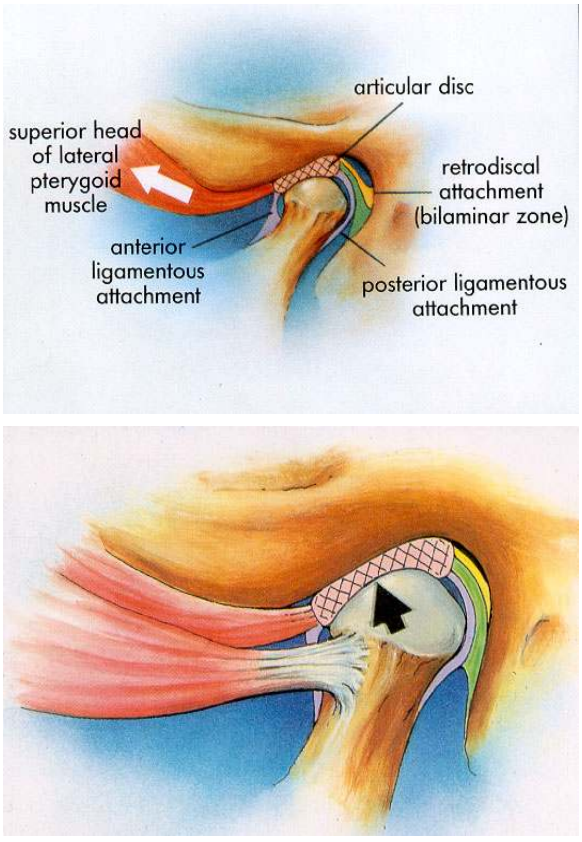

그림 5.
상)-정상적인 측두하악 관절의 구조,
하)-과두의 전상방위는 주변 저작 근육과 두개골 구조에 적절한 위치라 하여, Okeson은 "musculoskeletally stable position"이라 명명하였다.

Lauritzen[24]은 교두감합위의 편위형태에 따른 중심위와 교두감합위의 관계를 다음과 같이 분류하고 있다.

1) 교두감합위가 중심위로부터 전방편위되는 경우 (MIOP)
2) 교두감합위가 중심위로부터 측방편위되는 경우 (LIOP)
3) 교두감합위와 중심위가 서로 일치되는 것 (THIOP)

일반적으로 LIOP은 MIOP보다 유해하며 그 발생빈도도 LIOP이 높다.

2)-2 Long centric

가끔 환자에게서 "앉아있을 때 교합이 달라진다."라는 말을 듣게 될 때가 있다. 이는 중심위가 어떤 수평적 자유를 허용해야 함을 의미한다.
예로부터 과두위와 교합위의 전후적 어긋남에 대해 여러 가지로 조사되어왔다.

Posselt[25]는 최후퇴위와 교두감합위 와의 차이를 조사하여, 양자가 일치하는 것은 12%로 나머지 88%의 성인에서 1.25±1.0㎜의 거리가 존재함을 보고하였다.

Schuyler[26]는 안정위에서 교두감합위에 이르는 습관적인 폐구로는 terminal hinge axis를 회전축으로 한 개폐 운동로의 약 1㎜ 전방에 설정하는 것이 합리적이라 주장했다. 이상과 같은 생각으로 Schuyler는 중심위와 교두감합위 사이의 거리를 생리적인 것으로 생각하여, 양자 사이에 전후적인 길이를 갖게하는 long centric을 제창했다.

Ramfjord, Ash[27]는 신경생리학적인 입장에서 교합을 연구하여, 교합의 개념에 신경근 기능의 순응성

을 가미해야만 한다고 주장하였다. 이들은 스프린트를 장착하여 근육을 이완시킨 환자에서 중심위보다 0.5㎜ 전방에서 최대 교합력이 발휘됨을 볼 수 있었다고 하는 실험결과를 근거로 0.5-0.8㎜의 자유역(freedom)이 필요하다고 하였다.

Dawson[28]은 강하게 폐구했을 때와 약하게 폐구했을 때의 교합위 간의 차이를 조사하여, 양자 사이에 전후 0.2㎜의 차이가 존재함을 보고하였다. 이렇게 교합위가 전후로 이동함으로 같은 양의 자유역을 과두위에 부여할 필요가 있다고 서술하면서 “freedom in centric” 의 개념을 제창했다. 또한, Dawson은 측방운동 시에 immediate side shift를 고려한 자유역을 과두위의 측방에 확대 적용시킬 필요가 있다고 하여 이를 “wide in centric” 이라 하였다.

이와 같이 Posselt(1.25㎜, 1952), Schuyler(1.0㎜, 1959), Ramfjord(0.5-0.8㎜, 1971), Dawson(0.2㎜, 1974)으로 이어지면서 long centric의 주장은 그 거리를 줄이고, 또한 point centric의 주장은 센트릭에 여유를 보태면서 중심위와 교두감합위의 위치관계에 있어서 두 학파(Gnathology vs PMS)간 개념상의 거리가 매우 가까이 좁혀지고 있는 추세이다.

이상의 서술은 수평면 내에서 전후방향에 대한 연구가 주된 것이나, 1988년 Solnit 등[29]은 “선택삭제에 의한 교합조정을 통해 중심위와 교두감합위의 양립을 도모할 수 있으나, 중심위에서의 교합고경을 교두감합위의 그것보다 더 높게 해야 할 필요는 없다” 라고 서술하고 있다. 이는 유명한 Posselt의 도형에서 중심위를 나타내는 “CR"이라는 약자가 교두감합위 ”CO"보다 낮게 나타나있음을 기억한다면 특이할 만한 견해라 생각된다.

3) 중심위를 구하는 방법

중심위로 하악을 유도하는 방법으로는 chin point method, three finger method, bilateral method 등 여러 가지가 있다.

Dawson이 말하길, 한손을 이용한 턱끝 유도방법(one-handed chin point guidance technique)으로는 정확한 중심위 기록을 할 수 없다고 하였다. 만약 술자가 악골을 쉽게 근신경 이완(neuromuscular releasezz) 상태로 가도록 하여 자유로이 접번운동을 할 수 있도록 충분히 숙련되어 있다면 과두는 후방성 압력에 의해 후하방으로 움직이게 된다. 만약 술자가 기술이 없고 근육이 이완되기 전에 과두를 뒤로 밀어넣는 경향이 있다면 외측익돌근이 신전-반사성 수축(stretch-reflex contraction)으로 근육들에 가해진 긴장에 저항하게 되며 실제로 과두를 중심위의 전방, 관절융기의 하방으로 위치되게 한다. 이러한 이유로 Dawson은 양측성 조작방법(bilateral manipulation)을 임상에 도입할 것을 주장하였다.

중심위 채득시 기억해야 할 중요한 것으로 첫째, 환자의 위치를 직립위(upright)보다는 앙와위(supine)로 하여야 하악의 조작이 보다 간단하고 지속적이라는 것이다. 둘째, 중심위를 찾아내기 위한 필수적인 첫 단계는 근육 수축을 deprogram하는 것이다. 부드러운 조작으로 과두를 위로 움직이기가 어려운 것은 외측익돌근 수축에 의한 것으로 치아 사이에 면봉을 5-20분 정도 개재시켜 위치화 근육의 수축을 활성화시키는 고유 감각 수용기 유발대를 제거해 버린다. 이로써 근수축 또는 근경련을 완화시키고 중심위로의 조작을 용이하게 한다.

임상적으로는 치아간섭의 염려가 없이 근육이 과두를 안정하게 유도하도록 구치부를 이개시키는 전방 정지점을 사용하는 것이 좋다.

3)-1 전방 정지점(anterior stop)의 이용

전방 정지점을 이용하는 방법은 전치가 있는 경우 대부분 수정, 적용될 수 있다. 이 방법은 매우 정확하며 동요가 심한 치아, 구치부 무치악 치조제나 TMJ 질환을 가진 환자에서도 사용 가능하다.
만약 전치가 완벽하게 중심위에서 접촉하고 구치가 금관이나 온레이 지대치 형성으로 인해 교합이 안되거나 상실된 경우라며 전치부 자체가 정지점 역할을 할 수 있다.

Lucia(1964)[30]는 중심위 기록을 위해 centric relation jig의 사용을 처음으로 소개하였고, split-cast로 중심위 기록을 확인해야 한다고 하였다. 중심위 기록과정은 다음과 같다.

A technique for recording centric relation
(Lucia, J Prosthet Dent, 1964)
1) Location of hinge axis
2) Split-cast
3) Centric relation jig

4) Centric relation record
5) Mounting the lower cast
6) Tests to confirm the mounting

Lucia에 의한 Jig는 폐구시 반사작용을 차단하기 위해서 “adjustment"가 필요하다고 하였고, ”flat surface"상에 “gothic arch tracing”하여 중심위를 확인하여야 한다.

Roberts(1974)[31]는 clenching시 폐구근의 복합작용에 의해 과두가 최전상방에 안착되는 경향을 보인다고 하였다. 이를 "physiologic clenching position"이라 하여 과두가 인대와 골에 의해 둘러싸이며 외측익돌근의 영향이 없이 위치를 유지할 수 있다고 하였다.(Dawson, 1974) 이를 참고로 하여 Levinson (1982)[32]은 flat한 anterior biting jig가 아니라 indentation이 형성된 jig를 제작할 것과 악간기록 과정은 “hand-off" 로 술자가 턱을 유도하지 않고 환자가 스스로 폐구할 것을 강조하였다. 또한, anterior biting jig와 bilateral manipulation을 비교하여 실험한 결과 jig를 이용하는 것이 재현성이 뛰어나고 과두를 전상방으로 유도한다고 하였다.

3)-2 Leaf gauge을 이용하는 방법

Leaf gauge란 두께 약 0.1㎜의 아세테이트 비닐로 된 얇은 플라스틱 편 수 십매를 리벳트로 묶은 것이다. Leaf gauge 법은 anterior jig의 장점에 편리함까지 갖추고 있어 임상적으로 많이 이용된다. 이것을 구치가 접촉되지 않을 정도로 전치 사이에 끼워 환자를 폐구시키면 환자의 과두는 관절와 내 전상방 부위에 위치하게 된다[33].

Leaf gauge 방법을 이용할 경우 술자는 구두 지시 이외에 일절 환자에게 손이 닿지 않게 하는 것이 원칙이다. 전치 사이에 leaf gauge를 끼움으로서 다른 나머지 치아들의 접촉이 배제되어 일시적으로 신경근 기구(proprioceptor)가 차단된 상태가 되고 하악은 환자 자신의 생리적인 근육의 작용에 의해서 폐

전방 정지점을 이용한 증례-1





그림 6-1.
상악은 우측 #15,#16 치아에 치관 수복, 하악은 #44, #45 치아에 surveyed crown 수복 예정인 환자의 작업모형. 상하악 전치부 치아는 마모가 없이 건전한 상태이다. 악간 관계 기록을 위해 하악에 기록상(recording base)이 제작되어 있다.



그림 6-2.
임시 수복물을 제거한 후의 상태로 전치부 접촉 자체가 전방 정지점의 역할을 수행한다.



그림 6-3.
균일하고 안정된 접촉을 보이는 상하악 전치부 관계를 보여준다.



그림 6-4.
전치부 접촉을 확인하면서 시행하면 안정하면서도 재현성이 높은 악간 관계 기록을 할 수 있다. 나아가, 의치의 인공치 배열을 위한 악간 관계 기록시에도 이용할 수 있다.

전방 정지점을 이용한 증례-2



그림 7-1.
상악 전치부 고정성 브릿지와 하악 좌측 구치부 수복을 위한 악간 관계 기록 증례. 편측 구치부만 수복하는 경우, 반대측 구치부 stop만을 기준으로 기록하게 되면 하악의 좌우 불균형을 야기해 결국 수복하는 측의 과두가 상방 변위될 수 있다.



그림 7-2.
전치부 지대치 상에 상온 중합 레진을 이용해 jig를 제작한다. 하악을 중심위로 유도하면서 구치부 이개가 최소로 될 수 있도록 jig의 교합조정을 시행한다. Lucia는 이 조정(adjustment)과정이 폐구시의 반사를 방지한다고 하였다.



그림 7-3.
하악 전치가 접촉되는 jig의 면은 편평해야 한다. 하악의 전방운동 경로가 나타나있다.

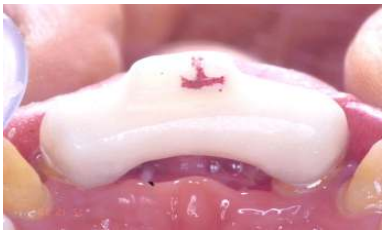

그림 7-4.
이러한 gothic arch tracing을 통해 중심위를 확인할 수 있다.



그림 7-5.
가능한 한 silicone과 같이 정밀한 재료를 이용하는 것이 좋다. 중심위 기록은 3회에 걸쳐 반복 채득한다.



그림 7-6.
상악 모형은 split-cast로 제작하였으며 채득된 3쌍의 중심위 기록을 이용해 그 정확성을 검사한다.

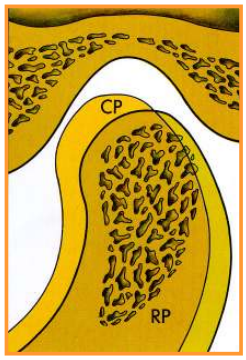

그림 8-1. Clenching시 폐구근의 복합작용으로 과두는 최전상방으로 안착되게 된다.
CP : clenching position
RP : rest position
(Levinson, Int J Periodont Rest Dent 1982에서 인용)

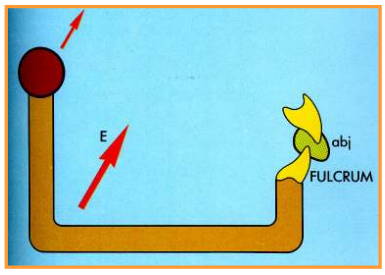

그림 8-2. 폐구근의 수축에 의한 힘의 벡터는 과두를 전상방으로 유도하게 된다. abj : anterior biting jig (Levinson, Int J Periodont Rest Dent 1982에서 인용)

구되게 된다. 하악의 폐구시 관절원판은 외측 익돌근 상두에 따라 항상 전방으로 위치되어지고 관절결절의 후면에 눌리어 위치하게 된다. 또, 과두는 측두근의 전부근속에 의해 상방에 위치하게 되나 leaf gauge가 개재된 상하악 전치의 접촉점이 지점이 되어 회전력을 발생시킴으로, 그 작용에 의해 과두는 전상방을 향해 관절원판 중앙부에 위치하게 된다.

Williamson 등[34]의 보고에 의하면 leaf gauge를 물게 했을 때에 수축하는 근육은 외측 익돌근의 상두와 측두근의 두 근육으로, 교근이나 내측 익돌근과 같은 거상근은 구치가 접촉하기 전까지는 활동하지 않는다고 하였다. 외측 익돌근의 상두는 관절원판에 부착되어 있기 때문에 이 근육이 수축하면 관절원판은 관절와의 전방사면에 고정되어 과두를 전상방위에 안정시키게 된다. 또한, 측두근이 수축함으로써 과두는 관절와의 상방에 고정된다.

McHorris[35]도 leaf gauge가 하악을 중심위(전상방위)로 유도하는 데 효과가 있다고 보고하였다.

Leaf gauge를 이용한 증례



그림 9-1. 초진시의 환자의 상하악 교합면 사진(좌)과 측면 사진(상). 환자는 저작시 불편감과 안면 근육의 피로감을 호소함과 동시에 상악 전치부가 앞으로 점점 돌출된다고 하였다. 하악 구치부에 양측성으로 고정성 브릿지가 수복되어고, 측면에서 보면 상악 제 1대구치의 정출로 인한 과도한 Curve of Spee가 인정되며 구강 검사 결과 최후방 구치부에서 중심위 조기접촉(centric premature)과 편심위시에 간섭이 존재하였다. 이 결과 하악은 전방으로 변위되어 상악 전치부에 외상성 교합에 의한 flaring을 야기하였다. 정출된 상악 제 1대구치에 대한 처치없이 하악 브릿지를 수복한 경우 문제가 발생할 수 있음을 보여주는 증례이다. 이러한 경우 정확한 교합 분석을 위해 중심위 기록이 필요하다.



그림 9-2.
두께가 표시되어 있는 leaf gauge. 구치부 이개가 적절하도록 두께를 결정한다.

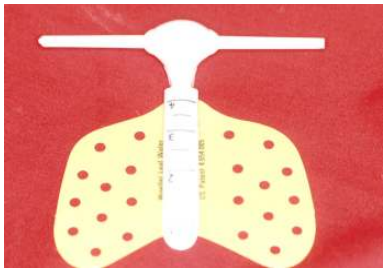

그림 9-3.
이 leaf gauge에 Woelfel wafer (Woelfel, 1986)를 부착하여 사용하면 편리하다.



그림 9-4.
Woelfel wafer에 silicone을 도포한 후, 중심위 기록을 채득한다.



그림 9-5.
채득된 중심위 기록.



그림 9-6.
초진시 환자의 구강내 정면소견. 상악 전치부의 flaring을 볼 수 있다. 환자는 상악 전치부 전방 돌출의 개선을 원하였지만, 하악 전치부에 의해 제한이 됨으로 retraction이 어려운 상황이다. 우선적으로 구치부 지지를 확보한 후에 상악 전치부에 대한 수복을 계획하였다. 물론 치주질환을 조절하는 것이 선행되어야 한다.



그림 9-8. 교합지를 이용해 교합 간섭부위를 확인하는 과정. 정출된 상악 제 1대구치의 처치와 하악 브릿지의 재제작을 계획하였다.



그림 9-7. 전방 하악 운동시 양측 최후방 구치에 의한 간섭이 보이고 있다. 구강검사시 중심위 접촉 뿐만 아니라 편심위도 확인하는 것이 필수적이다.









그림 9-9.
현재 환자의 습관적인 폐구위(상)과 중심위(하)에서의 전치부 접촉양상. 중심위로 하악을 유도할 경우, 일반적으로 하악의 후하방 회전이 일어나 상하 전치부 사이에 공간이 생기게 된다.

그림 9-10.
상악 제 1대구치와 하악 구치부 브릿지 부위에 진단 납형 형성을 시행하고 이를 이용해 임시 수복물을 제작하였다.




그림 9-11.
치아 삭제가 완성된 상하악 구강 내 모습. 본 증례와 같이 최후방 구치를 포함하여 양측성으로 수복을 하는 경우도 full mouth reconstruction에 준한다고 할 수 있다.




그림 9-12.
중심위로 장착된 교합기 상에서 제작된 임시 수복물을 구강 내에 장착하였다. 부여된 중심위를 안정하게 유지하기 위해서는 교합이 중요한 요소로 작용한다.




그림 9-13.
구강 내 측면 소견으로 중심이에서의 안정된 교합 접촉(centric relation occlusion)을 보여준다. 이는 세심한 교합조정으로 얻어지며, 수 회에 걸쳐 시행해야 한다.




그림 9-14.
편심위에서의 구치 이개는 치주조직을 보호할 뿐만 아니라 주된 저작근의 근활성을 차단할 수 있어 교합 수복시 필요한 조건이다.




그림 9-15.
초진시(Lt.)와 임시수복물 장착 후(Rt.)의 상하악 전치부 관계를 보여준다. 중심위 유도로 인해 상하악 전치간에 공간을 확보할 수 있다. 교합 안정을 위해서는 양측 구치부와 전치부의 3점 접촉이 필요하다.




그림 9-16.
상악 전치부 치아 삭제를 시행하였고(좌) 임시 수복물을 장착하였다(우). 상하악 전치부 공간만큼 전방 돌출을 개선할 수 있었으나 전치부 피개 관계가 깊어지는 경향이 나타났다. 이것이 환자가 가지고 있는 중립대나 기능한계(envelope of function)와 조화될 지는 임시 수복물을 통해 신중히 평가하여야 한다.

참 고 문 헌

1. Harold M. Shavell: The art and science of complete-mouth occlusal reconstruction. Int J Periodont Rest Dent 1991;11(6):439-459
2. Harry Kazis, Albert J. Kazis: Complete mouth rehabilitation throuth fixed partial denture prosthodontics. J Prosthet Dent 1960; 10(6): 296-303
3. Rugh JD, Drago CJ.: Vertical dimension: A study of clinical rest position and jaw muscle activity. J Prosthet Dent 1981;45:670-675
4. McGee GF.: Use of facial measurements in determining vertical dimension. J Am Dent Assoc. 1947;35(1): 342-350
5. Dawson PE.: Evaluation, Diagnosis, and Treatment of Occlusal Problems. 2 ed. St Louis: Mosby, 1989
6. Rivera-Morales WC, Mohl N.: Relationship of occlusal vertical dimension to the health of the masticatory system. J Prosthet Dent 1991;65:547-553
7. Richard P. Harper: Functional and biologic considerations for reconstruction of the dental occlusion. Quintessence Int 2000; 31(4): 275-280
8. Moyers RE, Wainright RL.: Skeletal contributions to occlusal development. The Biology of Occlusal Development, monograph , Craniofacial Growth Series. Ann Arbor, Univ of Michigan Press, 1977
9. Young-hwan Jo, Sumiya Hobo, Hisao Takayama : Occlusion, 군자출판사 1996
10. Carl E. Misch; Objective vs subjective methods for determining vertical dimension of occlusion. Quintessence Int 2000; 31(4): 280-282
11. Niswonger ME.: The rest position of the mandible and centric relation. J Am Dent Assoc 1934;21:1572-1582
12. Silverman MM: Accurate measurement of vertical dimension by phonetics and prosthetic treatment. Part I. Dent Dig 1951;57:265
13. Pound S.: Let /s/ be your guide. J Prosthet Dent 1977;38:482-489
14. C. A. Burnett : Clinical rest and closest speech positions in the determination of occlusal vertical dimension. J of Oral Rehabilitation 2000;27:714-719
15. McNamara JA. The role of muscle and bone interaction in craniofacial growth. In: McNamara JA Jr (ed). Control mechanisms in craniofacial growth, monograph 3, Craniofacial growth series. Ann Arbor, Mi: Univ of Michigan Press, 1975
16. Okeson JP. Management of temporomandibular disorders and occlusion, ed 4. St. Louis: Mosby, 1998
17. Nitzan DW. Intraarticular pressure in the functioning human temporomandibular joint and its alteration by uniform elevation of the occlusal plane. J Oral and Maxillofac Surg 1994;52:671-680
18. Celenza FV : The centric position-replacement and character. J Prosthet Dent 1973;30:591-598
19. Brill N, Lammie GA, Osborne J, Perry HT : Mandibular positions and mandibular movements. British Dent J, 1959;106:391-400
20. Krogh-Poulsen WG, Olsson A : Management of the occlusion of the teeth. In : Schwartz L, Chayes CM. Facial pain and mandibular dysfunction. Saunders, Philadelphia, 1968
21. Jankelson B, Sparks S, Crane PF, Radke JC : Neural conduction of the myo-monitor stimulus : A quantitative analysis. J Prosthet Dent 1975;34:245-253
22. Lundeen HC : Centric relation records : the effect of muscle action. J Prosthet Dent 1974;31:244-253
23. Weinberg LA : The role of muscle deconditioning for occlusal corrective procedures. J Prosthet Dent 1991;66:250-255
24. Lauritzen AG : Atlas of occlusal analysis. Boulder Colorado Johnson, 1974
25. Posselt U : Studies in the mobility of the human mandible. Acta Odont Scand, 1952;10
26. Schuyler CH : Considerations of occlusion in fixed partial dentures. Dent Clin North Am 1959, Mar, 175-185
27. Ramfjord SP, Ash MM : Occlusion. 2nd ed. 95-96, Saunders, Philadelphia, 1971
28. Dawson PE : Evaluation, diagnosis, and treatment of occlusal problems. 1st ed. St Louis: Mosby, 1974
29. Solnit A, Curnette DC : Occlusal correction principles and practice. Quintessence, Chicago, 1988
30. Lucia V : A technique for recording centric relation. J Prosthet Dent 1964;14:492-505
31. Robert D : The etiology of the temporomandibular dysfunction syndrome. Am J Orthod 1974;66:514
32. Levinson E : Centric relation - The anterior biting jig for recording the clenching position. Int J Periodont Rest Dent 1982;2:9-21
33. Long JH : Locating centric relation with a leaf gauge. J Prosthet Dent 1973;29:608
34. Williamson EH, Steinke RM, Morse PK, Swift TR : Centric relation. A comparison of muscle determined position and operator guidance. Am J Ortho 1980;77:133-145
35. McHorris WH : Centric relation ; J Gnathology 1986;5:5-21