무치악 환자 에서 Neutral Zone 방법을 적용한 임상 증례

울산의대 치과학 교실, 서울중앙병원 치과 보철과

김 용 식·이 병 욱

Treatment of Edentulous Patient with Neutral Zone Technique : A Clinical Case

Yongsik Kim, Byunguk Lee

Dental department, Asan Medical Center
University of Ulsan, College of Medicine

The prosthodontic treatment of severely resorbed edentulous patients has been one of the frustrating areas due to extensive loss of tissues. The integrated neuromuscular balance among tongue, lip, and cheek is compromised. The retention, stability, and support are the three major factors to influence the clinical outcome. Fish described a denture as having three surface, with each surface playing an independent and important role in the over all fit , stability, and comfort of the denture. He recommended that the polished surface should be a series of inclines so that pressure from muscular activity will retain dentures. Within the denture space there is an area that has been termed the neutral zone. The neutral zone is that area in the mouth where, during function, the forces of the tongue pressing outward are neutralized by the forces of the cheeks and lips pressing inward. According to Jacobson and Krol, neuromuscular control interacts to provide retention and the relationship of polished surface of denture base to the surrounding muscular structure of orofacial capsule facilitates the stability and retention. This neutral zone concept has been demonstrated with various modification by a number of authors. The theory used to develop the denture base contours is based on the belief that the muscle should functionally mold not only the border but the entire polished surface. Lott and Walsh reported the clinical success on complete mandibular dentures with application of neutral zone concept. A number of studies demonstrated that denture stability and retention are more dependent on correct position of the teeth and correct contour of external surfaces of the denture in a severely resorbed alveolar ridge.

This article presents a prosthodontic approach to treatment of a edentulous patient using neutral zone technique to improve the retention and stability of the prosthesis.

무치악 환자 에서 Neutral Zone 방법을 적용한 임상 증례

울산의대 치과학 교실, 서울중앙병원 치과 보철과

김 용 식·이 병 욱

1. 배 경

총의치 환자에게서 임상적인 성공의 3대 요소는 유지력, 안정성, 지지력 (retention, stability, support) 이라고 Krol에 의해서 평가되고 있다[1,2]. Fish에 의하면 의치를 3개의 표면즉 인상면, 연마면, 교합면 (tissue, polished, occlusal surface)으로 구별하고 있고. 각 표면은 독립적인 역할을 하고 전반적인 의치의 편안감, 유지력, 안정성, 지지력에 중요한 역할을 하고 있다(그림 1)[3]. 일반적으로 인상면과 교합면이 많은 역할을 하다가 치조골 흡수량이 증가할수록 연마면이 커지면서 그 역할 역시 증가된다. Jacobson은 구강내 근육 조직에 둘러싸여 있는 의치상의 연마면의 관계가 유지력과 안정성을 촉진한다고 주장하였다(그림 2)[1,2]. 또한 총의치 환자에서의 neuromuscular control로 인한 coordination이 성공적이고 안정적인 의치에 영향을 미친다고 Beresin은 주장하였다[4].

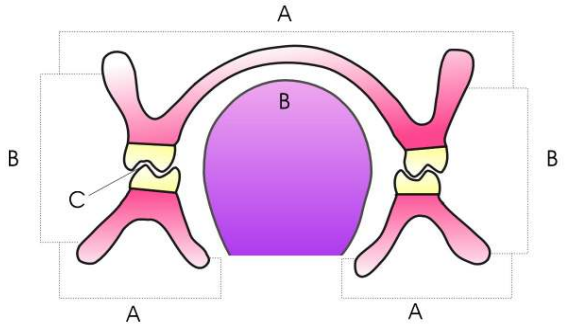

그림 1. 의치의 표면 A: tissue surface B: polished surface C: occlusal surface 로 구성되어 있다.

결국 이러한 연마면은 기능과 rest 상태에서 개개인간의 공간과 형태의 차이가 있게되고, 이러한 공간을 neutral zone으로서 명명하고 치조골 흡수가 심한 총의치 환자에게서는 의치의 안정과 유지에 중요한 역할을 담당한다(그림 3)[4,5]. 이 neutral zone 이

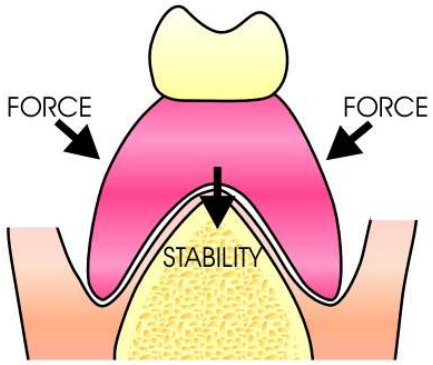

그림 2. Polished surface 에 구강내 근육에 의한 힘이 가해져서 안정성에 도움을 준다.

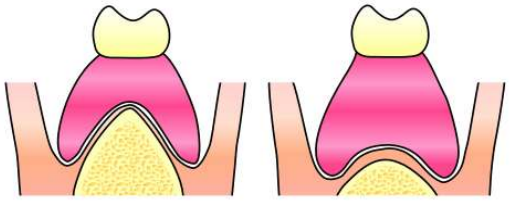

그림 3. 치조골이 정상인 경우와 치조골 흡수가 심한 경우

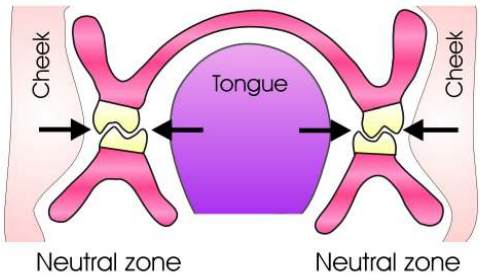

그림 4. 혀가 바깥쪽으로 밀어내는 힘과 뺨이 안쪽으로 밀어내는 힘이 중립화된 부위를 neutral zone 이라 한다.

란 것은 기능시에 구강내에서 혀의 바깥쪽으로 밀어내는 힘이 입술과 뺨의 안쪽으로 밀어내는 힘으로 중립화되는 부위를 일컫는다(그림 4). Lott(1966), Schiesser(1966), Walsh(1976) 등이 neutral zone을 이용한 하악 총의치의 임상적인 성공을 보고하였다[4,6,7]. 현재는 임플란트를 이용한치료방법으로 쉽게 의치의 안정과 유지를 얻을수 있기에 그 임상적 사용이 많이 줄었으나, 치조골 흡수가 심한 일반 총의치 환자에서 아직도 의치의 안정성과 유지성을 담당하는 최선의 치료방법이라 할수 있다. 다만 기능을 위해 심미성을 다소 떨어지게 하는 면이 있어서 환자에게 충분한 사전설명이 필요하다. 본 증례에서는 neutral zone개념을 이용하여 총의치 치료결과의 개선을 얻었기에 이를 발표하고자 하였다.

2. 임상증례

69세 의 무치악 여자환자로서 2번의 총의치 제작에 불만족하여 내원하였다. 하악의 잔존치조골이 심하게 흡수되었고 부착 치은이 치조골 상방에 최소한 양으로 존재 하는것 으로 평가되었다. 또한 혀의 위치가 후방으로 있어 의치의 유지, 안정에 도움을 주지 않았다.

치료방법

① 치조골 흡수가 심해서 총의치 유지와 안정을 획득하기가 힘들다고 판단되어서 neutral zone 방법을 적용하기로 했다.(그림 5)

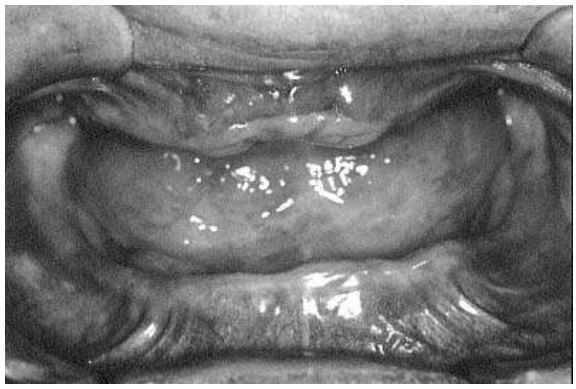

그림 5.

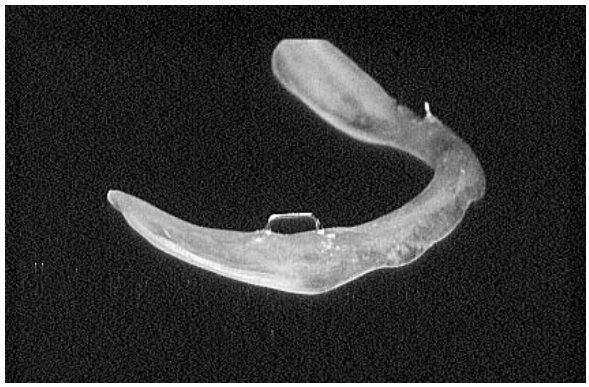

그림 6.



그림 7.

② 통법에 의한 border molding을 하고 polysulfied로 인상 채득을 한 다음 base plate를 제작한다. 이때 안성성과 유지성이 현저하게 떨어질때는 base plate만을 먼저 processing할 수 있다. 또한 상부에는 compound, wax등의 기능운동을 시키는 재



그림 8.

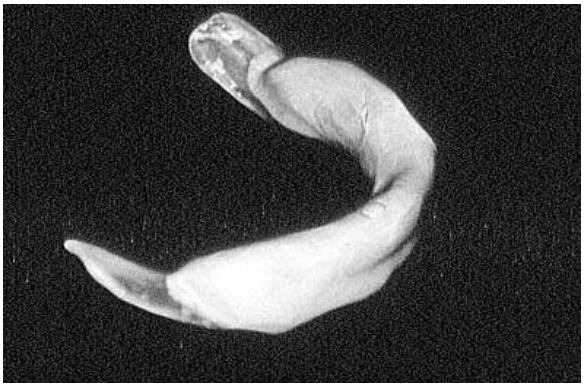

그림 9.

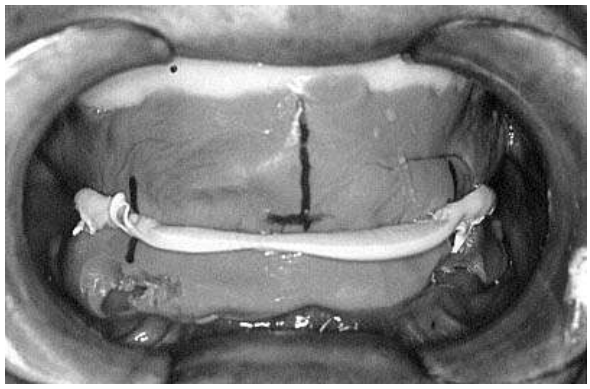

그림 10.

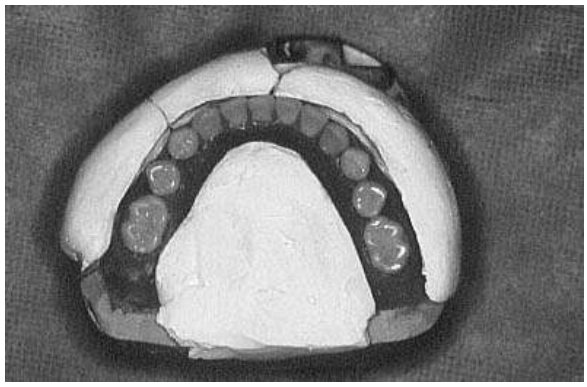

그림 11.

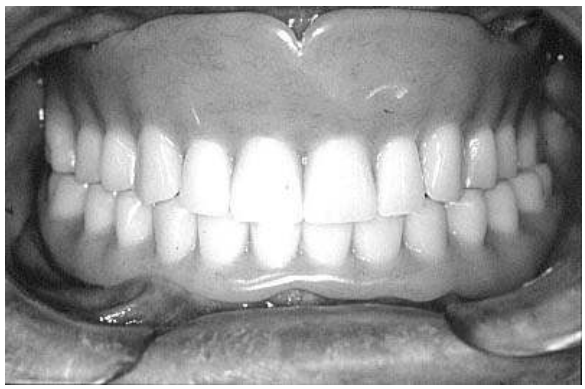

그림 12.

료가 부착할수 있는 retention loop가 있어야 하고 이것은 높이가 지나치지 않아서 악간 교합채득시 방해되지 않아야 한다.(그림 6)

③ 구강내에 장착하여 안정성과 유지성을 확인한다.(그림 7)

④ compound를 base plate에 쌓는다. 이때 주변부를 밀폐하여 기능운동 도중 compound가 탈락하지 않도록 한다. compound를 base plate에 부착시킨 후 warm bath에 넣어 compound가 충분하게 연화될 때 까지 준비한다. 구강내에 장착시켜서 기능운동(발음, 연하등) 을 수행한다. 이때 base plate가 움직이지 않는 것을 확인해야 하고 처음에서 정상적인 한도 내에서 시작한다. 이때 neutral zone이 환자의 기능운동 수행 강도에 따라 달라질수 있다. (그림 8)

⑤ 연마면의 형태 즉 neutral zone의 형태를 확인하고 수차례 기능운동을 시행하여 일정한 pattren이 확인 되면 neutral zone으로 받아들인다.(그림 9)

⑥ 상악 base plate의 높이를 전치부 높이에 맞게 조정한 후 하악 base plate 높이를 vertical dimension에 맞게 조절 한다음 중심 교합위를 채득한다. (그림 10) Neutral zone을 plaster를 이용하여 index를

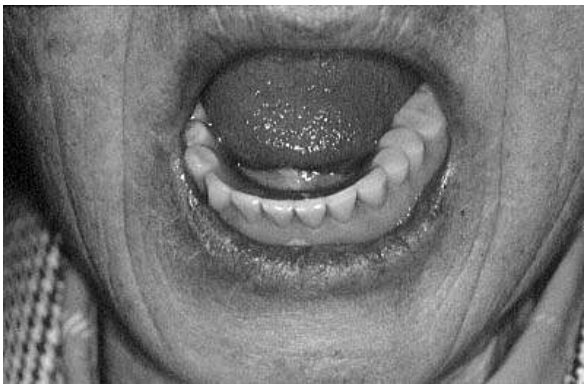

그림 13.

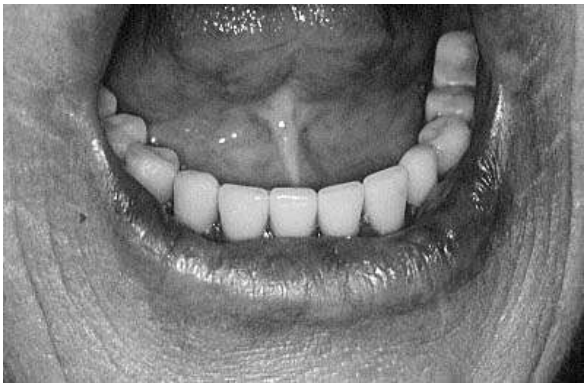

그림 14.

만들어 치아를 배열할때 이용한다. 이때 plaster index를 3개의 부분으로 만드는 것이 치아 배열시 용이하고 전방부는 정중앙에서 분리되어 medline에 대한 도움을 주게 되는 것이다. Neutral zone 부위에 치아를 배열한다. 상악 전치부는 최대한 도로 순측으로 배열하며 심미적인 면을 보완한다.(그림 11)

⑦ 완성된 총의치의 모습. 안정과 유지성을 보인다. Leverage를 줄이기 위해 상악을 약간 길게 하고 하악을 짧게 하였다.(그림 12)

⑧ 기존의치와 새의치의 유지력 및 안정성 비교하였다. 기능운동시에도 새의치의 안정성 향상을 볼 수있다. (그림 13,14,15) 다만 leverage를 줄이기 위해 상악을 약간 길게 하고 하악을 짧게 하여 심미적으로 지나친 상악치아의 노출이 보인다.(그림 16,17)

3. 결 론

하악 치조골이 심하게 흡수된 환자에게서는 tissue surface의 면적이 줄어들고 polished surface의 면적이 늘어나기 때문에 의치의 안정과 유지를 위해서 neutral zone을 채득하고 neuromuscular coordination을 최대한도로 이용해야한다.

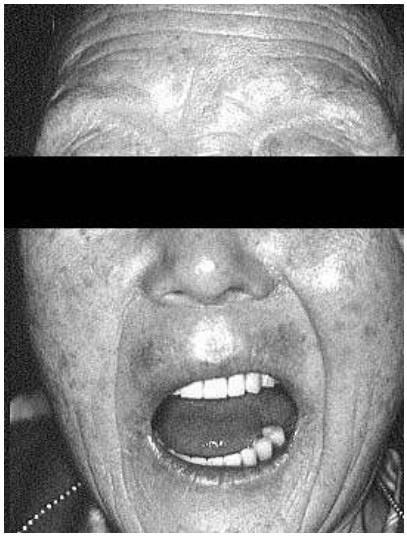

그림 15.

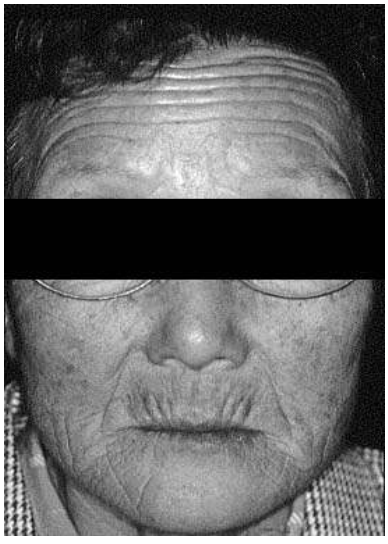

그림 16.

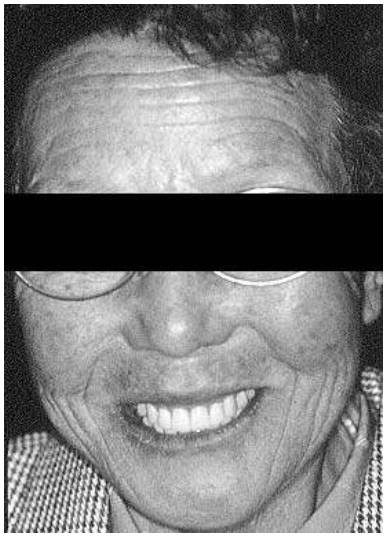

그림 17.

REFERANCE

1. Jacobson.TE, Krol AJ. A contemporary review of the factors involved in complete denture retention, stability, and support. Part Ⅰ: Retention. J Prosthet Dent 1983: 49:5-15
2. Jacobson.TE, Krol AJ. A contemporary review of the factors involved in complete denture retention, stability, and support. Part Ⅱ : Stability. J Prosthet Dent 1983:49: 165-172
3. Fish EW. Principles of full dinture prosthesis. 4th ed. London: Staple Press, 1953
4. Beresin VE, Schiesser FJ. The neutral zone in complete and pratial denture. 2th ed., St.Louis: CV Mosby, 1978: 15-30
5. Heath R. A study of the morphology of the denture space. Dent Prosth Dent REC 1970:21;109
6. Lott FM. A stabilization technique for lower dentures Oral Health 1934:24:22-29
7. Walsh JF, Walsh T. Muscle-formed complete mandibular denature. J Prosth Dent 1976:35:254-7