악기능장애 환자의 교합재구성에 있어서 중심위와 새로운 치료과두위의 중요성

경희대학교 치과대학 보철학 교실

이 승 규·이 성 복·최 대 균

일상 임상에서 언뜻 보기엔 전악적인 보철치료가 필요하다고 생각되는 증례를 종종 만나게 된다. 하지만, 진단을 해 보면 그다지 큰 치료가 필요 없다는 것을 깨닫게 된다. 왜냐하면 우리 몸에는 저항력이 있어서 보상작용, 적응능력의 개인차에 따라서 증상에 차이가 있을 수 있기 때문이다.

예를 들면 악관절이나 그 주위 조직에 문제가 발생한 경우 그 원인을 명확히 알아내고 감별 진단하여 왜 그와 같은 구강 내 상태가 되었는지 아는 것이 치료하는 데 중요한 열쇠가 된다.

1. 교합치료의 목표

교합 부조화로 생기는 병적 징후는 악관절에 국한되지 않고 치아, 치주조직, 근육 등 여러 곳에 나타난다. 이러한 병적 징후를 나타내는 증례에 대해서 시행하는 교합의 재구성을 변위된 하악위를 생리적으로 안정적인 위치, 즉 중심위로 회복시킴으로서 교합 뿐 아니라 악관절, 근육 등과 조화를 이루는 것이 목적이다[1].

이처럼 교합을 취급할 때의 목표는 여러 가지로 표현되어 있지만 구치부에서 중심 교합위를 확립하는 것, 전치부의 적정한 교합관계를 확립하는 것, 과두의 운동패턴과 조화를 이루는 동시에 환자가 받아들일 수 있는 전치 이개각을 확립하는 것, 치료 후에 교합을 안정시키는 것[2]이 가장 기본적인 것이다.

이러한 목표를 달성하기 위해서는 하악위를 바르게 이해하고 진단할 수 있어야 한다. 하악위를 잘 취급하게 된다면 교합을 거의 이해한 것이라고 해도 과언이 아니다.

2. 악관절부의 비기능적 부하[3]

악관절부에는 어떤 상태에서나 기계적 부하가 걸린다. 이러한 기계적 부하가 바로 악관절부의 파괴로 연결되는 것은 아니며 시간적 요소와 개체 차이에 의한 영향도 있다. 그리고 부하의 크기만이 아니라 부하의 방향도 큰 영향을 미친다.

악관절증의 병인론에는 여러 가지 설이 있다. 이것은 아마도 복잡한 다중 요소가 작용하여 발병하기 때문일 것이다. 그러나 기본적으로 기계적 부하가 중요한 요소라는 것은 확실하다.

과잉의 부하에 대한 내구성은 개체에 따라 다르며 동일 개체에서도 시기에 따라 다르다.

중심위에서는 구조적으로 악관절부가 기계적 부하에 가장 견디기 쉬운 기능을 가진다. 따라서 교두감합위에서 물게 했을 때, 좌우의 하악 과두가 중심위 부근에 있고 치아의 접촉 관계가 안정되어 있으면 이를 악물어도(clenching) 악관절부에 비기능적 부하가 가해지는 경우는 적다. 그러나 교두감합위에서의 하악과두가 중심위에서 떨어진 위치에 있을 때에는 치아의 접촉관계가 안정되어 있더라도 악관절부에 다양한 부하 양식이 발생한다.

3. TMJ Repositioning Appliance

상하악에 걸쳐 광범위한 수복 치료가 예상되는

* 이 연구는 대한민국 보건복지부 보건의료기술연구개발사업과제 (HMP-00-CH-11-0010)로 수행되었음.

경우에 TMJ repositioning appliance는 유용하게 사용될 수 있다. 이를 이용함으로 최종적 상하악 관계 확립 전, 악골 위치 변화에 대한 근육과 관절의 반응을 진단적으로 시험해 볼 수 있다. 치료적으로는 심각한 악관절 장애-예를 들면, 관절 잡음이나 locking-를 유발하는 과두-관절원판의 부조화를 개선하기 위해서 사용될 수 있다.

4. Repositioning Theory[4,5]

악관절 재위치의 이론은 관절와 내의 과두위치의 변화에 의해 악관절의 기능이 향상된다는 개념에 기초하고 있다. 여기에는 최소 두 가지의 다른 이론이 있는 데, 둘 다 관절와내의 과두위치를 평가하기 위해서 방사선 소견을 이용한다.

하나의 이론은 과두를 관절와 내의 어느 특정한 치료위치(대개 concentric position)[6,7]에 놓는다. 이 접근 방법은 심각한 문제점을 가지고 있는데, 관절 방사선 사진만으로는 정상적인 사람도 repositioning이 필요하다고 판단할 수 있다는 점이다.

또 다른 하나의 이론은 과두-관절원판의 부조화로 기술될 수 있는 특별한 악관절 내장증(intracapsular derangement)의 치료를 위한 것이다. 이 방법은 하악을 새로운 위치(대부분 전방)로 일정기간 유지하여 과두-관절원판 관계의 변화를 유도하도록 한다. 이 새로운 하악위는 압흔을 지닌 장치에 의해 유지되며 성공적일 경우 환자의 관절음은 사라지고 과두-관절원판 복합체는 원활히 기능하게 된다. 이 이론의 기본 전제는 악관절 기능의 향상은 일정 기간의 "치유 또는 적응(healing or adaptation)" 후에 일어난다는 것이다.

악관절의 repositioning은 장기적으로 재평가되어야 할 치료방법으로 이 과정의 위험성은 바로 "하나의 문제를 해결하는 것이 또 다른 문제를 낳을 수 있다"는 점이다. 예를 들면 과두의 위치를 변화시켜 관절잡음을 해소시켰지만 이 위치에서 관절에 비기능적 remodeling 변화가 나타날 수도 있다는 것이다. 더욱이 원래의 최대 교두 감합위와 다른 어느 위치에서 교합의 안정을 얻는다는 것이 매우 어렵고 희생이 큰 작업이다. 어느 보고에 의하면 "악관절의 잡음 그 자체는 장기적 관절 비기능을 야기하는 것이 아니다"라고 한다. 따라서, 관절 잡음만을 가지고 현재의 하악위를 재위치할 것인가를 판단하는 것은 임상적으로 무리가 따를 수 있다.

아무튼 광범위한 수복 치료를 요하는 환자에게 있어서 근조직, 악관절과 조화를 이루는 교합위를 구현하는 것이 이상적이지만 그것이 항상 쉽게 얻어지는 것만은 아닌 것 같다. 술자의 세심한 노력과 함께 환자의 협조도도 중요하게 작용하며 장기적인 검사와 관리도 빼놓을 수 없는 과정이다.

다음의 임상 증례를 통해 그 실제 접근법을 모색해 보기로 한다.

임상증례-1

첫 번째 임상증례는 60대 중반의 여성 환자로서 양측 악관절부의 동통을 주소로 수 개월간 물리치료를 행한 후, 증상의 호전되지 않아서 본 과로 내원한 환자이다. 구강 검사시 상하악 양측 결손 증례로 수년 전 제작한 국소의치는 적합 불량으로 장착하지 않고 오랜 기간을 지내왔으며, 이로 인해 교합이 붕괴된 경우라 보여진다. 오랜 기간동안 전치부와 소구치부만으로 저작한 결과 저위교합으로 인한 하악의 후방 편위를 보이고 있었다. 하악 4전치부를 제외한 모든 잔존치는 보철물로 수복되어있었고, 전방부가 교합의 주된 부위로 작용한 결과 상악의 경우 전방으로 힘을 받아 치간 이개가 발생하였고, 하악의 경우엔 자연치를 포함하여 과도한 마모 소견이 인정되었다.

대구치부가 결손되어지면 당연히 이를 악무는 힘이 강해지기 때문에, 저위교합이 되고, 그러면 소구치부는 압하(intrusion)된다. 그러한 과정을 거쳐 남은 소구치의 높이는 건강한 상태라고 말할 수 없다.



그림 1.
초진시 구강 내 정면 소견으로 상악 전치부는 flaring되어 있고, 과개교합(deep overbite) 관계를 나타내고 있다.




그림 2-1. 그림 2-2.
초진시 상하악의 교합면 소견으로 상악의 경우 우측 중절치-측절치 사이, 그리고 좌측 견치-제1소구치 사이에 치간 이개가 관찰된다. 이는 지속적인 전방 교합력을 받아왔다는 것을 암시한다. 하악의 경우, 대합되는 도재 수복물에 의해 자연치 절단이 과도하게 마모된 것을 볼 수 있다. 상하악에 각각 surveyed crown이 장착된 것으로 보아 국소의치 제작의 경험이 짐작되나, 수 년간 장착을 하지 않아 구치부 지지가 상실되었다.

대구치부의 결손기간은 잔존하는 소구치, 더 나아가서는 하악위에도 깊이 관련된다고 생각할 수 있다.

임상에서 교합조정을 받았거나, 유리단 결손보철의 교합지지 방법이 나쁘면, 대개 이를 악물게 된다. 그 사실은 다음 증상으로 이어진다는 의미에서 귀중한 정보라 할 수 있다.

다만 저위 상태에는 크게 나누어 2개의 저위교합이 있어, 그 하나는 과두의 위치가 변하지 않는 상태에서의 저위교합, 또 다른 하나는 악관절 안에서의 과두의 위치가 변하는 저위교합이다. 후자의 경우 하악이 후방, 상방으로 이동할 것이라고 예측된다. 이는 악관절증의 증상을 나타내는 경우가 많으며, 대부분 이를 악무는 경향을 보이게 된다.

바꾸어 말해 하악이 후방으로 편위한다는 것은 낮아진다는 것도 포함한다. 그러나, 후방으로 들어가지 않아도 저위가 되는 증례는 임상에서 많이 볼 수 있다. 양자의 차이는 회전축의 차이로 전자는 회전축이 후방으로 이동하는 것이며, 후자는 회전축은 그대로이면서 저위가 되는 것이고, 악관절증은 전자의 경우라 할 수 있다.

본 증례의 환자도 이에 해당되는 경우로, 부적절한 구치부 지지로 인해 상악 전치부의 flaring과 하악 전치부의 마모가 발생하였다. 이처럼 구치부 상실로 인해 교합이 붕괴된 증례에는 적절한 하악위




그림 3-1. 그림 3-2.
환자의 습관적 교합시의 측면 소견으로 부적절한 보철물로 인한 치주질환과 2차 우식이 인정된다. 소구치만의 지지는 교합안정을 위해서 불충분하다.




그림 4-1. 그림 4-2.
습관적인 하악 폐구시의 전치부 관계를 보여주는 사진으로 구치부를 상실한 환자는 자연히 전치부로 힘이 편중될 수 밖에 없으나, 전치부는 이러한 힘을 견뎌내기에는 역부족일 수 밖에 없다.




그림 5-1. 그림 5-2
상하악의 진단 모형. 이 모형상에서 악간관계 기록을 위해 기록상(recording base)을 제작한다.

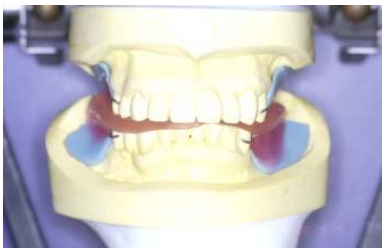


그림 6-1. 그림 6-2.
기록상(recording base)을 이용해 상하악 모형을 반조절성 교합기에 중심위(centric relation) 관계로 장착하였다.
하악 전치부의 교합 평면에 유의한다.




그림 7-1. 그림 7-2.
상하악 구치부에 임시의치를 위한 인공치 배열을 시행하고, 하악 전치 절단을 포함하여 소구치 교합면부는 overlay 형태로 피개하여 납형형성(wax-up)하였다.


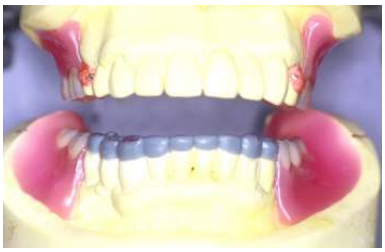

그림 8-1. 그림 8-2.
중심위 관계에서 진단 납형형성과 인공치 배열이 완료된 상하악 모형으로 하악 교합 평면의 개선이 관찰된다. 이러한 overlay 형태로 임시의치 제작시엔 wax가 순측 절단에서 부드럽게 이행되도록 하는 것이 중요하다.




그림 9-1. 그림 9-2.
측면에서 관찰시 over-jet가 과도하게 보인다. 수직고경 거상을 요하는 환자를 치료시 간간히 부딪치는 딜레마의 하나로 중심위로 유도하여 수직고경을 증가시키면, 하악은 후하방으로 회전하게 되고 전치부의 over-jet 관계가 증가하게 된다. 이로 인하여 전치부 접촉이나 전방유도의 부여가 곤란한 경우도 간혹 발생하곤 한다




그림 10-1. 그림 10-2.
교합기 상에서 좌우 측방 운동시의 관계를 보여준다. 과도한 over-jet으로 견치유도는 어려워 측방운동 초기엔 소구치 유도를 부여하고, 점차 운동이 진행되어져 나올 때 전치부로 유도로가 이행되도록 조절하였다.




그림 11-1. 그림 11-2.
교합기 상에서 전방 운동(좌)시에도 초기에는 소구치부로 유도되다가 최종적으로는 전치부로 유도되도록 부여하였다.
온성되어진 하악 가철성 임시 수복물(우)로 전치부 절단부는 치아색조와 유사한 Ivory resin을 이용하였다. 정확한 적합을 위해서는 구강내에서 direct resin을 이용한 미세조정이 필요하다.

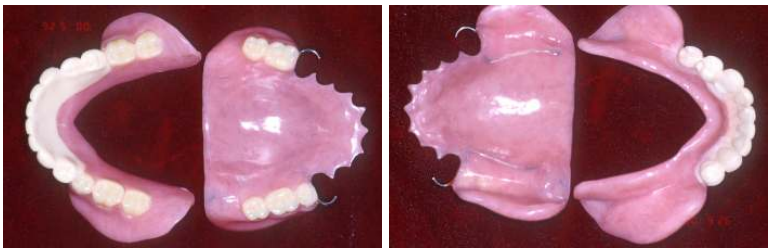

그림 12-1. 그림 12-2.
레진 중합이 완성된 상하악 임시의치.
상악의 유지를 위해 C-clasp를 부착하였지만, 하악의 경우엔 이를 생략하였다.
확고한 점막지지를 위해 의치상을 최대한 연장하였다.



그림 13-1. 그림 13-2.
수직 고경의 변화를 정확히 기록하기 위해서 각 화치은부위에 tatoo point를 인기하고 상하악간의 수직고경을 계측한다.
초진시(좌)와 임시수복물 장착시(우)의 수직고경 차이는 견치부위에서 약 3mm로 나타났다.



그림 14-1. 그림 14-2.
상하악 임시수복물 장착시의 구강내 소견.
이 수복물은 환자의 심미, 저작기능을 회복시킴과 동시에 하악 과두의 하중을 완화하는 splint 역할까지도 수행한다.



그림 15-1. 그림 15-2.
임시 수복물 장착시의 상하악 교합면 소견으로 하악의 경우 retention clasp가 없이도 충분한 유지가 가능하다.
전치부 over-jet 관계가 과도한 경우, 상악 구개측 의치상이 교합요소로 작용할 수도 있다.



그림 16-1. 그림 16-2.
상하악의 중심위 교합(centric relation occlusion)관계를 보여주는 구강내 측면 사진으로 안정된 교합접촉이 중요하다.



그림 17-1. 그림 17-2.
좌우 측방 운동시에는 소구치와 견치부의 복합작용으로 구치이개(disclusion)가 얻어진다. 적절한 전방유도의 부여는 악관절 장애를 가진 환자에게 근긴장을 완화할 수 있어 필수적인 요소라 할 수 있다.



그림 18-1. 그림 18-2.
하악 전방 운동시의 구강내 소견(좌).
마모된 하악 자연치를 over-lay 형태를 이용해 가역적으로 회복하여 발음이나 기능을 평가할 수 있다. 잔존치 순측 contour와 자연스럽게 이행되는 형태에 유념한다.



그림 19. 전방 교합위에서의 clenching.
구치부가 상실된 환자의 경우 대부분 전치부로만으로 씹게되고, 하악두는 전방으로 위치하게 된다. 장기간에 걸친 습관으로 하악을 전방으로 내밀어 계속 악물게 되면 악무는 힘이 작더라도 하악 과두가 원판에 대해 후상방으로 전위되어버릴 가능성이 높다. 또한, 상악 전돌이 심한 환자의 경우에도 보상적으로 하악을 전방으로 내밀어 유지하는 습관을 가지면, 악관절에 이상을 일으킬 가능성이 있다. 만약, 이런 환자들의 악관절 구조에 있어서 관절결절(articular eminence) 후벽의 경사도가 급하다면, 과두의 상방 변위는 더욱 가속화될 수 있다.
(Yoji Ogasawara et al.3 : The illustrations for the biomechanics of TMJ : Part 8 - Parafunction에서 인용)

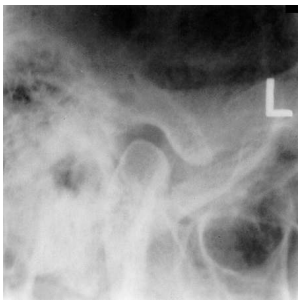

그림 20-1.

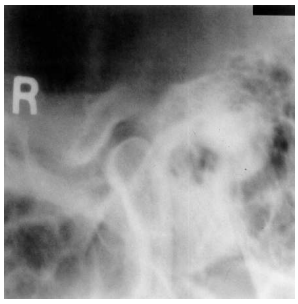

그림 20-2.
초진시의 좌,우 악관절의 방사선 투과상으로 교합 붕괴에 따라 하악두의 위치가 다소 후방으로 변위된 양상을 보여주고 있다. 이 경우, 관절원판 후조직을 압박함으로써 동통이 유발될 수 있다.

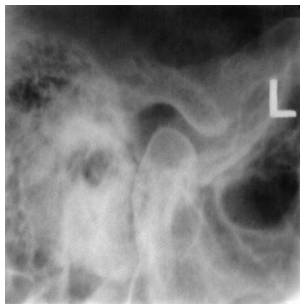

그림 20-3.

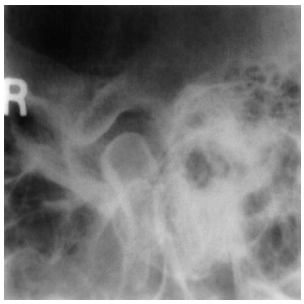

그림 20-4.
가철성 교합장치 장착시의 악관절의 방사선 투과상으로 교합고경 증가에 따른 과두의 전방이동이 관찰된다. 이 위치는 관절와에 대한 과두의 전상방 위치로 정의되는 중심위와 근접되어 있다.



그림 20-1.



그림 20-2.
임시 수복물 장착 전(좌)과 장착 후(우)의 안모의 비교 사진으로 구강내 수복물이 환자의 인상을 좌우할 수도 있다는 사실을 깨닫는다.



그림 21-1.
초진시의 정면 안모사진으로 구각이 하방으로 쳐져있고, 입술 주변의 주름으로 인해 노인성 안모를 보이고 있다. 이는 수직 고경 감소의 전형적인 소견이다.



그림 21-2.
임시 수복물 장착 후의 정면 안모로 노인성 안모의 개선이 인정된다.



그림 22-1.
초진시 환자의 정면 사진으로 상악 우측 측절치가 설측으로 locking 되어있는 것에 유념한다.간혹 locking된 치아가 조기 접촉을 나타내는 경우가 있다.



그림 22-2.
상악 교합면 사진으로 우측의 구치부 교두정이 좌측에 비해 편평한 것을 관찰할 수 있다.



그림 22-3.
하악 교합면 사진으로 다수의 아말감 수복이 되어있고, 악궁은 설측으로 좁아져 있는 것을 볼 수 있다. 이 환자는 장시간 손으로 턱을 괴는 버릇을 가지고 있다고 하였다.

치에서 구치부 교합 접촉을 회복함과 동시에 적절한 전방유도로 구치 이개를 부여할 수 있는 임시 수복물을 제작하여야 한다. 임시 수복물이 장착된 상태에서 안모의 심미성과 발음 등을 평가하고, 악관절이 근기능과 조화를 이루고 있는가를 종합적으로 확인할 필요가 있다.

5. 교합과 정신-신경성 악기능 이상

악관절증, 또는 악구강계 기능이상 등으로 불리는 질환의 원인으로 여러 종류의 인자가 관여하고 있다고 생각되는 데, 이 중 아직까지 의견이 분분한 것이 바로 교합이 차지하는 비중이다.

이를 크게 나누면, 첫째 교합이 악관절증을 일으키는 주된 인자라는 의견[8,9,10], 둘째, 교합이 관여되어 있지만 동시에 정신적 스트레스도 관여되어 있다는 의견[11,12], 셋째, 악기능 이상의 발현은 정신적 스트레스가 주된 요인이며, 교합은 2차적 요인이거나 그다지 중요하지 않다는 의견이다[13,14,15].

교합이 직접 관계하지 않는다는 의견은 환자들 중에 교합에 전혀 문제가 없다고 여겨지는 사람이 있는 것, 교합이상이 존재해도 증상이 나타나지 않는 환자가 있는 것, 실험적으로 교합이상을 부여해도 증상이 항상 나타난다고 할 수 없는 것 등을 근거로 하고 있다. 그리고, 감정적 스트레스나 비생리적 습관이 병인으로써 중요한 역할을 하고 있다고 본다. 악기능 환자의 성격 테스트를 시행하면 교합치료에 효과가 잘 나타나지 않는 경우엔 정신불안 반응을 나타내는 경우가 많다.

교합이 안정되어 있지 않은 보철물을 장착했어도 악기능 이상의 증상이 나타나지 않는 환자가 많다는 사실은 교합이상이 존재해도 때로 환자의 허용성이 크면, 악기능 이상의 증상은 나타나지 않으며, 허용성이 작으면 동일한 교합이상에서도 증상이 발현될 수 있음을 시사한다. 감수성이 높고 허용성이 작은 환자는 교합에 과민할 뿐 아니라 다른 자극에 대해서도 민감하게 반응할 가능성이 있어서, 다른 사람에게는 아무 것도 아닌 자극이 그 사람에게는 강한 스트레스로 작용할 수 있다.

임상증례-2

이번 환자는 20대 후반의 남성 환자로서 고등학교 때 하악 좌측의 사랑니를 발거한 후로 우측의 교합이 높아졌다고 진술하였다. 마치 우측으로 저작하면 이가 깨어져 나갈 듯한 기분이 들어 불편감을 호소하였다. 초진 구강 검사시(그림 21과 그림 22) 엔 모든 자연치가 존재하였고 아무런 문제가 없어 보였다. 하악 구치부에 아말감 수복이 되어 있는 것으로 보아 치과 치료의 병력은 있었고, 특이한 사항으로는 상악 우측 측절치가 설측으로 기울어져 locking 되어 있었다. 자세히 살펴보니 우측 상악과 하악 구치부가 유난히 편평해져 있어서 환자에게 물어보니, 그 부위가 높아 줄톱을 이용해 자신이 치아 교합면을 갈아내었다고 하였다(그림 23). 이러한 환자의 진술에 적잖히 당황하였고, 결코 예사롭지 않은 환자라 생각되었다.

또한, 환자는 이 질환으로 여러 병원을 돌아다녔




그림 23-1. 그림 23-2.
습관적 교합시의 상하악 치아 관계를 보여주는 사진.




그림 24-1. 그림 24-2.
환자의 우측 상하악 구치부의 사진으로 교합이 높다는 것을 이유로 환자 자신이 줄톱을 이용해 교합면을 삭제하였다. 결과적으로 교두정만 삭제되어 효과적인 교합조정의 방편이라고는볼 수 없다. 이 사실은 환자가 얼마나 민감하고 집착이 강한가를 단적으로 보여주는 예이다.

고, 그 때마다 자연치 교합조정을 받았던 것으로 사료되었다. 현재 이 환자는 불편감으로 인해 직업도구하지 못하였고, 본 병원을 찾아왔지만 자신이 이 병원에서 완쾌되리라고는 생각지 않는 것 같았다.




그림 25-1. 그림 25-2.
습관적 폐구시(사진 우측)와 중심위 유도시(사진 좌측)의 전치부 관계의 비교로 폐구시 하악은 좌측으로 편위된 양상을 보인다. 이는 환자가 우측 저작시 불편감으로 자연스럽게 좌측으로만 저작하게 됨에 따라 좌측이 작업측처럼 되어버린 결과라 할 수 있다.

일단 심리적을 안정을 취하라는 설명을 한 후에 약속을 잡고 환자를 돌려보냈고, 며칠 후 그 환자의 누님이라는 분이 홀로 찾아와서, 자기 동생이 치과질환으로 너무나 비관을 하고 있으니 다시 오게되면 긍적적인 이야기를 해 주라고 당부하곤 사라졌다.

다음 내원시에 이 환자의 중심위를 유도하여 습관적 폐구시와 차이를 조사하였다. 하악은 폐구시 우측을 피해 좌측으로 편위되는 양상을 나타내었고, 상하악 전치부 절단을 보아도 locking 된 상악 우측 측절치를 포함하여 우측 절단의 마모가 현저하게 나타났다.(그림 24-1와 24-2)

과연 이 환자의 이야기대로 우측의 교합이 강한가를 조사하기 위해 인상용 실리콘을 교합면에 도포한 후, 폐구시켜 그 접촉양상을 관찰한 결과, 우측의 접촉면이 크게 나타났다(그림 25-1,2,3).

모형상 분석을 위해 anterior jig를 이용, 중심위 기록을 채득하였고, 안궁기록한 후, 반조절성 교합기에 장착하였다(그림 26-1에서 26-6). 하악이 중심위에 위치할 경우의 교합 관계를 관찰한 결과, 반대로 우측 구치부 교합은 접촉하고 있지 않았다(그림 26-5). 결국 환자가 줄톱으로 삭제한 만큼의 교두가 접촉하고 있지 않았던 것이다.

따라서, 환자 자신이 삭제한 만큼, 우측의 하악과두는 상방으로 변위되면서 동측 관절와에 하중이 증가하여 그 부위에 동통을 나타내게 된 것으로 판단되었다.

그럼 이 환자는 과연 어떻게 치료해야 할까? 일반적으로 이런 유형의 환자에게는 일단 과두 안정형 장치(stabilization splint)를 제작해 하악을 중심위 근처에 안정시킨 후, 구치부 교합을 회복시킴과 동시에 전방유도를 부여하고자 하는 것이 일차적인 접근법일 것이다. 그러나, 만약 splint 치료가 드라마틱하여, 과두가 안정된 위치로 되돌아갔다고 치면-(이렇게 수 년간 점차적으로 변위된 과두 위치를 원래의 상태로 되돌린다는 것



그림 26-1.
인상용 실리콘을 이용해 교합 접촉점을 조사하는 과정.

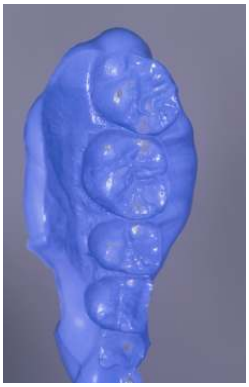

그림 26-2.
우측의 교합접촉 양상.



그림 26-3 .
좌측의 교합접촉 양상.

은 거의 불가능한 일일지도 모른다.)-그 후에는 어떻게 교합 접촉을 부여할 것인가? 중심위시의 좌측 구치부(그림 26-6)의 경우엔 그런대로 교합이 괜찮았지만, 우측 구치부(그림 26-5)의 경우엔 보철에 의한 교합 재구성이 아니고서는 안정된 접촉부여가 불가능하게 보였다. 또, 그 때의 전치부 유도 또한 이상적이라 볼 수 없어 전치부까지도 손대게 될 지도 모른다[16-20].

설상가상으로 하악이 이상적인 과두위치로 돌아가지 않는다면, 수개월 간의 노력은 허사로 돌아가게 되는 것이다.

그럼, 자연치 교합조정은 어떨까? 하지만 이제까지의 경과를 보아서 우측의 교합조정을 시행한다면 우측의 과두는 그만큼 상방으로 이동하고 또 다시, 동일한 상태가 지속될 것 같았다. 물론, 우측 상하악 구치는 더욱 짧아지고 편평해질 것으로 예상되었다.

정신-신경과적인 문제

대체적으로 이런 환자는 정신과적인 문제를 안고 생활하기 때문에 단순히 치과적인 치료방법을 선택



그림 27-1.
중심위 유도시의 상하악 관계.



그림 27-2.
Anterior jig의 제작은 중심위 기록시 도움이 된다.



그림 27-3.
중심위 기록.(centric relation registration)



그림 27-4.
안궁(face-bow)을 이용해 상하악 모형을 교합기에 장착한다.



그림 27-5.
중심위시의 우측의 교합접촉 관계.



그림 27-6.
중심위시의 좌측의 교합접촉 관계.

하기가 매우 어렵다. 치과의사는 환자에게 안정형 교합장치만을 장착시켜준 후에, 물리치료 혹은 보조적인 치료와 더불어 시간이 흐르기만을 기다릴 것이고, 환자는 점차 장치치료와 물리치료에 대해 부정적인 반응을 보일 수도 있다. 대부분의 치과의사는 이런 환자에 대해 자신이 점점 사라지게 될 것이고, 환자도 역시 내원 약속을 어기고 또다시 치과치료에 대한 의존과 집착을 갖게 되기 전까지 치과치료에 대한 성의를 보이지 않게 되기 일쑤이다. 수개월 혹은 몇 년 후, 갑자기 치과 전문서적을 손에 들고 다시 병원에 나타나서 책속의 내용을 가리키며 자연치 교합조정을 해달라고 조를 수도 있다.

따라서 이러한 정신과적 문제를 동반한 환자는 반드시 정신과에 의뢰하여 치료의 방향을 재설정하고 다른 각도에서 치료의 접근을 시도해야 한다.



그림 28.
상악에 안정형 교합장치를 제작하고 있는 과정.

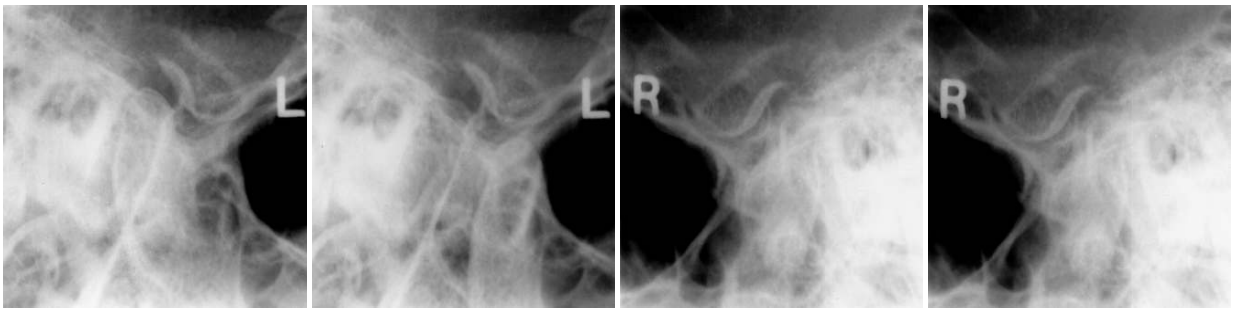

그림 29-1. 그림 29-2. 그림 29-3. 그림 29-4.

그림 29-1에서 29-4.
초진시 일련의 악관절 방사선 사진(transcranial view)을 보여준다. 좌측의 경우 정상적인 범주를 보이고 있지만, 우측의 경우엔 관절강이 좁아져있고, 개구시 과두의 전방운동(translation)이 제한되어 있다. 이처럼, 우측 과두의 운동이 제한되는 경우, 하악은 개구시 우측으로 정중선 변위를 나타내게 된다.

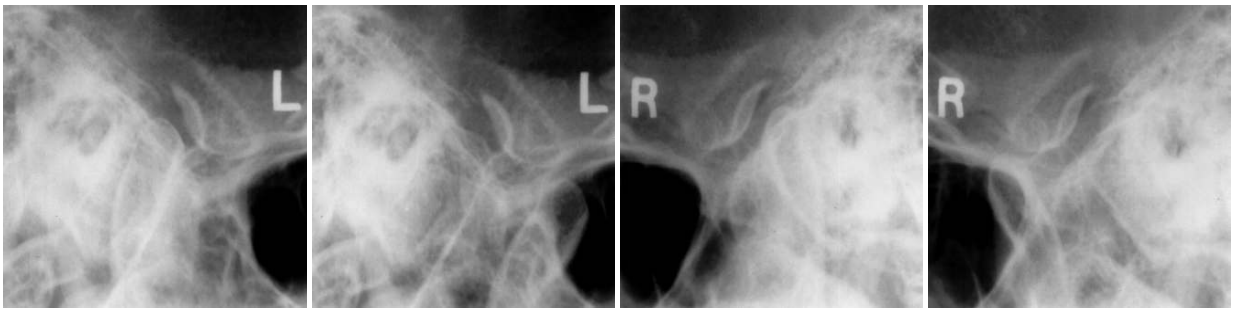

그림 30-1. 그림 30-2. 그림 30-3. 그림 30-4.

그림 30-1에서 30-4.
Splint 장착 후의 일련의 악관절 방사선 사진(transcranial view)을 보여준다. 개구시 우측 과두에 있어서 운동양상 개선이 보여진다.

6. 요약

교합조정이나 대부분의 보철치료는 비가역적이어서 명확한 치료 계획이 없이는 섣불리 치료를 시작하지 말아야 한다. 명확한 치료 계획을 위해서는 증상의 원인 인자를 파악해야 하나, 때때로 그 원인이 불분명하여 환자에게 무어라 설명해야 할지 난감한 경우가 많은 것이 바로 이 분야이다.

교합 재구성을 함에 있어서 생체 역학과 근육의 활동량[1]을 고려해야 하는 것은 이미 주지하고 있는 바이다. 즉, 악관절이나 치아에 대한 하중을 조절함으로써 근조직의 안정을 도모하여 적정한 하악위와 원활한 하악운동을 획득하는 것이 교합 재구성의 큰 목적 중 하나이다.

REFERENCE

1. Williamson EH, Lundquist DO : Anterior guidance. : Its effect on electromyographic activity of the temporal and masseter muscles. J Prosthet Dent 1983;49:816
2. McHorris WH : Occlusal adjustment via selective cutting of natural teeth. Part I. Int J Periodont Rest Dent 1985;5(5):9-25
3. Yoji Ogasawara, Katsuhiro Nakazawa : The illustrations for the biomechanics of TMJ : Part 8 - Parafunction The Quintessence(Korean) 2000;5(11):26-31
4. Clark GT : The TMJ repositioning appliance : A technique for construction, insertion, and adjustment. J Craniomandib Pract 1986;4(1):37-46
5. Owen AH : Orthodontic/orthopedic therapy for craniomandibular pain dysfunction. Part A. - Anterior disk displacement, Review of literature. J Craniomandib Pract 1987;5(4):357-366
6. Weinberg LA : Role of condyle position in TMJ dysfunction-pain syndrome. J Prosthet Dent 1979;41: 636-643
7. Mongini R : Condylar remodeling after occlusal therapy. J Prosthet Dent 1980;43:568-577
8. Krough-Poulsen WG, Olsson A : Occlusal disharmonics and dysfunction of the stomatognathic system. Dent Clin North Am 1966;10:627
9. Dawson PE : Evaluation, diagnosis, and treatment of occlusal problems. St. Louis : The CV Mosby Co. 1974
10. Mongini F : Condylar remodeling after occlusal therapy. J Prosthet Dent 1980;43:568
11. Graf F : Bruxism. Dent Clin North Am 1969;13:659
12. Stallard RE : Relation of occlusion to temporomandibular joint dysfunction : The periodontic viewpoint. J Am Dent Assoc 1969;79:142
13. Franks AST : Masticatory muscle hyperactivity and temporomandibular joint dysfunction. J Prosthet Dent 1965;15:1122-1131
14. Laskin DM : Etiology of the pain-dysfunction syndrome. J Am Dent Assoc 1969;79:147-153
15. Draukas CB, Lindee C, Carlsson GE : Occlusion and mandibular dysfunction : A clinical study of patients referred for functional disturbances of the masticatory system. J Prosthet Dent 1985;53:402-406
16. 이성복: 보철학적 교합재구성에 의한 악관절 내장증 환자의 치료(1). 대한치과교합학회지 1992:8(2):13-34
17. 이성복: 보철학적 교합재구성에 의한 악관절 내장증 환자의 치료(2). 대한악기능교합학회지 1993:9(1): 7-17
18. 이성복: 치료과두위 설정에 의한 악관절 내장증 환자의 보철적 접근법. 대한치과의사협회지 1994;32(10): 695-710
19. 정성진, 이성복, 최대균: 악관절 내장증 환자의 고정성 및 가철성 의치에 의한 교합재구성. 대한악기능교합학회지 2000;16(4):247-256
20. 이승규, 이성복, 권긍록, 최대균: 완전구강회복술. 대한악기능교합학회지 2000;16(3):171-185