- 대한악기능교합학회지 17권 3호, 2001 -

수복치료를 위한 구강악계의 임상적 응용

조선대학교 치과대학 보철과·구강악기능회복실

강 동 완·임 승 진·이 승 훈

The clinical appication of stomatognathic function and occlusion for the restorative dentistry

Dong Wan, Kang, D.D.S. Ph.D., Seung Jin, Lim, D.D.S., M.S.D.,
Seung Hoon, Lee, D.D.S., M.S.D.

Dept. of Prosthodontics and TMD clinic, College of Dentistry, Chosun University

In the past, many dentist were interested mainly in the mechanical aspects such as tooth preparation and retainer types for making dental restoration. But, these days, the concept of restorative treatment emphasizes the importarce of gnatic system and masticatory muscles in addition to oral cavity.

So, the current considerations for the fixed prosthodontic treatment include the stabilization of temporomandibular joint and neuromuscualr system and the relationship of periodontal ligament and occlusion. To achieve the above objectives, occlusal splint has been used as one of the mouth preparations for restorative treatment.

The objectives of occlusal splint are as follows;

1. To use as preliminary application for periodontal-occlusal treatment
2. To provide proper vertical dimension
3. To control abnormal habits and parafunction
4. To treat the temporomandibular disease and myofascial pain
5. To establish the new therapeutic position

In some cases, the patients had improper vertical dimension and occlusal interferences caused by prostheses reconstucted using centric relation recorded without considering the health of TMJ and manticatory muscle. And these prosthesis act as primary source that cause pathologic phenomenon in periodontal ligament, muscles and TMJ.

Physiologically, in order to make the treatment occlusion guided by proper centric relation method, the method should be guided after the use of occlusal splint for some period.

The main objective of prosthetic treatment is to maintain the function and health of stomatognathic system. So, one of the most important things that have to be performed by clinicians is a clinical ability to do the correct diagnosis and treatment planning based on the stomatognatic function and occlusion.

수복치료를 위한 구강악계의 임상적 응용

조선대학교 치과대학 보철과·구강악기능회복실

강 동 완·임 승 진·이 승 훈

Ⅰ. 서 언

기존의 수복물 제작은 상실된 치아를 회복하기 위한 목적으로 지대치를 삭제하고 리테이너의 설계하는 등의 구강 내에서 심미적 관점이나 기능적인 면을 고려하였으나 구강악계의 다양한 병리적 상태와 기능을 포괄적으로 고려하거나 잠재적 기능장애를 에방하는 목적으로의 치료개념은 미비하였다. 이러한 점에서 단순히 상실된 치아을 수복하고 교합면을 조정하는 협의의 치료에서 구강악계 즉 구강(oral cavity)과 악계(gnathic system)의 건강성을 예측하면서 악기능 교합을 활용하는 포괄적 치료개념으로의 전환이 요청되고 있다[1,4,13,14] 따라서 본 고찰에서 수복치료를 위한 악기능 교합의 임상적 응용을 위한 몇가지 고려 사항을 보고하고자 한다.

Ⅱ. 고 찰

성인의 교합은 유치열기, 혼합치열기, 영구치열기라는 성장 발육 단계를 거쳐 이루어지게 된다. 특히, 혼합치열기에 있어서 유치가 조기상실되거나 만기 잔존된 경우에 성인교합 양상에 중요한 영향을 미치게 되기 때문에 실제로 교합의 연구와 치료시 환자의 교합성장 발육에 대한 병력이 포함되어야 한다.

복잡다난한 성장과 발육 과정에 의해 완성된 영구치열기는 치주질환과 치아우식증 등에 의해서 치아가 상실되면서 교합이 붕괴되기 시작되고, 그러한 교합 붕괴에 따라서 골구조 및 근육 관절은 영향을 받게되고 치아의 상실에 따라서 영구치열기는 보철치열기라는 과정을 겪게 된다. 이런 점에서 인간의 치열기는 유치열기, 혼합치열기, 영구치열기, 보철치열기, 임플란트치열기 라는 다섯 단계로 분류되어야 할 것이다.

개인에 따라 차이가 있겠지만 영구치가 보존되는 기간은 30~60년 사이이고 일반적으로 30대 후반부터 부분적으로 치아가 상실되기 때문에 보철치열기는 이때부터 시작된다고 할 수 있다. 따라서 영구치열기에서 일단 보철치열기로 바뀌지게 되면 교합의 복잡한 숙명은 구강내를 관리하는 치과의사의 진료과정을 통하여 변하게 된다.

Fig.1 에서 보는바와 같이 교합은 자연치열기와 보철치열기(임플란트치열기)로 대별되지만, 교합을 형성하는 경우 측두하악관절과 근육계를 중심으로 한 신경계의 역할에 대한 고려가 필요하다.

1980년대 이후 우리나라에서 TM Joint에 대한 관심이 높아져 치과의사들은 이에 대한 많은 지식과 이해를 가지고 있다. 그렇지만, 수복치료 시 측두하악관절과 근육이 얼마나 영향을 미치고 그 영향을 어떻게 조절해야 할 것인가에 대해서는 명확한 기준이 대해서는 논란이 있다. 따라서 중추신경계의 영향 하에서 교합치열과 측두하악관절, 근육은 상호보완적이고, 상호 영향을 미치는 관계를 인식하여 치과의사의 치료범위를 두개하악 부위로 확대하여야 할 것이다.

우리가 매일 치료하는 환자의 대부분은 건강한 측두하악관절이나 근육 상태를 가지고 있지만 증례에 따라서 그 부위가 잠재적으로 비정상이거나 병리적 상태에 놓여 있다는 점을 간과해서는 안된다. 악관절내장증과 근막동통 기능장애를 우리는 포괄적으로 측두하악장애라고 표현하거나, 더 넓게는 두개하악장애라는 말을 사용하고 있다. 교합치료를 수행할

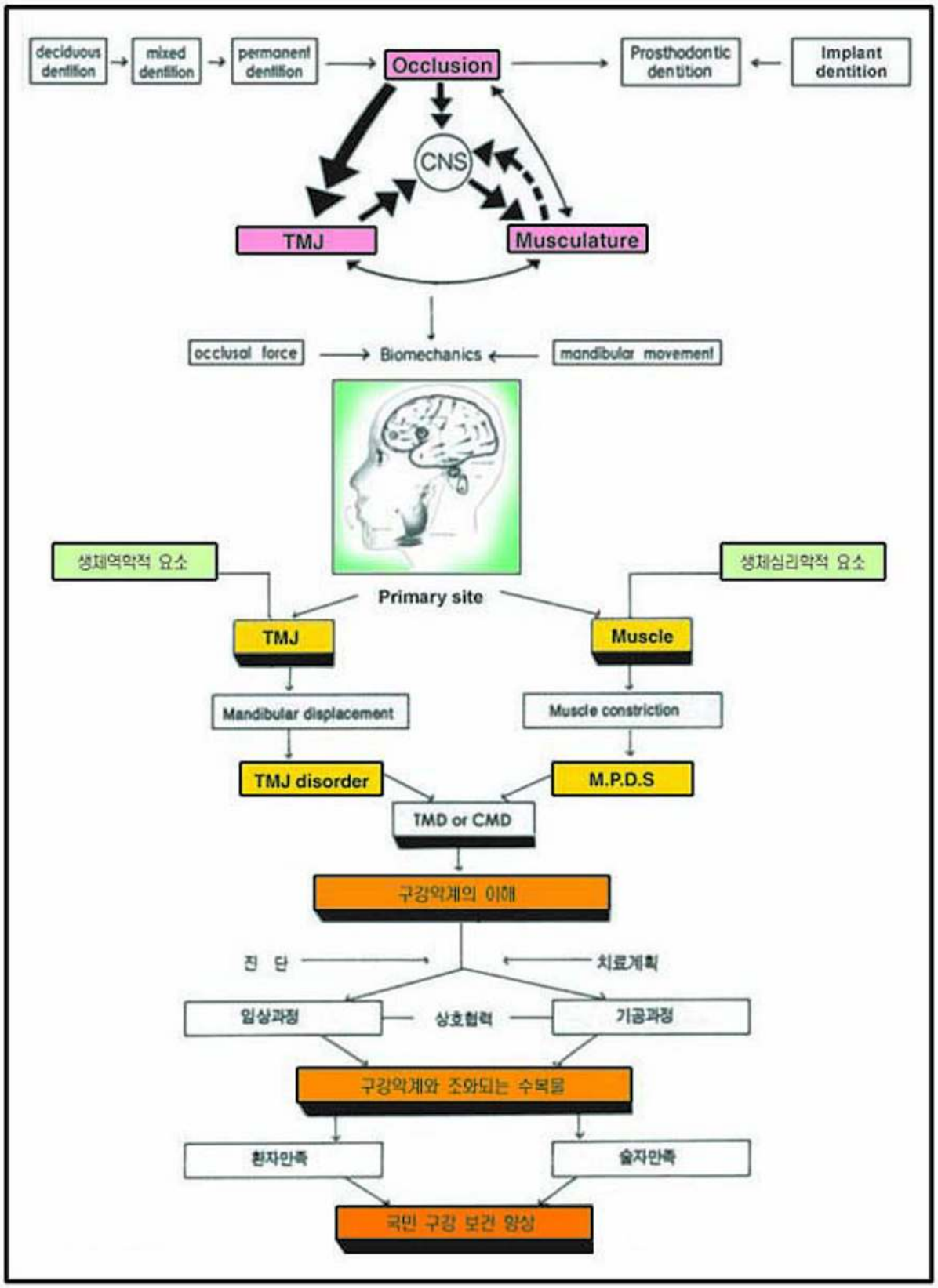

Fig. 1. 구강악계와 조화되는 기능적 개념의 수복물 제작을 위한 flow chart

때 환자가 어떠한 형태의 두개하악 장애 증상이 존재하는 지를 관찰하는 것은 대단히 중요하다.

두개하악 장애를 이해한다는 것은 수복치료시 구강악계의 생물 역학의 원리를 이해하는 것이다. 두개하악골에 장애가 나타날 수 있는 부위는 측두하악관절과 근육으로 대변할 수 있다.

측두하악관절은 치열 교합의 생역학적 영향에 의해 해부학적 변화가 발생되므로 관절이 변한다는 것은 과두와 관절원판과 관절와 사이에 위치적 관계가 변한다는 것이고 그러한 변화에 따라서 관절잡음, 통증, 염증, 운동장애를 동반한 악관절내장증이 발생하게 된다.

근육 또한 복합적인 영향을 받아 발생하게 된다. 최근에는 근육을 변화시키는 요인의 하나로써 생물심리학적 모델을 적용하고 있다. 근육은 힘(교합력)과 운동을 유발한다는 측면에서 보면, 생물 역학적인 관계를 지니지만 긴장된 상태의 환경과 정신 심리적 스트레스의해서도 많은 영향을 받고 있다. 따라서 근육 장애라 하는 것은 초기에 피곤함으로 시작되어 과수축되면 통증이 동반되고, 진행됨에 따라 근경련과 근염의 과정을 가지게 된다[13,14].

근육에 나타난 질환은 함축하여 근막동통 기능장애로 표현되며 그러한 기능장애는 주로 폐구근으로 저작에 관여하는 교근, 측두근, 외측익돌근 등에 근긴장수축이 포함되어 나타난다. Fig.-2, 3).

보철 등을 포함한 교합치료는 교합면을 치료하는 것이 아니고, 교합면과 밀접한 관련을 갖고 있는 관절, 근육, 치조골 등을 관리하여 치료하여 양호한 구강 운동을 제공하는 것이기 때문에 교합면을 외면에 나타나 있는 피상적인 상태에서 치료해서는 안된다.

따라서 구강악계 생물 역학을 충분히 이해하는 것은 교합의 진단과 치료계획 수립 시 매우 유용한 것이다. 실제로 환자를 치료하게 될 때 구강악계 생물역학이 어느정도, 어느 부위에 적용되어야 할 것인가에 대해서는 명확한 기준은 없지만 수복치료 전 치아교합과 관련하여 발생된 측두악관절증 및 근막동통을 사전에 치료한 이후에 수복치료를 시행하고, 수복치료 후에도 측두하악장애를 예방하고자 하는 환자위주의 치료개념으로서 측두하악관절 및 근신경계의 안정성, 그리고 치주조직과 교합의 연계성을 포괄적으로 고려하는 것이다. [2,3,14] 이는 과거에 교합수복 자체에만 관심을 갖고 제작의 기법에만 관심을 가졌다면 이제 수복물이라는 것은 단지 기술에 의해 만들어진 물질체라기 보다는 구강내에서 생명력을 갖게되는 생물 단위로서 이해하여야 할 것이다.

사실 많은 교합 수복물이 환자의 구강 내에 장착되고 있지만 어느 정도의 교합 수복물이 환자에게 불편함을 야기하고, 보철치열기에 의해 구강악계에 질병을 일으키고 있는가에 대해서는 통계적 자료와 충분한 연구도 미비한 실정이다. 그러나 21세기에는 악기능교합 원리에 교합을 수복하고 전신장애의

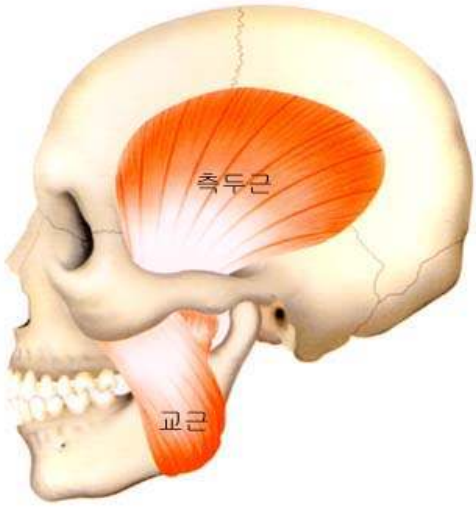

Fig. 2. 교근과 측두근
1) 폐구근의 강한 씹는 역할
2) 근긴장수축시 개구부전
3) 안면동통과 편두통발생 가능부위

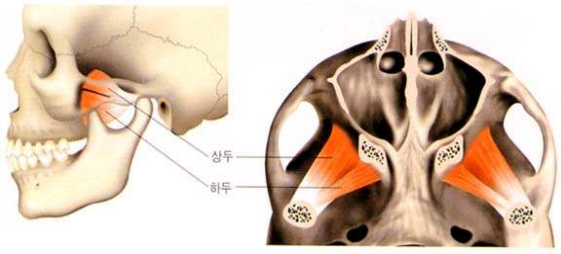

Fig. 3. 외측익돌근의 상하두 구조와 역할
1) 하두근 수축은 전방운동시 하악두을 유도
2) 상두근 수축은 폐구운동시 관절원판의 위치 유도

일부를 진단하고 치료하는 전신생리교합 시대가 도래할 것으로 예측된다.

따라서 어떠한 수복물일지라도 그 수복물에 의해 형성된 교합은 늘 구강악계와 조화되고 구강악계의 조화는 전신을 건강하게 하는 임상적 사실을 받아드릴 준비가 되어야 한다.

준비된 마음가짐에 의해 구강악계와 조화되고 건강을 생각하는 수복물을 제작하는 것은 술자 뿐만 아니라, 환자에게도 만족감을 주는 구강보건을 증진시킬 수 있는 진보된 임상치료라 할 것이다 (Fig.3).

1. 측두하악관절 및 근신경계의 고려

구강재건을 위한 수복치료시 술자는 반드시 저작근과 악관절의 병리적 요소를 고려하여야 한다. 이는 관절에 염증이 존재하지 않고 과두가 안정된 위치에 있으며 근육이 잘 이완되어 있고 환자가 악구강계의 어떠한 요소에서 동통이나 불편감을 느끼고 있는지를 평가하는 것을 포함한다. 특히 측두하악관절이나 근신경계에 잠재적 병리사항이 존재하는 경우 간과하기가 쉽고 치과 치료중 장시간 개구된 상태가 물리적 촉진으로 작용하여 갑작스럽게 병리적 상태로 전환될 수 있기 때문에 예방적 관점에서 평가가 중요하다.

구강 내에서 교합은 remodelling 과정을 거쳐 끊임없이 변화하고 있지만 인체에서 유일하게 양측성인 과두가 관절와 내에서 병리적 위치 변화에 따라 하악이 변위되고 이는 근수축과 같은 저작근 장애를 유발함으로서 급성 가성 부정교합(acute pseudo-malocclusion)이 나타날 수 있다[3.10]. 또한 근신경계 반응에 따른 근 과활성이나 두경부측에서 발생된 근막 발통점에 의해 2차적으로 발생한 저작근장애 영향에 의해서도 가성 교합접촉점이 발생되어 하악의 위치가 편위될 수 있다는 점을 유의하여야 한다. 따라서 측두하악관절의 병리적 위치변화및 저작근계의 병리적 상황을 사전에 평가하여 하악 과두, 관절원판 및 관절와간의 상호 보완적이고 안정적인 위치를 확보한 후 수복물을 제작하는 것이 바람직하다 [11,12,13].

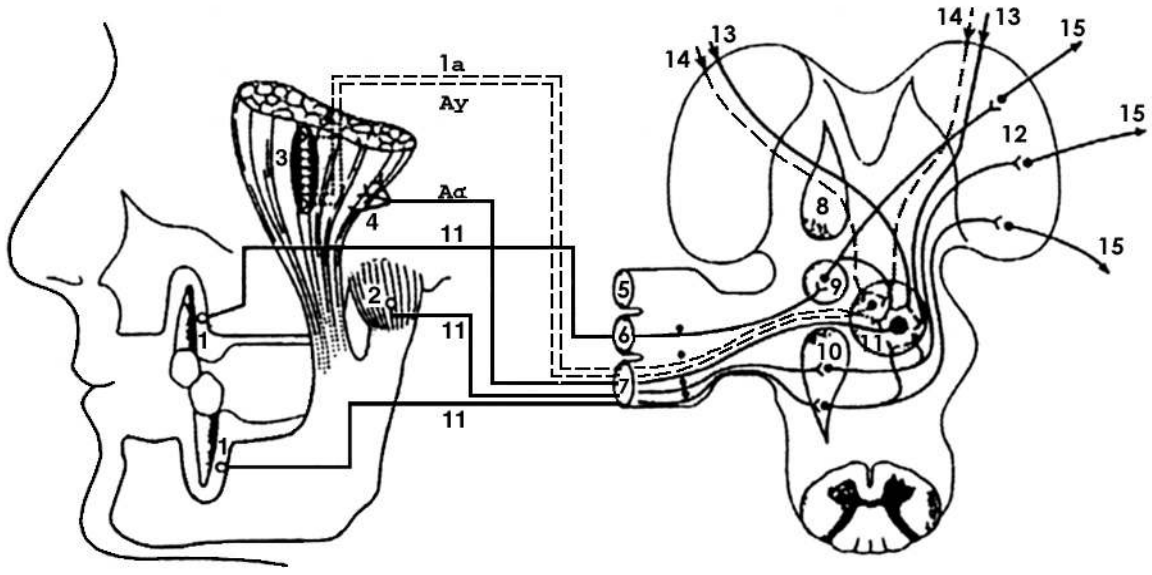

1. 치주인대의 Golgi-Mazzoni 수용기, Pacini 수용기, Ruffini 수용기 2. 측두하악관절낭의 Ruffini 수용기 3. 근방추 4. 운동종판 5. 안신경 6. 상악신경 7. 하악신경 8. 3차신경의 중뇌핵 운동로 9. 상부 3차 신경 감각핵 10. 하부 3차 신경 감각핵 11. 3차신경 운동핵 12. 시상 13. 피질로부터 오는 신경지(α-motor) 14. 변연계와 체성계로부터 오는신경지(γ-motor) 15. 피질로 가는 감각 신경지(자각)

그림 4. 측두하악관절, 치주인대 및 근육계의 신경학적 모식도

2. 교합- 치주조직의 연계성 고려

저작근과 관절에 병리적 소견이 없음에도 불구하고 보철수복 후 구강악계의 동통 및 불편감을 호소하는 경우는 왜 일까?

많은 술자들이 이러한 원인으로서 교합의 불균형을 의심하여 교합의 재부여 및 교합조정등을 시행하지만 치주상태 특히 치주인대에 의한 생리적 영향에 대한 인식은 부족하다 할 수 있다.

즉, 치주조직은 보철물 제작전에 근육 및 관절 등과 더불어 반드시 진단되고 치료되어야 할 사항 중의 하나이다[10]. 치아교합은 근육계와 악관절계, 그리고 신경계와 함께 하나의 순환계처럼 연결되어 감각신경 신호와 운동신경 신호에 의해 하악에 정적 및 동적 역학을 유발시킨다. 만약 치주인대의 병변으로 인한 가성 이상교합접촉이나 교합장애가 있을때 치주인대에 있는 3가지 감각 수용기 (접촉을 느끼는 Golgi-Mazzoni 체, 진동을 느끼는 Pacini체, 압력을 느끼는 Ruffini체) 와 측두하악관절낭에서 압력을 느끼는 Ruffini 감각수용체를 통해서 받아들여진 감각은 3단계의 neuron을 통해서 Cortex로 올라간다.

상악 치주인대에 있는 감각수용기는 상부 3차 신경 감각핵을 통해, 하악치조인대에 있는 감각수용기와 측두하악관절낭에 있는 감각 수용기는 하부 3차 신경감각핵을 통해 전달된다. 하악 운동은 Cortex에서 내려와서 “수의운동계”를 담당하는 α-motor와 변연계(Limbic system)와 망상체(reticular formation)로부터 내려와서 영향을 미치는 ɣ-motor에 의해 조절된다. Cortex로부터 내려오는 α 및 ɣ 운동신경지는 모두 3차신경 운동핵을 거쳐 저작근을 지배하게된다[11]. 결국 치주인대의 병변으로 인한 가성 이상교합은 치주인대에 생리적 한계를 넘은 다양한 방향으로의 압박에 따른 유해성 구심성 신호를 뇌에 전달시켜 저작근막에 영향을 주는 회피성 원심적 신호를 유발시킴으로써 저작근계의 생리적 균형을 깨뜨린다. 이러한 과정의 지속적인 악순환은 악구강계의 조화를 파괴하여 악기능 장애를 야기한다.



Fig. 5. Vertical Dimension의 상실

Ⅲ. 악기능교합을 고려한 수복물의 제작

고정성 보철물에 불편함이 없는 저작기능을 부여하는 것은 대단히 중요하지만 장착된 보철물에 대한 환자의 만족도는 다양하고 술자의 입장에서도 임상적인 평가가 어려울때가 있다.

그러한 이유에서 수복물의 제작을 위한 예비적 단계에서 교합 Splint를 응용하여 구강악계의 주요 요소를 종합적으로 평가한 후 치료계획을 수립하는 것이 바람직하다.

1. 교합 Splint의 활용

진단과정에 있어 구강악계 요소에 병리적 상태가 인지되었다면 보철 전처치로써 교합 splint 치료가 치주-교합치료, 적절한 수직고경의 부여, 이상습관과 부기능의 조절, 측두악관절, 근막동통기능 장애의 치료, 치료위 설정을 위해 예비적으로 이용될 수 있다.

이러한 교합 Splint는 중심교합에서의 측두악관절 내장증의 양상정도, 전방 및 측방운동시에 치아접촉의 양상, 수직고경의 량 등을 고려하면서 선택하게 된다 [8,13,14].

교합 splint의 활용

·치주-교합 치료를 위한 예비적 적용
·수직고경의 확립,
·이상습관과 부기능의 조절,
·측두악관절 및 근막동통기능 장애의 치료
·치료교합위의 설정

·치주-교합 치료를 위한 예비적 적용

교합접촉은 치주조직의 다양한 염증성 반응에 따라 다르게 나타난다. 특히 치열교합을 지지하는 치

주인대에는 신경의 고유수용기가 다양하게 분포되어 있기 때문에 치주인대가 외상성 교합을 받거나 염증성 질환을 지닌 경우 치아의 미세한 이동과 하악을 편위시키는 신경기전의 변화에 따른 이상 교합접촉점이 나타난다.

따라서 이상교합접촉에 의한 치주의 안정성을 도모하고 교합력이 치아의 장축으로 분산시켜 치주수슬중이나 치주의 예민성을 감소시키는 임상과정으로 교합 splint의 장착은 유용하다.

치주인대가 생리적인가 혹은 병리적인가를 최종적으로 판단하기 위하여 교합 splint를 예비적으로 적용시킨다.

또한 교의치를 장착한 후 측두하악관절이 정상이고 근육계가 생리적으로 건강한 상태임에도 불구하고 교합 접촉에 따라 환자가 과민성 반응을 보이거나 동통 및 불편감을 호소하는 경우 교합지에 인기된 이상 교합접촉을 수차례 제거하였음에도 불구하고 환자가 계속적으로 수복물 장착부위에서의 저작을 회피하거나 불편감을 호소하는 경우가 있다. 이러한 경우 통증 때문에 교합접촉장애를 인지할 수 있는 정상적인 교합접촉을 유도할 수 없다. 따라서 교합형성 및 조정에 앞서 교합을 이개시켜 안정화시키는 교합 splint의 장착을 통하여 근막신경과 연관된 치주인대의 건강성을 1차적으로 회복하는 것이 바람직하다.

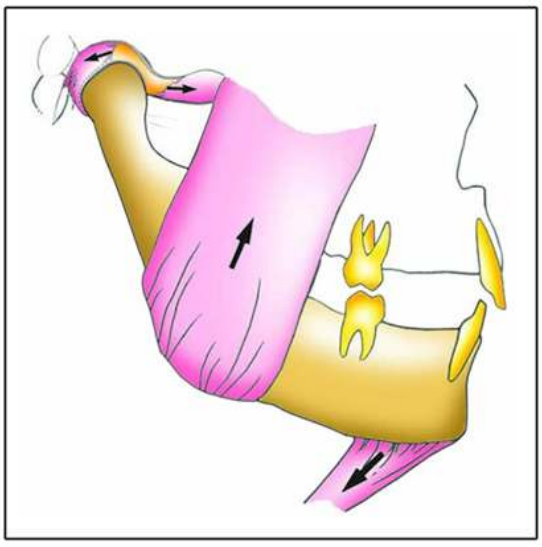

Fig. 6. Vertical Dimension은 치아간 거리, 근안정위, 압박 받지 않는 측두악관절강에 의해 형성

· 수직고경의 확립

만약 수직고경이 생리적이지 않다면, 환자의 근육계의 해부학적 변화를 야기한다. 실제로 장기간 치아상실을 경험하였거나 기존 보철물에서 이미 수직고경이 감소되어 있었다면, 교합시 근육이 과수축되어 거상근의 안정위를 파괴되고 근피료와 근막동통을 야기한다.

이러한 근변화에 따라 외측익돌근이 수축되어 관절원판은 전방으로 전위되고 과두는 관절원판후조직을 후상방으로 압박하여 근증상과 더불어 측두하악관절 증상을 발생시키게 된다.

따라서 수직고경을 회복하기 위해서는 치아간 거리 (Vertical Dimension of Occlusion)뿐 만아니라 근안정위 (Vertical Dimension of Mucsle Rest Position), 및 측두악관절강 (Vertical Dimension of TMJ Space)의 중립대 형성을 동시에 고려하여야 한다.

의치제작시 저작근육에 근수축이 있는 경우 바람직한 고경유도가 어렵고 근수축에 따라 유도된 고경이 낮게 유도되어 의치를 제작한 경우 낮은 고경에 의해 안면통증이 유발할 경우가 발생한다. 따라서 근수축에 따른 제증상을 완전히 제거한 후 고경유도를 시도하는 것이 바람직하다.

·이상 습관과 부기능(Abnormal habits and Parafunction)의 조절

보철수복을 위해 내원한 환자의 비기능적 이상습관 및 부기능은 항상 검사되어야 한다. 특히 이갈이는 20세기에 들어 사회가 다양화되고 복잡하게 됨으로써 나타난 증상중의 하나로서 구강 내에서 내부장력을 제거하는 형태로 나타나며 과도한 마모를 종종 야기하게 된다. 대부분의 경우에서, 이갈이 환자들은 저작근 특히 교근과 측두근의 비대를 보이며 평균을 넘는 저작력때문에 일부학자들은 이갈이를 일부 고정성 보철물 특히 임플랜트시술의 비적응증중의 하나로 주장하기도 한다.

따라서 수복치료 전에 병력 청취과정 중에 이갈이 및 이악물기 등의 이상습관 및 부기능의 양상을 인지하여 야간에 교합splint를 사용함으로써 과하중에 따른 파괴적인 영향을 제한하여야 한다. 특히 환자 자신들이 깨닫지 못하는 습관을 피하기 위해 이러한 이악물기와 이갈이의 유해한 영향에 대한 환자 교육이 선행되어야 한다.

·측두악관절 내장증 및 근막동통 기능장애의 치료

환자의 측두하악관절의 기능을 안정화시켜 저작운동계의 기능을 증진시키고, 근막동통, 근육피로의 경우 근육활성을 유도하는 효과적인 근이완을 위해 활용된다.

근통은 교합 splint가 매우 효과적인 치료법임을 가장 확실하게 실험적으로 뒷받침해주는 증상으로 교합장치가 환자의 근육 활성양상에 변화를 주기 때문인 것으로 여겨진다. 교합 splint는 증상이 심한 환자에게 있어서는 효과가 적으나, 실험적 연구에 의하면 이갈이, 교모증, 근육 피로 등에 대해 효과적인 중화작용을 나타낸다고 보고되고 있다[13,14].

교합안정장치(stabilization splint)의 주목적은 관절 및 근육이 조화를 이루는 기능적 폐구운동점을 하나로 형성하는데 있다. 교합 splint는 적절한 교합관계가 치아의 상실이나 위치 이상, 반대교합(crossbite), 저교합 (infra-occulusion) 등에 의해 방해를 받고 있거나, 정확한 진단을 위해 일차적인 치료를 시도해 볼 필요가 있는 근육장애 환자에게 특히 필요하다. 이 장치를 사용함으로써 의도하지 않은 치아이동이 생겨서는 안된다. 한편, 장치는 안정성이 있어야 하며 유지력이 있어야 하고, 상하악치궁증 덜 완전한 곳에 놓여져야 한다. 또한 반사적인 폐구운동(reflex closure) 시 편향이 없어야 한다. 아울러 안정성이 임상적으로 확인될 때까지 계속 조정해 주어야 한다.

2. 치료교합위의 설정

생리적 교합이란 적절한 수직고경하에서 교합, 악관절, 근기능이 조화되고 양측성이며 동시적으로 하악에 안정감을 주며, 중심교합에서 시작된 모든 하악운동이 자유롭고, 저작시 치아장축으로 교합력이 전달되는 교합을 말한다.

치료교합위는 이러한 생리적 교합을 형성하기 위해 설정하는 교합위치라 할수 있다.

부적절한 수직고경과 불안정한 교합을 갖는 기존 보철물로 인하여 근육의 긴장성이 존재하는 대부분의 증례에서 환자는 즉각적인 중심위 유도는 어렵다. 따라서 구강악계의 건강성을 확보하지 않는 상태에서의 중심위 채득은 잘못된 교합을 갖는 수복물을 제작하게 되고 이는 교합에 의한 치주, 근육, 관절의 병리적 현상을 유도할 수 있게 한다.

따라서 측두하악관절, 근육 및 치주인대의 병리적 현상에 의해 야기된 가성교합접촉으로 인한 하악의 변위를 갖는 증례의 경우 적절한 치료위가 유도되면 이러한 치료위를 환자가 인지할 수 있도록 교합 Splint를 사용하여 일정기간 결정된 치료위를 유지하도록 하는 것이 바람직하다.

치료위 유도법으로는 크게 과두의 관절와에 대한 위치적 관점에서 중심위를 유도하는 chin point법, 양손조작법, anterior deprogramming device, intraoral device를 이용하는 기계적 방법과 근육의 생리적 관

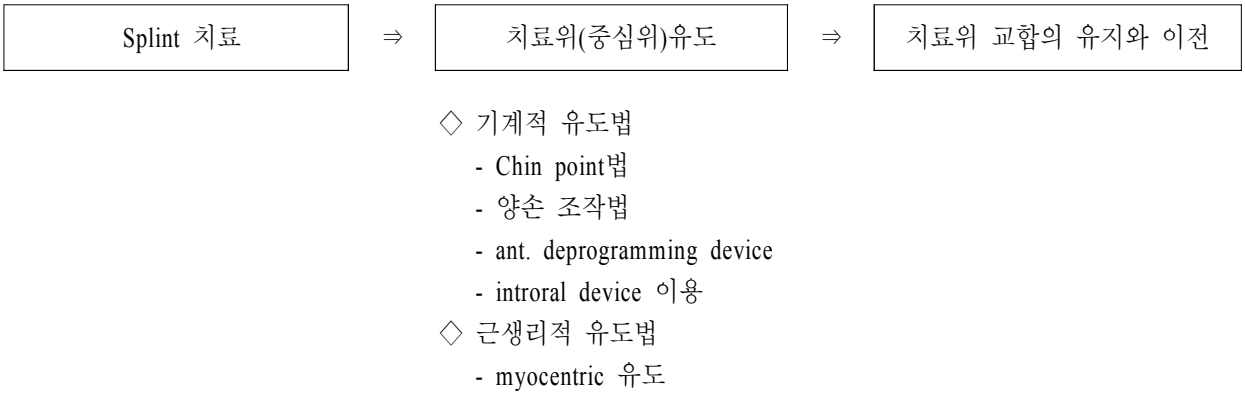

그림 7. 교합 splint 치료후 치료 교합위의 실정

점에서 근 유도로에 의해 과두위를 결정하는 myocentric에 근거한 채득법 등이 있다.

중심위를 채득하는 방법의 하나로 EL-Gheriani등[5,6]은 중심위는 근신경 활동과 측두하악관절의 해부학적 형태를 갖고 있기 때문에 치아가 분리되어 있는 상태에서 부가적인 인대, 근육 다른 연조직은 영향을 미치지 않는 Gothic arch 묘기법을 제안하고 의치의 전치부배열시 Gothic arch tracing를 이용할 수 있다 하였고, EL-Aramany등[4]도 Gothic arch 묘기법이 주어진 악 분리의 수직 고경하에서 중심의 상하악 관계를 찾아내는 정확한 방법으로서 채택될 수 있다 하였다. 또한 Kleinrok [7]는 Functiograph를 개발하여 중심위와 중심교합을 기록하고 구내 수평면상의 판에 기록된 구내 Gothic arch 의 기록은 교합접촉 장애를 진단하고 교합면 조정에 임상적으로 유용하게 응용할 수 있다 하였다.

근생리적 유도법인 myocentric 채득법은 Jenkelsson[8]에 의해 주창된 개념으로 일반적인 Centric Occlusion(중심교합, 과거의 centric relation occlusion와 동일)에 비해 약간 전방 및 하방에 위치하며 하악의 근생리적 유도를 위해 myomonitor를 이용함으로서 근육을 충분히 이완시켜 하악위를 결정하는 다는 점에서 장점이 있다. 치료위가 적절히 유도된 후 교합채득재를 이용해 이를 유지하고 교합기 위에 구강내와 동일한 교합위가 되도록 이전함으로서 환자의 이상적인 치료교합위에 맞는 수복물을 형성할 수 있다.

이와 같이 환자의 생리적 치료위에서 보철물을 제작하는 경우 구강악계의 건강성을 신속히 유도하고 구강악계의 장애를 예방할 수 있기 때문에 교합 Splint의 사용에 의한 적절한 치료위의 설정이 매우 중요하게 인식되고 있다.

3. 자연지대치와 임플랜트의 차이를 고려한 수복치료

치과 임플랜트는 최근 완전무치악부터 단일치아 수복에 이르기까지 다양한 증례에 적용되고 있다. 그러나 그 적용범위 및 증례가 많아짐과 동시에 실패 역시 증가하고 있는 것이 사실이다.

골유착성 임플랜트의 성공은 정확한 외과적 술식뿐 만아니라 적절한 보철적 수복에 의해 좌우되며 특히 적절한 교합의 형성은 임플랜트와 그에 부착된 보철물, 환자의 저작근 및 악관절의 건강에 중요한 역할을 한다. 치과 임플랜트를 이용한 보철수복시 교합개념 역시 기타 보철치료에서와 같이 매우 다양하며 이와같이 다양한 교합개념의 임상적 응용은 임플랜트와 자연치의 위치, 수, 크기, 디자인 등의 여러 가지 매개변수에 의해 좌우된다고 할 수 있다.

임플랜트를 이용한 보철수복시 우선적으로 자연치와 임플랜트의 몇가지 생역학적 차이점을 이해해야 한다. 특히 자연치는 교합시 치주인대의 존재로 인하여 다소의 탄성을 가지며 이러한 치주인대의 쿠션효과(cushion effect)는 악관절의 퇴행성 병변으로부터 보호하는 역할을 하는 반면, 임플랜트 고정체에는 자연치의 치주인대와 같은 응력흡수기전이 없으므로 동일한 저작력에도 취약한 물리적 성상을 가지며 측방하중이 가해질 때 회전중심이 자연치보다. 상방인 치조골상방에 존재하므로 반복되는 교합압에 의한 국소적 응력집중을 야기해 상부 구조물의 파절, 나사풀림, 주위 치조골의 흡수등 생역학과 연관된 많은 문제들이 발생한다. 또한 자연치에서는 교합 외상의 전구증상이 대개 가역적이고 과민반응이나 치수충혈, 치아의 동요도 증가로 나타나므로서 이러한 증상을 바탕으로 빠른 처치가 가능한 반면, 골내 임플랜트에서는 이러한 초기증상과 증후들이 나타나지 않고 임플랜트 주위 골소실이나 유지나사 풀림등이 경고증상없이 발생한다. 이와 같이 외상적 교합하중이 반복되는 임플랜트는 고정체 자체의 미세응력파절이나 피로파절을 초래할 가능성을 내재하며 더불어 악관절의 과하중 및 근육의 피로를 야기할수 있다.

따라서 임플랜트지지 보철물로 수복시에도 술자는 구강악계의 균형성을 반드시 인지해야하며 자연치와의 차이점 및 각각의 증례를 고려한 적절한 교합의 형성 및 유지가 요구된다.

Ⅳ. 결 언

보철수복시 교합의 조정 및 형성은 구강악계의 치주인대와 악관절 그리고 근신경계의 상호 연관성을 고려하지 않을 수 없다. 특히 잘못 형성된 교합 및 치주조직의 병변은 감각계의 순환을 통해 악관

절 및 근육의 파괴를 야기할 수 있다. 더불어 이상 습관이나 부기능역시 구강악계의 병변을 초래한다.

따라서 수복치료의 주목적이 구강악계의 기능과 건강을 유지하기 위한 것이므로 보철수복에 앞서 충분한 병력의 청취 및 환자의 교육과 더불어 구강악계를 잘 이해하여 구강악계의 병리적 상태를 진단하여 치료할 수 있는 임상적 능력을 배양하는 것이 필요하다.

참 고 문 헌

1. 강동완: 구강악기능회복을 위한 이론 및 임상적 응용, 청해출판사, 1994.
2. 강동완: 교합과 측두악장애, 치과임상 제10호 5호 55-82, 1990.
3. 강동완, 정승미: 교합조정을 위한 구강악계의 이해, 대한치과의사협회지 36권 4호, 258-261, 1998.
4. El-Aramany, M.A., George, A.W. and Scott, R.H.. “Evaluating the needle point tracing as a method for determining centric relation”, J. Prosthet. Dent., 15:1043-1054, 1965.
5. El-Gheriani, A.S. and Winstanley, R.B.. “The Gothic arch(needle point) tracing and condylar inclination”, J. Prosthet. Dent., 58:638-642,1987.
6. El-Gheriani, A.S. and Winstanley, R.B.. “The value of the Gothic arch tracing in the positioning of denture teeth,” J. Oral Rehabi., 15:367-371, 1988.
7. Kleinrok, M.. “Recording centric and eccentric occlusal disturbance with a new recording device”, J. Prosthet. Dent., Vol.68, 597-606, 1992.
8. Jenkelson, Robert. R.: Neuromuscular Dental Diagnosis and Treatment, 1990, Ishiyaku EuroAmerica, Inc., Publishers.
9. Owall, Bengt, Kayser, Arnd F. Carlsson G.E.: Prosthodontics, principles and management strategies, 1996, Mosby-Wolfe.
10. Pameijer, Jan H.N.: Periodontal and occlusal factors in crown and bridge procedures, PBC, 1985.
11. Herausgegeben von Koeck et al: Funktions-storungen des Kauorgans, 3. Auflage 1995, Urban & Schwarzenberg.
12. Lotzmann, Ulrich: Die Prinzipien der Okklusion, 1998, Dental Labor fachbuch reihe.
13. Okeson, J.P.: Management of temporomandibular disorder and occlusion, 4th edition, 1998, Mosby.
14. Dawson, Peter: Evaluation, diagnosis, and treatment of occlusal problems, 2nd edition, 1989, Mosby.