교합조정
(Occlusal Adjustment)

보스톤치과의원

허 영 구

정 의

교합조정(Occlusal adjustment)은 선택적 치아삭제(selective grinding)를 통하여 과도한 교합력을 일으키는 치아접촉을 수정(reshaping)하는 것이며(Dawson, 1974) 교합평형(Occlusal Equilibration)은 교합조정을 통하여 악관절의 위치이상과 저작근의 기능이상을 수정하는 것이다.(American Equilibration Society)

교합조정의 목적

교합보정을 시행하는 일차적 목적은 치열의 기능적인 관계를 향상시켜 치아와 치주조직이 균일한 기능적 자극을 받아 교합면이 균일한 생리적 마모를 갖게 하는데 있다(Ramfjord and Ash, 1983). 교합조정은 또한 교합외상을 제거하거나 광범위한 수복치료전에 최적의 교합관계를 형성하기 위하여, 또는 교합상 치료나 교정치료 후 새로운 교합관계를 형성하고 교합을 안정화시키는 목적으로 시행한다. 즉, 교합조정의 목적은 최대교합시 및 기능운동시에 모든 상하악 치아가 안정적이고, 비외상적인 교합관계를 가지게 함으로써 치열의 기능적관계를 개선시키고 치아 및 치아주위 조직을 건강한 상태로 유지시키며 동시에 안정된 악관절 상태를 유지 및 회복해 주는데 있다.

교합조정의 적응증

다음과 같은 경우에 교합조정을 할 수 있다.

1. 보철수복이나 심미적 이유로 치아 형태를 수정해야 하는 경우 (Recontouring Adjustment)
2. 광범위한 보철치료시 기존의 CO(Centric occlusion: CR에서의 치아접촉)와 MIP(maximum intercuspal position)의 discrepancy를 해소하기 위하여
3. 현저한 CO-MIP discrepancy가 존재하는 경우
4. 현저한 eccentric discrepancy가 존재하는 경우
5. 외상성 교합으로 부분적 치아 동요가 존재하는 경우
6. 교합상 치료를 받은 후 새로운 교합관계를 형성하여줄 필요가 있을 때 (Appliance-determined Adjustment)
7. 교정치료 후 안정된 교합관계를 이루기 위하여

환자교육

교합조정은 비가역적인 술식이며 환자들은 대부분 자기의 자연치를 삭제하는 것을 싫어하기 때문에 교합조정을 시행하기 앞서 교합조정의 필요성에 대하여 환자를 충분히 교육하는 것이 필요하다. 먼저 악관절과 치아 및 근육들이 한 단위로 기능을 하기때문에 교합장애가 있다면 그것이 저작근의 조화와 측두하악기능에 영향을 미치고 치아와 치아주위 조직의 건강을 헤칠 수 있다는 것과 그 장애를 제거해주면 정상적인 하악기능과 조화로운 근활동이 회복될 수 있다는 가능성을 치료전 환자에게 설명하고 환자의 동의를 얻어야 한다.

치료 전에 환자의 치아모형을 교합기에 mounting하여 교합간섭이 있는 치아나 삭제되어야 할 치아

의 양 등과 과두의 위치 등을 시각적으로 보여주는 것이 환자의 이해를 돕는데 중요한 역할을 한다.

교합조정술의 일반원칙

1. 교합조정을 시작하기 전에 먼저 치료의 범위를 결정한다. 교합조정술만 할 것인지, 보철이 필요한지 아니면 교정치료가 필요한지 결정해야 한다. 그것은 교합조정이 법랑질의 두께에 한해서만 실시해야 한다는 원칙에 근거하며 일반적으로 'Rule of Thirds'를 기준으로 하면 원칙에서 크게 벗어나지 않는다. 즉 대합되는 두 중심교두정이 중심교두의 내측 경사면 위에서 중심와 쪽의 1/3 부위에서 접촉되면 일반적으로 교합조정술을 선택하고, 중심교두정이 대합치 중심교두의 내측 경사면의 중앙 1/3부위와 접촉되면 보철치료를, 중심교두정이 대합치의 중심교두부위나 중심교두근처의 경사면 1/3부위에서 접촉되면 교정치료로 해결하는 것이 바람직하다.
2. 교합조정의 결과를 예견하기 위해서는 모형분석이 먼저 행해지는 것이 바람직하다. 모형상에서 직접 교합조정을 실시해 볼 필요도 있다. 그래서 충분한 치료결과를 예견할 수 있을 때 비로소 비가역적인 교합조정술에 들어가는 것이 좋다.
3. CO-MIP discrepancy를 평가하여 2 mm이하이면 교합조정으로 성공적으로 제거할 수 있다. Slide의 방향이 수직적으로보다는 수평적으로 클수록 법랑질내에서 slide를 제거하기가 더욱 어려워진다.
4. 조화로운 intercuspal position은 반드시 형성시켜야 하며 유지되어야 한다.
5. 교합조정시에 교합면이 넓어지지 않도록 주의해야 한다.
6. Centric cusp는 가능한 건드리지 않는 것을 원칙으로 하고, CO에서 centric stop의 높이보다 높게 정출된 경우에만 삭제한다.
7. centric adjustment로 일단 maximum intercuspation으로 접촉상태를 만들어 주었으면 eccentric adjustment를 할 때 이 접촉상태가 제거되지 않도록 주의해야 한다. .
8. 교합조정이 진행되면서 수시로 접촉상태를 평가하고, 교합고경을 교합조정 전, 도중, 후에 각각 비교하여 교합조정으로 교합고경이 감소되는 일이 일어나지 않도록 한다.

교합조정술의 과정

교합조정은 일정한 법칙과 순서를 따라 시행하여야 최대의 효과를 볼 수 있으며, 교합의 모든 면의 평가를 확실히 할 수 있다. 교합간섭을 제거하는 방법에도 법칙이 있으므로 그대로 지켜 나가면 centric 상태 뿐만 아니라 eccentric movement 모든 경우에서 안정된 교합을 이룩할 수 있을 것이다. 일반적인 교합조정의 순서는 첫번째로 centric relation상태에서 발생하는 모든 interference를 제거하는 것이고 다음에는 eccentric movement시의 interference를 제거한다.

중심위에서의 교합조정(Centric Adjustment)

중심위에서의 교합조정 원칙

1. 가능한 교두정이나 fossa의 깊이변화는 피하고 fossa의 주변 경사면을 삭제하여 fossa를 넓게 조정해 준다. 즉, CO에서 centric stop이 fossa의 기저부에 있지 않고 교두의 협설측 경사면 위에 있으면 centric stop의 가장 깊은 부위의 높이에서부터 fossa를 넓혀 주고, 대합되는 교두가 CO에서 centric stop의 높이보다 깊게 정출된 경우에만 이 대합 교두정을 약간 삭제해 준다.
2. CO나 MIP에서 조기접촉이 있거나 CO와 MIP 사이에 부드럽게 미끄러지는 slides가 있을 경우 측방운동시에 조기접촉이 발생하지 않으면 높은 교두와 대합되는 와를 선택적으로 삭제하고, 중심위와 측방운동시에 모두 조기접촉이 일어나면 이때에는 교두를 삭제해야 한다.(Schuyler,1935)
3. Centric adjustments가 완료된 다음에는, CO와 MIP에서 각각 접촉되는 접촉점 사이에 0.2 mm 정도의 생리적인 범위로 오차가 있으면서 두 점을 잇는 직선은 같은 교합고경을 갖고 midsagittal plane에 대해 평행해야 한다.
4. 전치부의 접촉은 구치부보다 다소 가볍게 이루어지도록 하고, 모두 균일하게 찍히도록 해준다.

중심위교합조정 방법

Centric relation 상태에서의 교합간섭에는 CO와 MIP사이에 발생하는 전후방적 교합간섭을 말하는 interference to the arc of closure와, CO에서 좌우측방으로 slide되는 교합간섭인 interference to the line of closure로 나누어 조정한다.

1. Interference to the arc of closure: 대부분 상악치아의 근심사면(mesial incline)과 하악치아의 원심사면(distal incline) 사이에 조기접촉이 존재하므로 vertical stop 또는 supporting cusp는 건드리지 말고 이들 경사면을 조정한다(MUDL).(그림1)
2. Interference to the line of closure
   ㄱ. 하악이 협측으로 이동하는 경우: 상악치아의 협측사면과 하악치아의 설측사면을 삭제한다(BULL)(그림2)
   ㄴ. 하악이 설측으로 이동하는 경우: 상악치아의 설측사면과 하악치아의 협측사면을 삭제한다(LUBL)(그림3)

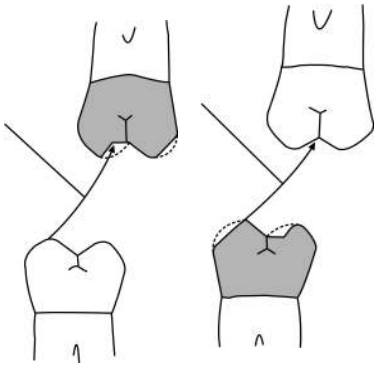

그림 1. Interference to the arc of closure: MUDL-대부분 상악치아의 근심사면(mesial incline)과 하악치아의 원심사면(distal incline) 사이에 조기접촉이 존재하므로 vertical stop 또는 supporting cusp는 건드리지 말고 이들 경사면을 조정한다.

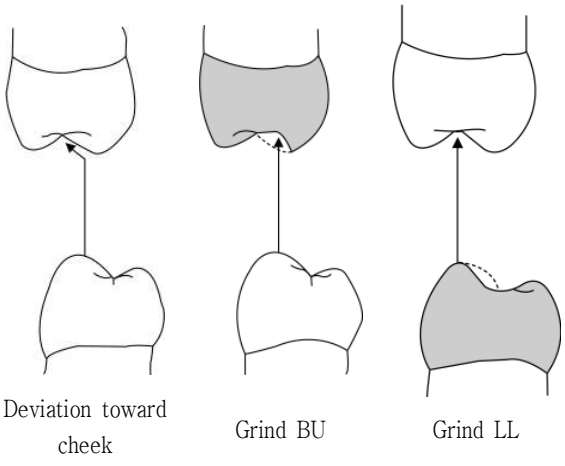

그림 2. Interference to the line of closure: BULL-하악이 협측으로 이동하는 경우- 상악치아의 협측사면과 하악치아의 설측사면을 삭제한다.

편심위 교합조정(Eccentric Adjustment)

편심위 교합조정 원칙

1. 편심위교합조정은 측방운동시에 발생하는 모든 교합간섭을 제거하는 것이다. 이 술식은 중심위 교합조정을 통해서 안정된 intercuspal position contacts가 얻어진 뒤에 실시한다.
2. 중심교합위에서의 contact은 반드시 유지되어야 한다. centric contact points를 삭제하는 error를 범하지 않기 위해서는, 측방운동시에는 중심위교합조정시에 사용된 교합지와 색이 다른 교합지를 사용하여야 한다. 예를 들면 구치부에 적색 교합지를 놓고 측방운동과 전방운동을 시켜 본 뒤 검정색 교합지를 놓고 centric contacts를 하게 하여 교합간섭과 centric contact points를 찾아낸다. 그런 다음 적색 부위만 삭제해서 교합조정을 하고 검정색 부분은 절대 건드려서는 안된다.

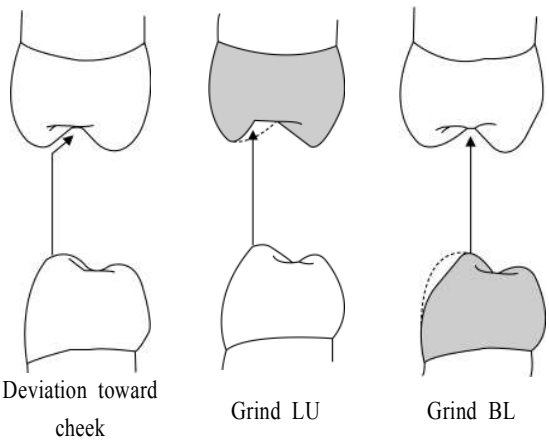

그림 3. Interference to the line of closure: LUBL-하악이 설측으로 이동하는 경우: 상악치아의 설측사면과 하악치아의 협측사면을 삭제한다.

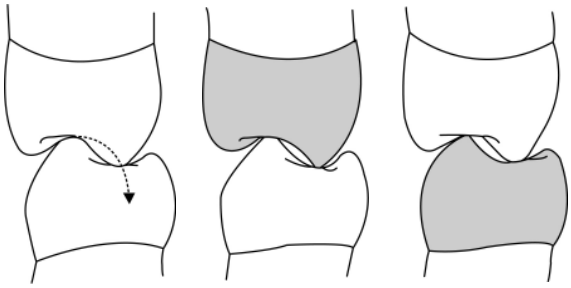

Nonworking side interference

Path from centric toward tongue　　Grind BU　　Grind LL

그림 4. 비작업측 교합간섭의 제거: BULL 상악 설측교두의 협측 사면과 하악 협측교두의 내측 사면이 관련된 경우가 대부분이므로 이들의 교두정을 삭제해서는 안되고, 가능한 교두의 경사면을 조정하도록 한다. 교두정을 조정해야만 되는 경우는 상악의 설측교두나 하악의 협측교두 중 하나만 조정해야 한다.

3. 측방운동시 간섭은 0.5 - 1mm 정도의 clearance를 주어 functional loading시에 contact이 되지 않도록 삭제되어야 한다.
4. 비작업측, 작업측 및 전방운동 순으로 조정한다.

편심위교합조정방법

1. 비작업측 교합간섭의 제거
(Nonworking side interference)

상악 설측교두의 협측 사면과 하악 협측교두의 내측 사면이 관련된 경우가 대부분이므로 이들의 교두정을 삭제해서는 안되고, 가능한 교두의 경사면을 조정하도록 한다. 교두정을 조정해야만 되는 경우는 상악의 설측교두나 하악의 협측교두 중 하나만 조정해야 한다. (BULL) (그림4)

2 작업측 교합간섭의 제거(Working side interference)

Centric holding cusp의 조정은 피하도록 하고, 상악은 협측교두의 설측사면, 하악은 설측교두의 협측사면을 삭제한다.(LUBL) (그림5)

3. 전방운동시 교합간섭의 제거
(Protrusive interferences)

전방운동시 즉시 구치부가 이개되면서 오직 전치부에서만 좌우 양측으로 균일한 접촉이 되도록 해

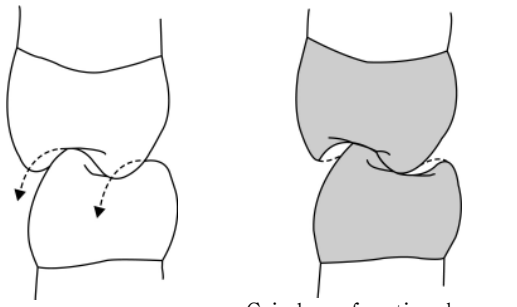

Working side interference　　Grind nonfunctional cusp (LUBL)

그림 5. 작업측 교합간섭의 제거: LUBL-Centric holding cusp의 조정은 피하도록 하고, 상악은 협측교두의 설측사면, 하악은 설측교두의 협측사면을 삭제한다.

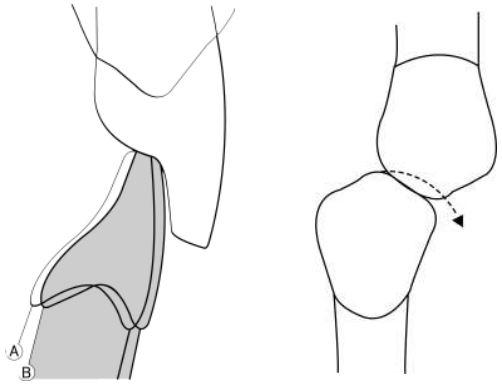

Eliminate protrusive interference

A. Anterior centric stop　　B. Grind DUML

그림 6. 전방운동시 교합간섭의 제거(Protrusive interferences): DUML-전방운동시 즉시 구치부가 이개되면서 오직 전치부에서만 좌우 양측으로 균일한 접촉이 되도록 해준다. 구치부 교합간섭이 있을 경우 하악치아의 근심경사나 상악의 원심경사를 삭제한다.

준다. 구치부 교합간섭이 있을 경우 하악치아의 근심경사나 상악의 원심경사를 삭제한다.(DUML)(그림6) 전치부의 centric holding area와 구치부의 centric holding cusps를 삭제해서는 안된다. 먼저, 적색 교합지를 물리고 하악을 전방운동 시킨 다음, CO상태로 검정색 교합지를 물리어 centric contact points를 찍어낸다. 여기서 검정색 점을 건드리지 말고 적색 부분만 삭제하면 된다.

요 약

교합조정은 비가역적인 술식이므로 예방적인 목적으로 사용하는 것은 바람직하지 않으며 환자가 증상을 호소하거나 환자의 구강검사시 교합간섭으로 인한 증상이 확인된 경우라도 자연치에서의 교합조정술은 반드시 신중을 기해야 한다. 교합조정술을 시행하기 전에 먼저 하악의 위치가 안정되어야 한다는 것을 명심하고 이를 위해 치과의사는 하악의 중심위에 대한 이해와 중심위로의 하악유도 방법에 대한 숙지도 필요하다. 또한 심한 악관절 장애나 통증 및 불안정한 하악의 위치를 보이는 경우 구강내 교합상이나 교합 안정장치가 선행되어야 하는 경우가 있다. 교합조정술을 시행해야 하는 치과의사 자신이 교합조정술에 대한 지식을 충분히 습득하고 있어야 하며, 교합조정술의 적응증을 분명하게 확인한 뒤 조심스럽고 정확하게 시술을 시행해야 한다. 즉, 잘못된 교합조정으로 오히려 교합간섭을 야기할 수도 있음을 명심해야 한다. 그러나 교합조정에 대해 올바로 이해하고 일반적인 교합조정의 원칙을 지켜 정확히 시행한다면 교합조정은 결코 환자에게 해를 주지 않고, 자유로운 하악운동을 가능케 하며, 교합의 안정성을 유지해 줄 것이다.

참 고 문 헌

1. Peter E Dawson :Evaluation, diagnosis, and treatment of occlusal problems, ed.2, C.V.Mosby Co. St.Louise, 1989.
2. Ash and Ramfjord : An introduction to functional occlusion, W.B. Saunders Co., 1982.
3. Ramfjord and Ash : Occlusion, ed.3, W.B. Saunders Co., 1983.
4. Schuyler CH Equilibration of natural dentition. J Prosthet Dent. 30:506-9,1973
5. Boucher등 : Prosthodontic treatment for edentulous patients, ed.8, Mosby Co.,1980.
6. Jeffrey P. Okeson : Fundamentals of Occlusion and Temporomandibular Disorders, The C.V. Mosby Co., 1985.
7. 대한악기능교합학회: 교합학 용어 및 도해, 신흥인터내셔날, 2000.