도재 라미네이트 비니어를 이용한 상악 전치부의 심미적 수복

원광대학교 치과대학 보철학교실

오상천·신영호

Esthetic restoration of upper anterior teeth by porcelain laminate veneer

Sang-Chun Oh D.D.S., M.S.D., Ph.D·Young-Ho Shin D.D.S

Department of Prosthodontics, School of Dentistry, Wonkwang University

With the understanding of tooth crown biomechanics and the progress of dentin adhesives, bonded porcelain restorations including a porcelain laminate veneer present an extended spectrum of indications for anterior teeth. Porcelain laminate veneer as a restoration offers the conservative solution that balances the functional and esthetic needs of the anterior dentition. Porcelain's stiffness, its surface characteristics, and the biomechanical strength achieved through bonding to tooth surface enable the restoration of the tooth as a whole supporting occlusal force and masticatory function. Namely, the optical effects inherent in the tooth and the lifelike features of the porcelain make that this restoration approaches the ultimate in esthetic satisfaction for both the dentist and the patient. A 49-year-old female patient with the incisal discoloration of upper central incisors and black triangle between the central incisors was referred to correct her esthetic problems with prosthodontic approach. The patient was satisfied with two porcelain laminate veneers that were made according to prof. Magne and Belser's recommendation.

도재 라미네이트 비니어를 이용한 상악 전치부의 심미적 수복

원광대학교 치과대학 보철학교실

오상천·신영호

Ⅰ. 서 론

과거로부터 인간은 자신만의 개성을 표출하며 타인에게 아름다움을 나타내려 하는 기본적인 욕구가 있었으며, 이러한 욕구에 부응하여 관련 분야와 학문에 지속적인 발전이 있어왔다. 치의학 분야에서도 환자의 경제수준 및 의식수준의 향상에 발맞춰 심미에 대한 요구가 증가되었다. 또한 심미개선을 목적으로 하는 치료에 있어서도 전통적인 치료에 비해 치질삭제를 최소로 하는 보다 보존적인 치료에 대한 인식 및 선호로 인해 전치부 심미성을 회복하는 치료방법 및 각종 재료들의 발전을 거듭하고 있다.

기존의 치료법에 비해 치질의 삭제가 적어 치수에 대한 자극이 적어짐으로서 환자의 불편감이 최소화되고, 치주조직에 대한 위해를 줄 일 수 있으며, 자연치에 가까운 색조 재현을 보다 용이하게 얻을 수 있는 Porcelain Laminate Veneer의 역사 및 발전 과정, 그리고 최신의 치료 술식에 대해 고찰하고 최근의 술식에 의한 증례를 보고하고자 한다.

Ⅱ. 접착성 도재 수복물의 발전

1938년 Pincus[1]가 영화산업에서 근접촬영(close-ups)시 배우들의 심미개선을 위해 얇은 도재판(temporary thin veneers)을 치아에 붙이는 라미네이트 수복법을 최초로 소개하였다. 하지만 veneers를 유지하기 위해 의치 접착제(adhesive)를 사용해야 했으며, 그 당시에는 영구 접착을 위한 접착제가 없었기 때문에 영화 촬영이 끝난 후 제거해야 했다. 1955년 Buonocore[2]의 산부식술이 소개되면서 접착성 수복물에 대한 연구가 본격화 되었다. 1963년 Bowen[3]이 레진을 사용하여 산부식된 법랑질과의 접착을 시도하여 산부식된 치아와 복합레진 사이의 기계적인 결합이 가능하도록 하는 토대를 제공하였고, 그 후 Bis-GMA와 복합레진 수복재료의 발달로 변색이나 변위된 치아를 수복하는 혁신적인 기회가 주어졌다. 1976년 Mouradian[4]등은 아크릴릭 전장을 산부식된 법랑질에 결합시키는 방법을 소개하였고, 1977년 Jordan[5]등은 복합레진 전장을 치아에 접착시키는 방법을 소개하였다. 그러나 초기에 사용된 레진 라미네이트 베니아는 색조의 불안정성, 표면착색, 표면광택의 소실, 낮은 내마모성, 생물학적 부조화, veneer와 치아 사이의 나쁜 결합력 등의 문제가 제기되었고,[6,7] 이로 인해 결국 아크릴릭 레진이나 콤포지트 레진 비니어의 사용이 줄게 되었다.

최근에는 법랑질이나 상아질에 대한 접착제의 발달과 더불어 레진 라미네이트 비니어의 단점이었던 기포가 없고 내마모성이 강하며 안정된 심미성과 치은에 반응이 좋은 glazed porcelain이 소개되면서 도재 라미네이트 비니어에 대한 임상활용이 가속화되었고 이로 인해 치질 삭제를 최소화하는 보존적 시술 중의 하나가 되었다. 도재의 비니어 그 자체는 아주 얇고 잘 깨어지지만, 일단 치아에 composite resin luting agent로 접착되면 놀라운 강도를 발휘해서, 파절되거나 부서지는 일이 드물고 심미성에 있어서도 뛰어나며 연조직과의 친화성도 높고, 열팽창계수도 법랑질과 근사하며, 내마모성이 높고, 착

색이 되지 않는 장점을 지닌다. 물성이 향상된 도재 라미네이트 비니어는 이제 교합면 전체 또는 일부의 수복에도 이용되고 있으며 심미치과의 대표적인 술식 중의 하나가 되었다.

Ⅲ. 도재 라미네이트 비니어의 역사

도재 라미네이트 비니어가 최초로 문헌에 보고된 것은 1975년 Rochette[8]에 의해서이다. 그는 파절된 전치에 불산으로 부식한 도재를 사용하였는데, 이 도재는 빛의 투과성이나 강도 면에서 우수하였다. 이것은 곧 유럽에서 Touati 등[9]을 통해 소개되고 널리 이용되었다. 북미에서는 1983년 Horn[10]이 platinum matrix 위에서 도재를 소성하는 기법, 즉 비니어의 내면을 염산으로 에칭하고 silane coupling agent로 처리한 후 광중합 레진시멘트로 접착시키는 방법을 소개 하였고, Simonsen과 Calamia[11]는 불화수소산을 이용하여 도재를 에칭하는 기법을 소개하였다. 1985년에는 Hobo등[12]이 종전 도재의 단점을 보완하여 Hydroxyapatite laminate veneer (Cerapearl)를 소개하였으며, 1979년 Grossma는 강도가 높고 생역학적으로 우수한 castable ceramic인 Dicor를 개발하여 laminate veneer재료로서 주목을 받았다. 이후 여러 가지 system들이 개발되어 임상에 사용되었다.

초기에 사용하던 Porcelain Jacket Crown, Renaissance, Sunrise(Tanaka), Galvano crown은 은박(foil)을 사용하는 system이다. 내화모형(refractory die)을 사용한 도재 system중 Optec HSP (Jeneric/Pentron), G-Cera Cosmotech Ⅱ(GC), Lamina(Shofu), Smile system(Kerr), Clapearl(Kuralay), Aphrotech(山八)등은 Aluminous core가 없는 것인데 core가 없기 때문에 큰 강도가 요구되지 않는 laminate로 활용이 가능하였다. Lost Wax법을 이용한 system중에 Dicor, Dicor plus(Dentsply), OCC(Olympus Castable Ceramic), Casmic, Clecera 등은 주조용 도재(castable ceramic)인데 심미적이긴 하지만 제작방법이 까다로워 현재는 잘 쓰이지 않고 있다. IPS Empress, IPS Empress Ⅱ(Ivoclar AG)는 가압형성(heat press)법을 활용하는데 그간 소개된 전부도재 시스템 중 가장 시각적 특성이 자연치와 유사한 것으로 평가되며 라미네이트 비니어로도 적극 활용된다.[13]

Ⅳ. 임상증례

Porcelain laminate veneer에 대한 Pascal Magne와 Urs Belser교수[14]의 최근 저서에 소개된 술식에 근거한 임상증례를 소개하고자 한다.



사진 1. 첫 내원시 구강내 모습



사진 2. 교합시 구강내 모습



사진 3. 안정위시 정면 모습



사진 4. 안정위시 측면 모습

본 49세 여환은 상악 전치부 절단연의 변색(discoloration)과 black triangle을 보이는 양 중절치 사이의 치경측 치간공극 그리고 #21의 순측 경사(사진 1,2)를 주소로 내원하였다. 특히 상악 중절치 절단연의 변색노출이 치아 전체의 변색으로 오해를 받고 있는 것에 대한 심리적 중압감이 심한 상태였다. 환자가 안정위시 정면과 측면모습(사진 3,4)에서 상악 좌우측 중절치 절단 ⅓부위가 쉽게 알아볼 수 있을 정도로 변색되었다.

첫 내원 시 진단을 위해 알지네이트를 이용해 인상을

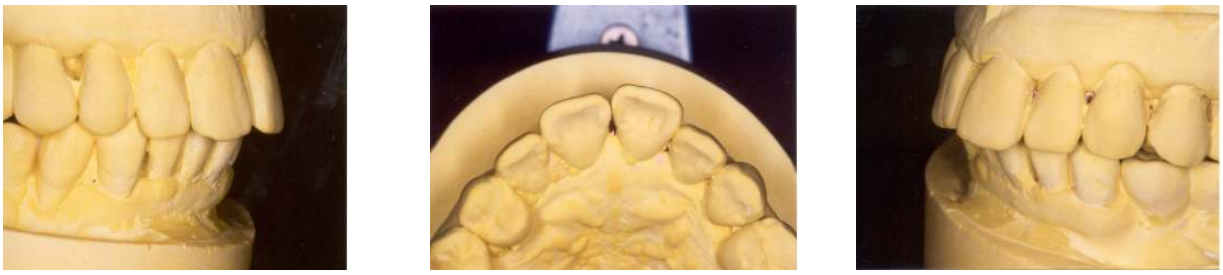

사진 5. 진단모형의 측면 및 교합면 사진

채득하고 경석고로 진단모형을 제작했다. 방사선 사진과 전반적인 상태(치주와 기존 수복물에 대한 평가)를 조사 하였으며, 사진 촬영을 하였다.. 환자에게 환자의 문제점에 대해 설명하고. 환자에게 진단을 통한 문제점을 해결할 수 있는 여러 가지 치료방법에 대해 알려주고 치료기간과 치료비용에 대한 정보를 제공하고 환자에게 치료의 각 요소(목적, 치료과정, 기간, 비용, 한계, 예후 그리고 대안)에 대해 환자와 충분한 논의 후에 좀 더 보존적이며 심미적인 수복방법인 Porcelain Laminate Veneer를 통해 문제를 해결하기로 결정하였다. 심미적인 문제를 가진 환자에 대한 적절한 정보 전달과 상담이 치료의 가장 중요한 단계라는 것은 의심의 여지가 없다. 이 과정에서 술자는 환자의 가장 중요한 요구사항을 이해해야 한다.

이 환자의 경우 보존과적, 치주과적, 구강외과적인 문제점이 없었기 때문에 기초치료는 시행하지 않았다. 그러나 기초치료는 최종 수복의 결과에 중요한 영향을 미치게 되는데 종종 너무 간과하고 소홀히 하는 경향이 있다.

진단 모형의 상, 좌우 측면 사진(사진5)에서 보이는 것처럼 상악 좌측 중절치가 우측 중절치에 비해 좀 더 순측경사되어 있음을 알 수 있다.

진단과정 및 치아형성 시 수복될 치아의 치질삭제 전에 수복될 치아의 법랑질 순면 마모형태를 규명하는 것은 대단히 중요하다. 종래의 three wheel diamond cutter bur를 이용한 0.3~0.5mm의 균일한 삭제는 aging에 의한 치아 법랑질 순면의 erosion이나 wear를 감안하지 않았기 때문에 불필요한 상아질 노출을 수반하는 경향이 있어 피하는 것이 좋다. 또한 기존의 치아표면을 지표로 삼는 silicone index를 이용한 치아 삭제도 치아 법랑질 순면의 wearing이나 erosion, abrasion을 감안하지 않아서 종종 불필요하게 상아질이 노출되므로 환자의 상태를 감안하지 않은 일방적 기준에 의한 삭제는 바람직하지 않다. 본 증례에서는 해당 치아가 튀어나온 경우이므로 우선 진단모형 상에서 인접치와 유사한 레벨에서 약간 더 삭제한 후(사진 6) 가급적 인접 중절치의 법랑질 순면 외형과 유사하게 왁스업을 시행하였다(사진7). 그 뒤 실리콘 putty를 이용해 이 왁스업된 모형을 기준으로 silicone index를 제작하였다

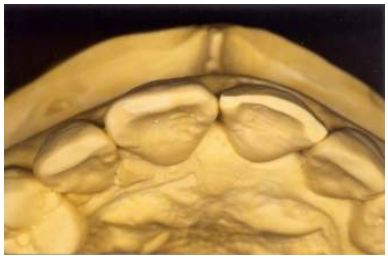

사진 6. 진단 삭제 모습



사진 7. 진단 wax-up 모습



사진 8. silicone index 제작

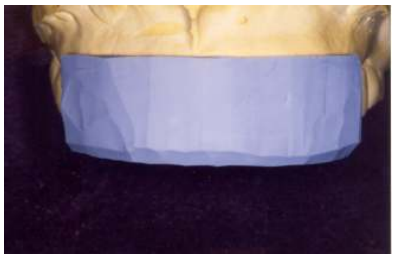

사진 9. 진단모형상의 silicone index



사진 10. 절단면 삭제



사진 11. 순면 삭제



사진 12. index를 이용해 삭제량 확인



사진 13. 인접면 삭제 시 bur의 방향

(사진8,9).

제작된 silicone index를 이용하여 구강 내에서 아크릴릭 레진 임시 수복물을 제작한 후 finishing, polishing 후 진단 모형(mock up)을 시적하여 최종수복물의 결과를 미리 환자와 논의할 수도 있다.

두 번째 내원 시 절단면을 butt joint가 이뤄지도록 삭제한 후 미리 제작한 silicone index를 통해 삭제량을 확인하였으며(사진10), 순면 삭제를 위해 indentation을 주는 모습이다(사진11). 이때 이전에 균일한 법랑질 삭제를 위해 추천하던 depth indentation groove bur(reduction bur with calibrated diamond rings)는 line angle부위의 불필요한 상아질 노출을 피하기 위해 사용하지 않았고 round end tapered diamond bur를 사용하여 porcelain veneer를 위한 최소의 두께만을 얻도록 노력하였다. 진단 왁스업된 모형에서 채득한 silicone index를 이용해 순면의 삭제량을 확인해 가는 모습이다(사진12). 인접 축면(proximal axial wall) 삭제량은 치간접촉(interdental contact)의 볼록함 정도와 치은 퇴축을 동반할 경우 gingival finish line의 위치에 따라 달라진다. 즉 본 증례에서처럼 치관 폭경과 치경 폭경 간의 차이가 클수록 절단측 설면에 chamfer margin을 형성하고 oblique insertion path를 갖는 기존의 방법에 비해 절단측 finish margin을 butt joint margin으로 하고 horizontal insertion path를 갖도록 하면 인접면 치질을 최대한 보존할 수 있으며 최종수복물의 심미성과 적합의 편의성, 기공작업의 편의를 도모할 수 있다(사진13).

변연마무리를 위해 1차 cord(봉함용 4.0 black silk)를 적용한 상태이고(사진14), 정확한 변연을 채득하기 위해 2차 gingival cord를 연속적으로 삽입한 상태이다(사진15). 치은 열구액 봉쇄를 위해 치은 압배사(compression cord)를 먼저 위치 시킨 후 deflection cord를 5 ~ 10분정도 위치시키면 수분흡수에 의해 팽창이 되어 치은을 이개 시켜 정확한 인상채득이 가능해진다. 부가중합형 실리콘을 이용해 인상을 채득하였다(사진16). 만일 과도한 삭제에 의



사진 14. 변연마무리위해 1차 cord 삽입



사진 15. 정확한 변연 채득을 위한 2차 cord가 삽입된 상태



사진 16. 인상체와 사용된 2가지 cord



사진 17. silicone index로 copy한 임시수복물



사진 18. 완성된 임시수복물



사진 19. 기능과의 관계를 확인



사진 20. 최종수복 후 구강 내 모습



사진 21. 최종수복 후 안정위시 정면 모습



사진 22. 최종수복 후 안정위시 측면 모습

해 상아질이 노출되었다면 dentin bonding agent를 인상채득 전에 도포하는 것이 좋다. 이는 추후에 인상채득과 임시수복물 제작과정 그리고 유지놀이 포함된 임시시멘트에 의한 감염으로부터 치아의 피착면을 보호하는 길이다.

silicone index를 이용해 임시수복물을 아크릴릭 레진을 이용해 직접 chair side에서 제작하고(사진 17), 마무리하여 구강 내에 장착한 모습이다(사진 18). 물론 하악운동(전치유도)에 잘 조화를 이루는지 확인해 보아야 한다.

세 번째 내원 시 기공실에서 IPS Empress를 이용해 staining technique으로 제작한 수복물을 Variolink Ⅱ를 이용해 접착한 후 구강 내 모습이다(사진20). 주위 조직과 잘 조화되는 모습을 보여주고 있다. 최종 수복 후 환자의 안정위시 정면과 측면모습(사진 21,22)에서도 초진 상태와 비교해 보았을 때 절단연 변색을 통한 어색함이 많이 개선되어졌음을 확인할 수 있다. 환자는 이제 더 이상 변색된 치아 끝으로 인해 치아 전체가 변색된 것으로 오해 받지 않게 되어서 기쁘다면서 치료 결과에 만족하였다.

최종 수복 후에 위생교육을 실시하였으며, 치주에 대한 문제와 재료에 대한 특성을 다시 한번 환기시켜 장기간 성공이 보장될 수 있도록 했다. bonded porcelain restoration으로 수복된 치아는 자연치와 같은 방법으로 칫솔질하고 치실을 사용한다. 만일 치은염이나 과잉의 resin cement나 치석이 있으면 curettage나 scaler등의 수조작 기구(hand-held instrument)를 이용해야 한다. 초음파 기구(sonic or ultrasonic scaler)는 도재에 chipping이나 cracking을 유발할 수 있고, air-abrasive polishing system은 glazing에 손상을 주어 pitting이나 staining을 유발 할 수 있으므로 사용하지 않는다.

Ⅴ. 결 론

이 증례를 통해 진단 모형 상에서 진단 wax-up시행 후 silicone index를 제작하여 정확한 진단을 하고, 이 index와 더불어 기존의 diamond wheel로 구성된 depth indicator 사용 대신에 round tapered diamond를 사용함으로써 불필요한 치질 삭제를 예방하면서 심미적 결과를 얻을 수 있었고, 절단측 설면에 chamfer margin을 갖는 oblique insertion path 대신에 절단측에 butt joint margin이 형성되는 horizontal insertion path를 사용함으로써 치관과 치

경부 근원심 폭경 차이가 큰 지대치에 있어서 인접면 치질을 최대한으로 보존할 수 있었다. 그러나 상악 우측중절치의 최종 수복물이 치관길이에 비해 폭경이 다소 넓다는 느낌을 지울 수 없었고 최종 접착 전에 좀더 contouring에 신경을 썼었더라면 하는 아쉬움이 남았다.

REFERENCES

1. Pincus CR. Building mouth personality. J South Calif Dent Assoc 1938;14:125-129.
2. Buonocore MGA. Simple method of increasing the adhesion of acrylic filling materials to enamel surface. J Dent Res 1955;34:849-853
3. Bowen RL. Properties of a silica-reinforced polymer for dental restorations. J Am Dent Assoc. 1963;66:57-64
4. Mouradian WF., Graham D., and Fernald L. A new approach to treatment of tetracycline stained teeth. J Dent Child. 1976;43:103-105
5. Jordan AE., Suzuki M., Gwinnett AJ., and Hunter JK. Restoration of fractured and hypoplastic incisors by the acid etch resin technique: A three year report. J Am Dent Assoc. 1977;95:795-1977
6. Horn H. A new lamination: Porcelain bonded to enamel. NY State Dent J. 1983; 49:401-403
7. Calamia JR. Etched porcelain facial veneers: A new treatment madality based on scientific and clinical evidentce. NY J Dent. 1983; 53:255-259.
8. Rochette AL. A ceramic restoration bonded by etched enamel and resin for fractured incisor. J Prosthet Dent. 1975; 33:287-293
9. Touati B, Pissis P, Miara P. Bonded single restorations and the concept of pellicular preparations. Cah Prothese. 1985; 33:287-293
10. Horn HR. Porcelain laminate veneers bonded to etched enamel. Dent Clin North Am. 1983; 27:671-684
11. Simonsen RJ., Calamia JR. Tensile bond strength of etched porcelain. J Dent Research. 1983; 62:297
12. Hobo S., Iwata T. A new laminate veneer technique using a castable apatite ceramic material Ⅱ practical procedures. Quint Int. 1985; 8:509-517
13. Oh SC, Dong JK, Lüthy H, Schärer P. Strength and microstructure of IPS Empress 2 glass-ceramic after different treatments. Int J of Prosthodontics 2000;13:468-472.
14. Magne P., Belser U. Bonded Porcelain Restorations in the Anterior Dentition: A Biomimetic Approach. Quintessence Pub. 2002