즉시 Frialit-2 implant 식립, 즉시 임시치관 제작 그리고 IPS Empress 2 crown을 이용한 상악중절치의 심미적 수복

원광대학교 치과대학 보철학 교실

김 유 리·오 상 천

Esthetic reconstruction of upper central incisor using immediate Frialit-2 implant placement, immediate temporary crown fabrication and IPS Empress 2 crown

Yu-Lee Kim, Sang-chun Oh

Department of Prosthodontics, College of dentistry, Wonkwang University

During the past several years, significant advances have occurred in the utilization of osseointegrated implants for the treatment of partially edentulous patients. One of the biggest purposes for treating of these patients is the high demand for improved esthetics, especially in the anterior region. For this esthetics, the new trend in dental implants is the immediate placement and immediate superstructure fabrication. The refined surgical technique, the skillful soft tissue management, and the proper prosthetic coordination are the main factors to achieve natural looking of implant supported prosthesis. The customized provisional restoration and the customized impression coping are recommended for the optimal peri-implant soft tissue contour. The basic concept of Frialit 2 system was the immediate replacement of a tooth with root-analog fixture after extraction. This system guarantees an ideal result in function and esthetics. The ceramic abutment system offers improved quality in the respect of esthetics, fitness, translucency, and biocompatibility. In this clinical report, the final restoration made with IPS Empress 2 crown on the CeraBase abutmen of Frialit 2 system allowed the reproduction of the natural vitality of tooth and adjacent gingiva.

즉시 Frialit-2 implant 식립, 즉시 임시치관 제작 그리고 IPS Empress 2 crown을 이용한 상악중절치의 심미적 수복

원광대학교 치과대학 보철학 교실

김 유 리·오 상 천

Ⅰ. 서 론

구강 내 치아 결손부를 수복하기 위한 임플란트 보철의 성공률이 높아짐에 따라 최근에는 기능과 더불어 심미성에도 관심이 모아지고 있으며, 이를 위해 기존 재료의 개량과 여러 가지 컴포넌트의 개발 그리고 규격화된 술식이 소개되고 있다.[1-5]

심미성이 예지되는 우수한 임플란트 치료를 위해서는 진단과 치료계획 그리고 식립에서 보철물 장착까지 모든 과정이 일관성 있는 세심한 주의가 요구된다.

일반적으로 상악 전치부의 단일치아가 결손 되었을 때, 인접 치아가 건전한 상태에서 환자가 치아삭제에 대한 거부감이 크고 주변 치조골과 부착치은이 풍부할 때 임플란트를 적극 고려해 볼 수 있다. 그러나 상악 전치부의 임플란트 수복은 정교한 수술기법, 적절한 연조직 외형 회복 그리고 이를 바탕으로 하는 보철물의 자연스러운 출현각(emergence profile)이 잘 조화를 이루어야만 치열의 본 모습이 비로소 발현될 수 있다.

임플란트 보철에서 우수한 심미성 재현을 위해 연조직의 자연스러운 형태를 보철적으로 유도하고 치유시키기 위해 임시 수복물을 이용하는 연조직 재형성술이 필수적이다. 특히 전치부 임플란트에 있어서 바람직한 출현각이 부여된 임시 수복물은 부가적인 연조직 수술의 필요성을 줄여 주며, 최종 보철물 제작 시 필요한 연조직의 형태, 보철물의 형태, 각도 등의 수정에 대한 예지성을 제공하고 점진적인 골 부하를 통해 임플란트에 가해지는 부하량을 조절하게 된다.[6,7]

이러한 임시 수복물을 통해 만족할 만한 연조직의 치유와 형태를 얻은 후에도 그것을 그대로 모형상에 옮기는 것 또한 중요하다. 과거에는 4mm 직경의 둥근 형태의 impression coping으로 인상을 채득할 수밖에 없었고, 그 후 5mm, 6mm, 7.5mm의 healing abutment 및 impression coping이 개발되어 4mm직경 일 때에 비해서 좀 더 많은 양의 연조직 팽창을 기대 할 수 있었으나 이것 역시 임시수복물을 통해 얻은 연조직 형태를 그대로 옮기는 데에는 한계가 있었다. 특히 상악 중절치의 치경부 절단면은 둥근 삼각형 모양인데 기성 impression coping은 원형이고 더구나 적절한 압력이 가해지지 않으면 치은은 곧 붕괴되어 버리므로 어렵게 얻은 연조직 외형이 인상이 채득되는 동안 다시 둥근 impression coping 모양대로 나오게 된다. 따라서 인상이 채득되는 동안 연조직의 변형이나 붕괴를 막기 위해서 emergence profile은 견고하게 유지되어야 하고, 이를 위해 임시수복물의 cervical portion과 동일한 형태의 customized impression coping이 필요하다. 이를 위해서 임시수복물을 impression coping으로 이용하거나 별도의 customized impression coping이 요구된다. 이전에는 impression coping으로 인상채득 후 기공실에서 최종 연조직 모양을 추측하여 기공물을 만들기도 하였으나 종종 비심미적이고 치주적으로




그림 1. 초진 상태. 상악우측 중절치가 치수노출을 동반하고 설측치은 연하로 파절면을 보임.



그림 2. 본 증례에서 사용한 것과 같은 synchro stepped screw type의 Frialit-2 fixture.

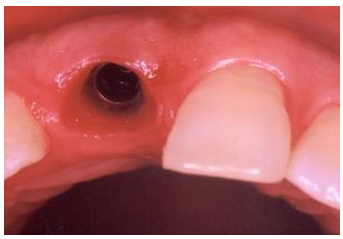


그림 3. 임시치관과 ProTect abutment를 제거한 구강 내 모습과 이를 fixture analog에 연결한 모습.

불량한 ridge lap prosthesis가 될 수 있었다. 일부에서는 2개의 임시보철물을 제작하여 이중 1개를 impression coping으로 사용하기도 하였다.[8] 그러나 이러한 방법은 2개의 임시보철물을 정확히 복제하는데 번거로움이 따른다.

본 증례에서는 발치 후 즉시 임플란트를 매식하고, 보다 간편한 방법으로 임시수복물을 이용한 customized impression coping을 제작하여 인상을 채득함으로써 재형성된 치은의 형태를 그대로 모형상에 옮길 수 있었고 이를 바탕으로 심미적 결과를 얻을 수 있었기에 이를 정리하여 보고하고자 한다.

Ⅱ. 증　　례

38세 여자 환자로 외상으로 인한 상악 우측중절치의 파절을 주소로 내원하였다. 내원 당시 치관과 치근이 사선 방향으로 파절되었고 치수가 노출된 상태였다(그림1). 치근을 활용할 수 없어 발치 즉시 임플란트를 식립하기로 계획하였고 치근형 임플란트(Frialit-2 stepped screw implant, 5.5mm × 15mm, 그림 2)를 식립하였다. 수술 당일 ProTect abutment를 이용하여 acrylic resin으로 측방력이 가해지지 않도록 임시 수복물을 제작한 후, 장착시켰다. 2주 간격으로 내원시켜 연조직의 치유 상태를 점검하였고 지대주의 반복되는 탈착은 점막에 의한 방어층을 파괴하고 그 결과로서 결합조직이 보다 근첨측으로 이동되기 때문에 임시 수복물은 꼭 필요할 때에만 풀러서 모양을 조절하였다.[9]

임시 수복물 장착 12주 후 인접치아와 치은의 형태가 유사해지고 치은의 상태도 안정화되어 custom impression coping을 이용하여 최종인상을 채득하였다(그림 3-5).

CeraBase abutment를 모형 상에 연결한 후 CeraBase tool set을 이용하여 과열반응이 일어나지



그림 4. fixture analog에 연결된 임시치관을 실리콘 몰드 내로 함입(좌). 실리콘 경화 후 Protect abutment와 임시치관을 제거한 모습으로 구강 내 상태와 유사함이 재현(중). fixture analog에 impression coping을 연결하고 주변에 자가 중합 아크릴 레진을 흐려 넣은 상태(우).



그림 5. 완성된 customized impression coping(좌). 이 impression coping을 구강 내에 장착한 상태(중). customized impression coping과 impression을 통해 모형 상으로 구강 내 연조직 상태가 재현된 모습(우).

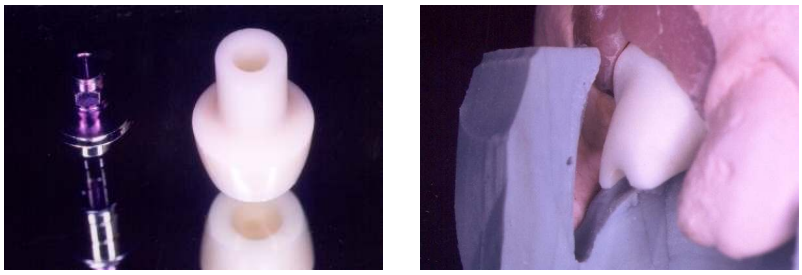

그림 6. CeraBase abutment와 최종수복물의 형태를 고려하여 적절히 삭제한 상태

않도록 주의하면서 삭제하였다. 치은 연하 1mm에 변연을 rounded shoulder로 형성하였고 ceramic sleeve의 두께는 최소한 0.5mm 이상이 되고, axial wall은 6도의 경사가 되도록 하였다(그림 6).

CeraBase를 이용한 도재관은 여기에 도재를 직접 축성 및 소성할 수도 있으나 본 증례에서는 인상 채득 후 모형 상에서 IPS Empress 2 ceramic으로 core를 형성한 후, 축성법으로 crown을 제작하여(그림 7), 이를 접착성 레진시멘트로 합착시켰다(그림 8).

Ⅲ. 총괄 및 고안

근래에 임플란트 치료에서 발치 즉시 식립(immediate placement)과 식립 즉시 하중부과(immediate loading)에 관심이 고조되고 있다. 심미성의 중요성이 더욱 강조되는 시점에서 이렇게 해야만 치조골증대술 같은 추가적인 외과적 수술 없이 경조직 및 연조직의 보존이 가능해지고 치간유두 재생과 같은 탁월한 심미적 결과를 얻을 수 있는 확률이 높아지기 때문이다. 발치 즉시 식립은 치근

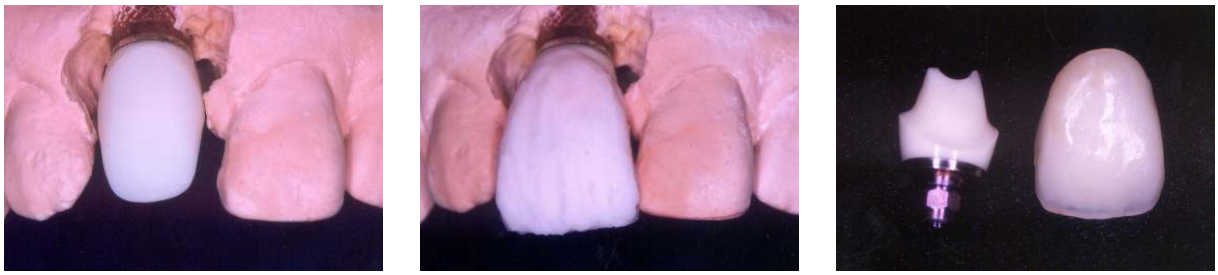

그림 7. 삭제된 CeraBase abutment를 인상 채득하여 만든 IPS Empress 2 ceramic coping(좌). Veneering porcelain을 축성하는 과정(중). CeraBase abutment와 완성된 IPS Empress 2 crown(우).



그림 8. 완성된 최종 수복물. 반투명성이 자연치와 유사함을 보여주는 구개측 사진(좌). 주변 조직(입술, 인접 치은)과 잘 조화를 이루는 최종 수복물(중, 우).

형 임플란트의 등장과 더불어 오래 전부터 알려져 왔으나 식립 즉시 부하는 근래에 들어 학계에 긍정적으로 보고 되기 시작했다. 특히 하악 전치는 5년 이상 임상 성공률이 90% 이상인 것으로 보고 되고 있다.[10]

아직 모든 경우에서 즉시 부하에 대한 확실한 근거와 기준(criteria)이 제시되지는 못했지만 일반적으로 즉시 부하의 높은 성공률을 위해서는 다음의 기준들[11]이 충족되어야 할 것이다:1) final torque가 35 Ncm 이상인 높은 초기 안정(primary stability) 2) 최소 3개 이상의 고정체(fixture)가 3각형 배열(tripod pattern) 3) 고정체의 평균 길이가 11mm 이상 4) 피질골에서 얻어지는 안정(cortical stabilization) 5) screw 형태의 고정체 5) 고정체 주위로 향상된 bone apposition이 보장되는 micro-rough implant surface 6) multiple unit일 경우 6시간 이내인 superstructure의 조기 장착

본 증례에서는 비록 단일 고정체였으나 길이가 15mm였고, 최종 식립 토크가 35 Ncm 이상이었으며 고정체 역시 평균거칠기가 2.3 ㎛인 stepped screw 형태로 deep profile surface grit blast 와 etching 된 표면을 갖고 있었으므로 측방력에 대한 배려, 즉 최소로 하거나 아예 없애 주면 즉시 부하가 가능할 것으로 판단되었다. 또한 본 증례에서 식립된 내부연결방식의 Frialit 2 임플란트는 나사형의 치근형태, 즉 root-analog stepped design이므로 고정체에서 peri-implant bone까지 적절한 기능력 전달이 피질골 안정(cortical stabilization)을 통해 가능했고, 인접 치조골이 적절히 지지 되므로 치간유두 재생에 필요한 인접치간공극을 얻을 수 있었다. 또한 이러한 디자인의 고정체는 특히 상악 전치부에서와 같이 순측골 undercut이 심할 때, 임플란트의 각도 수정이 용이하고 bone dehiscence를 피할 수 있는 장점이 있을 것으로 판단되었다.

심미성을 고려할 경우 임플란트 이식과 더불어 보철처치를 완료하는 동안에 임플란트 주위 연조직 변화에 대한 이해가 필수적이다. 연조직 퇴축의 대부분은 지대주 연결 후 최초 3개월 동안에 일어나고, 지대주의 빈번한 반복 탈착은 점막에 의한 방어층을 약화시키며 그 결과 결합조직을 더욱 근첨측으로 이동시키게 된다. 따라서 심미성이 요구되는 부위의 조직을 안정시키기 위해서는 임시수복물을

즉시 장착할 경우 빈번한 탈착을 경계해야 하며, 최종적인 지대주 선택과 최종인상 채득 이전에 3개월의 경과기간을 갖는 것이 바람직하며 일반적으로 지대주 연결 후부터 약 1mm의 치은퇴축이 일어날 것을 고려하여 보철물을 제작해야 한다.[12]

본 증례에서와 같이 부착 치은 두께가 특히 얇을 경우에는 일반적으로 타이타늄 지대주를 사용해서는 심미성을 회복하는데 한계가 있다. 얇은 치은을 통해 금속이 비춰지는 것을 예방하기 위해서 세라믹 지대주를 선택하였다. 생체 적합성이 뛰어난 aluminum oxide(Al_2O_3)는 치과 및 정형외과 분야에서 이미 입증된 재료이고 이런 산화 알루미나로 강화된 CeraBase abutment는 3500N/mm의 압축강도와 350N/mm의 bending strength를 보이는 우수한 물리적 성질과 우수한 시각적 특성을 지닌다. 본 증례에서도 이러한 물리적 성질은 파절 예방에 도움이 되었고 치주조직과의 양호한 적합성을 얻을 수 있었으며 금속색에 의한 변연부에서 검은 회색의 변색도 피할 수 있었다.

Ⅳ. 결 론

본 증례를 통해 정확한 진단, 적절한 주위 연조직의 조작, 임시수복물의 활용, 각 개인에 맞게 제작된 impression coping과 ceramic abutment의 중요성을 깨닫게 되었고 우수한 심미성을 보이는 IPS Empress 2 crown으로 최종 마무리함으로 해서 기존의 고정성 보철 술식에 따른 건전한 인접치아의 삭제를 피하면서 만족할만한 심미적 결과를 얻을 수 있었다.

참 고 문 헌

1. T.Jemt. Modified single and short-span restorations supported by osseointegrated fixtures in the partially edentulous jaw. J. Prosthet. Dent. 1986:Vol 55:243-246.
2. Donald Spitzer, et al. Acheving ideal esthetics in osseointegrated Prostheses. Part Ⅱ. The Interational Journal of Periodontics and Restorative Dentistry 1992:12(6):500-507.
3. Braden Stauts. The anterior single-tooth implant restorations. J. of the California Dental Association. 1992,20(11):35-40.
4. Pierre Boudrias. The implant-supported single-tooth restoration: Preoperative evaluation and clinical procedire. Dental Clinics of North America. 1993:37(3):497-511.
5. Georage Perri, Steven Lewis, John Beumer Ⅲ, et al. Single tooth implants. A comparison of UCLA and Nobelpharam single tooth implant supported restorations system. J. of the California Dental Association. 1989:vol17:No3:30-33.
6. Buskin R, Salinas TJ. Transferring emergence profile created from the provisional to the definitive restoration. Pract Periodont Aesthet Dent. 1998;10(9):1171-1179.
7. Bernard T. Custom-guided tissue healing for improved aesthetics in implant-supported restorations. Int J Dent Symp 1995;3(1):36-39.
8. Jansen CE. Guided soft tissue healing in implant dentistry. Calif Dent Assoc J 1995;23(3) : 57-64
9. Abrahamsson I, Berglundh T, Lindhe J. The mucosal barrier following abutment dis/reconnection. An experimental study in dogs. J Clin Periodontal 1997;24(8):568-72
10. Chiapasco M, Gatti C, Rossi E, Haefliger W, Markwalder TH. Implant-retained mandibular overdentures with immediate loading. A retrospective multicenter study on 226 consecutive case. Clin Oral Implant Res 1997;8:48-57
11. Rogalski NS, Zoeller JE. Clinical procedure with immediately loaded implants in the posterior mandible - a case report. International magazine of oral implantology 2002;1(3)
12. Paula N. small, Dennis P. Tarnow. Gingival Recession Around Implant; A 1-year Longitudinal prospective study. Int Oral Maxillofac Implants 2000;15:527-523.