고정성 보철물 및 자연치열을 위한 교합조정

전북대학교 치과대학 보철학 교실

안 승 근

Occlusal Adjustment in the Natural and Restored Dentition

Seung-Geun Ahn

Department of Prosthodontics, Institute of Oral Biocience , School of Dentistry, Chonbuk National University

When treating the occlusion the dentist must ensure that patients do not develop an occlusal awareness or neurosis after therapy. This means that after treatment patients should not be conscious of the dentition at rest, in occlusion, or during function. Butactually this goal is not easy to reach in daily practice. The dental technician works with rigid casts and dies that do not move. The dentist must use fixed prostheses that have been made in a laboratory setting in a clinical environment that is significantly different. In this article relativey easy cast adjustment technique which can decrease the time necessary to clinically adjust the occlusion of newly fabricated fixed prostheses, and actual occlusal equilibration technique for natural and restored dentition will be discussed.

고정성 보철물 및 자연치열을 위한 교합조정

전북대학교 치과대학 보철학 교실

안 승 근

Ⅰ. 서 론

새로이 제작되어서 장착된 보철물이 고정식이든 가철식이든 적합이 좋고 교합에 이상이 없다면 환자 구강내에서 불편할 수가 없습니다. 우리가 일상적으로 흔히 대하는 환자는 대부분 기존의 교합상태가 유지되면서 부분적으로 수복치료나 보철치료를 요하는 경우가 많기 때문에 사실 광범위한 교합조정을 필요로 하는 경우는 그리 흔하지는 않습니다. 기공소에서 넘어온 보철물은 우선 지대치에 대한 적합도가 평가되며 만족할만하면 교합검사로 넘어갑니다. 사실 환자들은 교합의 높낮이뿐만 아니라 보철물의 적합도까지 실제로 느낄 수 있기 때문에 잘 맞지 않거나 높낮이에 문제가 있는 보철물에 대해 막연히 시간이 해결해 준다는 식으로 대처하는 데에는 한계가 있습니다. 물론 시간이 지나면서 보철물 자체나 대합치의 마모와 같은 생리적인 적응과정을 겪으면서 해결되는 경우가 더 많지만, 간혹 그와 같은 적응이 얻어지기까지 너무 많은 불편함을 주게되거나 혹은 예기치 않게 악관절 기능장애의 원인으로 작용할 수도 있습니다.

Ⅱ. 본 론

치료실에서나 기공실에서 우리는 정확하고 심미적인 보철물을 만들기 위해 최대한의 노력을 기울이긴 하지만 여러가지 피치못할 사정들(임상이나 기공과정의 오류, 혹은 재료자체물성의 한계등)에 의해 어쩔수없이 교합조정이 필요한 경우가 생깁니다. Chair side에서의 조절시간을 줄이기 위해서 다양한 방법들이 제시되고 있는데 교합기에 부착된 작업모형상에서 기존에 형성된 마모면(wear facet)을 기준으로 교합면을 수정해 주거나[1, 2], 혹은 움직임이 없는 rigid die system을 사용해 최종적으로 보철물의 적합을 검사해주는 방법등을 들 수 있습니다(그림 1-4). 물론 가철성 보철물이나 복잡하고 범위가 큰 고정성 보철물의 경우에는 clinical remounting 과정을 한 번 더 거침으로서 치료실에서의 조절시간을 감소시킬 수 있을뿐만 아니라 환자로부터도 더 큰 신뢰감을 얻을 수 있습니다. 아무래도 chair side에서 장시간 보철물을 조절하고 구강내에 장착과 철거를 반복하다보면 다른 환자 눈치도 보이고 술자에 대한 믿음에 약간은 금이 갈 수도 있겠지요.

실제로 구강내에서 교합조정을 시행하는 절차 및 방법에 대해서 알아보기 전에 먼저 centric relation (CR)과 centric occlusion(CO)에 대해서 살펴보도록 하겠습니다. 지금은 CO라는 용어대신 Maximum Intercuspation(MI) 라는 용어를 사용하고 있습니다.



그림 1. 기포의 발견과 제거.

CR은 아시다시피 치아관계와는 상관없이 얻어낸 아랫턱과 윗턱의 관계로서 주로 음식을 삼킬 때, 침을 삼킬 때, 간혹 씹을 때 사용되는, 막연한 가상적인 위치가 아니라 실제 사용되는 기능적인 위치로 생각할 수 있습니다. CR은 턱과 주위 근육이 건강할 때 언제라도 다시 찾아낼 수 있는 안정된 위치이기 때문에 기준점으로 사용되어 왔습니다. 즉 총의치를 제작한다든가, gnathological concept으로 전체 교합을 재구성할 때 CR을 수복의 표준위치로 사용합니다. Freedom in centric이나 long centric concept에서는 그 둘 사이에 어느 정도 넓이의 평면을 부여해 주어 대합치 교두가 CR과 MI사이에서 미끌어지지 않고 어디서든 골고루 같은 높이에서 닿을 수 있게 해줍니다. 사실 어떤 개념과 방법을 쓰든지 환자의 적응능력과 훈련에 의해 별 무리없이 사용될 수 있습니다[3].

총의치나 완전구강수복과 같이 치아에 의한 기준점이 없는 경우에는 당연히 CR을 기준으로 치료를 해야하겠지만 단일치 수복이나 bridge 같은 경우에는 환자가 가지고 있던 habitual occlusion과 조화를 이루도록, 즉 최대감합위에서 골고루 잘 닿고 측방운동에 장애를 주지않으며, 원래 가지고 있던 교합관계를 그대로 유지할 수 있게 해 주는 것이 무난하겠습니다. 다시 말해서 bridge를 합착하기 전에 교합지로 인접치가 측방운동시 접촉되는 양상과 centric stop을 확인한 다음 bridge cementation에도 그대로 재현되는가를 확인해 보는 것입니다.

실제로 구강내에서 교합점을 check해보기 위해서는 교합지를 사용하게 되는데, 교합지도 그 두께와 성질에 따라 매우 다른 양상을 보여줍니다. 얇고 예민한 것은 제일 높은 점만을 정확히 보여주는 반면 좀 두꺼운 것은 제일 높은 점을 포함한 전체적인 높고 낮음을 보여줍니다. 따라서 전체적인 교합상태를 처음 검토하려면 좀 두꺼운 것이 좋으며, 교합조정을 행하려 할 때도 두꺼운 것부터 시작하여 얇은 것으로 마무리하는 것이 좋습니다. 일반적으로 두께 약 40m정도 되는 red & blue paper를 이용해서 먼저 평가한 다음 최종적으로 약 8-10m정도의 두께를 가지는 Acu-Film이나 Shim-stock으로 마무리를 하는 것이 무난하겠습니다.

지금부터는 실제 교합조정하는 술식에 대해서

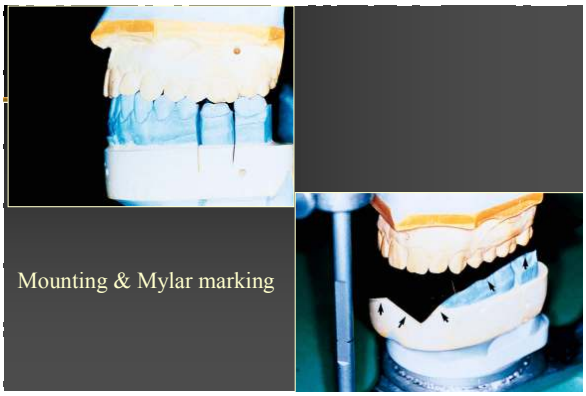

그림 2. 교합기 부착 및 교합지에 의한 접촉부 평가.



그림 3. 교합장애 부위가 제거되고 측방운동시에도 마모면의 접촉이 확실하며, 이와 같은 상태에서 제작된 금관은 치료실에서의 조정시간이 대폭 감소될 것으로 기대됩니다.



그림 4. 고정성 다이 시스템의 적용. 움직임이 없는 모델에서 재확인된 보철물이 구강내의 지대치에 좀 더 정확하게 적합되고 그만큼 술자의 손이 덜 필요할 것임은 확실합니다.

Boston 치과대학의 Hyman Smukler교수가 제시한 방법들에 근거해 차근차근 알아보도록 하겠습니다[4]. Occlusal therapy의 indication으로는 다음과 같은 것들을 들 수 있습니다.

1) Nonphysiologic occlusion
2)Instability of occlusal origin
3) Occlusal traumatism-Primary or Secondary
4) Pre-therapeutic; Orthodontic, Restorative
5) Post-therapeutic; Orthodontic, Orthognathic, Restorative
6) Unacceptable CR-MI discrepancy
7) Unacceptable working side, nonworking side or protrusive interferences

Occlusal therapy는 또한 다음과 같은 일반적인 원칙 즉, 안정된 centric occlusion 또는 centric relation occlusion을 확립시키고, 기능중 발생되는 교합력을 치아에 유리한 방향으로 재분산시키며 하악이 모든 방향으로 어떠한 간섭없이 자유롭게 움직일 수 있도록 해 줄 수 있어야 합니다. 이를 위해서 중심위 부근에서는 CR-MI slide를 없애주며, 좌우측이 동시에 균일한 접촉을 이룰 수 있고, 상호 보호 교합 즉 전치는 구치를 보호해 주고 구치는 수직고경을 유지시킴으로서 결국 전치를 보호해 줄 수 있어야 합니다. 측방 운동시에는 작업측의 경우에는 canine guidance 혹은 group function이 이루어지고, 비작업측 간섭은 제거해 주며 적절한 anterior guidance가 확립되어야 합니다. 교합간섭은 크게 중심위 영역에서의 교합간섭, 측방운동 및 전방운동시의 교합간섭으로 나누어 볼 수 있는데, 우선은 다음 그림에서 치아 교합면의 세부구조에 대한 명칭을 숙지하시기 바랍니다(그림 5). 보통 우리가 사용했던 기능 교두라는 용어대신 여기에서는 supporting cusp이라는 용어를, 비기능 교두라는 용어 대신 guiding cusp이라는 용어를 사용하고 있습니다. Supporting cusp의 안쪽 경사면 즉, central fossa쪽으로의 경사면을 supproting incline, 그 반대편의 폭이 약 1mm 정도 되는 외측 경사면을 guiding surface라 칭하고 있습니다. Guiding cusp의 내측 경사면 즉, central fossa쪽으로의 경사면은 guiding incline으로 명명되어 있으며, 하악의 협측교두정과 상악의 설측(구개측) 교두정을 연이은 선을 각각 buccal occlusal line(BOL), palatal occlusal line(POL), central fossa를 연결한 선을 central fossa 혹은 central occlusal line(COL)이라 이릅니다.

그러면 교합조정을 시행하는 과정을 분류해 보고 실제로 어느 부위에서 간섭현상이 생기며 이것들을 어떤 방식으로 조정해 나가는지에 대해서 살펴보도록 하겠습니다.

교합조정의 단계

Stage I: Eliminate interferences that prevent optimal intercuspation
Stage II: Establish maximal intercuspation
Stage III: Eliminate interferences in excursive movements
Stage IV: Refine occlusal relationships
Stage I: Eliminating interferences that prevent optimal intercuspation

CR-MI 영역에서의 interference로 인해 optimal

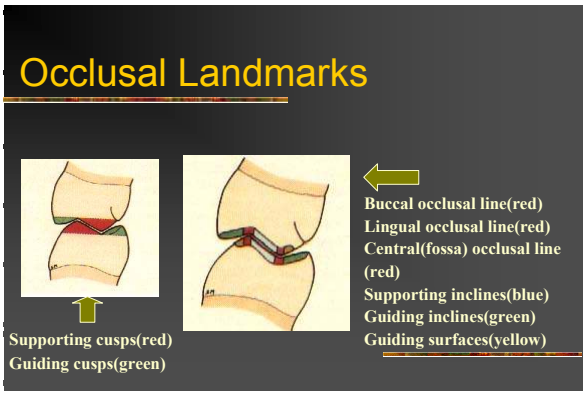

그림 5. 치아 교합면의 세부 명칭들.

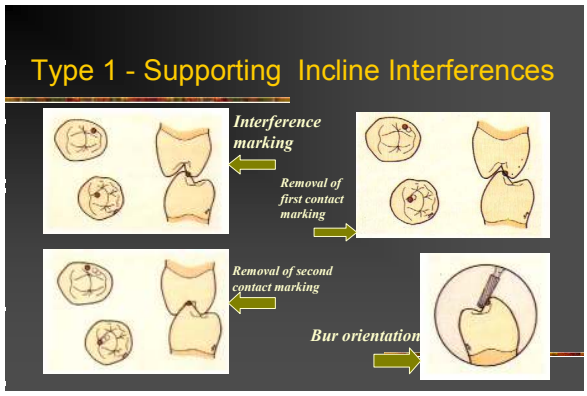

그림 6. Type 1 interference의 발견과 교합조정.

intercuspation이 방해받는데 이는 supporting cusp의 supporting incline 사이에서 생기는 type I interference와, 하악 supporting cusp의 guiding surface와 상악 guiding cusp의 guiding incline 사이에 생기는 type 2 interference로 구분할 수 있습니다.

Type 1의 경우에는 그림 6에서와 같이 buccal occlusal line이나 lingual occlusal line에 가장 근접해서 marking된 부분을 순차적으로 삭제해 줌으로서 조정이 마무리되며, Type 2의 경우는 그림 7에서처럼 guiding surface에 marking된 부분을 조절해 주는 것을 원칙으로 합니다.

Stage II: Establishing maximal intercuspation

Stage I에서 적절한 상하악 관계가 얻어졌다면 이제 MI관계를 확립시켜주는 단계입니다. 실제적으로 교두를 낮추거나 fossa를 깊게 해 줌으로서 좀 더 완전한 교합관계를 얻는 과정이기 때문에 수직고경의 감소를 가져오지 않도록 신경써야 되는 부분입니다. 조절해 나가는 과정에서 편측 혹은 양측성으로 대합하는 견치가 접촉하기 직전이나 접촉한 바로 그 시점에서 조정을 멈춤으로서 고경의 감소는 예방할 수 있으며, 견치가 없는 경우에는 제1소구치를 기준으로 삼을 수 있습니다. 그림 8 에서는 CR/CO에서 교두가 높지만 측방운동시 간섭이 없는 경우에 fossa를 깊게 해주는 과정을 보여주고 있으며, 그림 9에서는 측방간섭이 있는 경우에 교두를 낮춤으로서 조절해가는 모습을 볼 수 있습니다.

Stage III: Eliminate interferences in excursive movements

먼저 working side에서 발생될 수 있는 교합간섭입니다. 하악 구치의 guiding surface와 상악 구치의

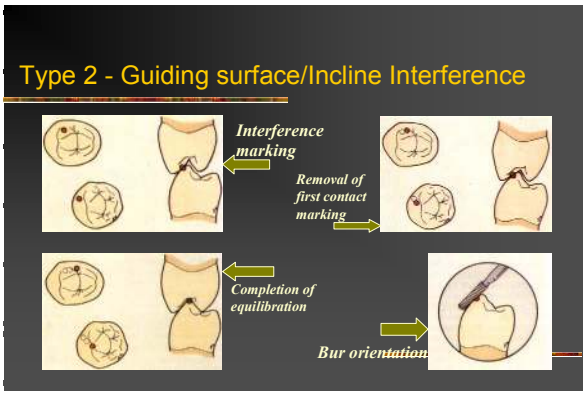

그림 7. Type 2 interference의 교합조정.

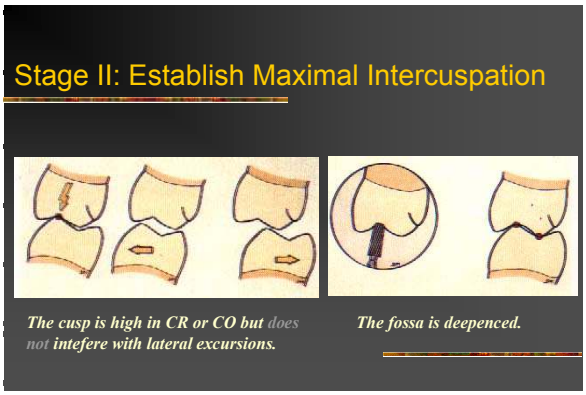

그림 8. 측방간섭이 없는 경우의 조정.

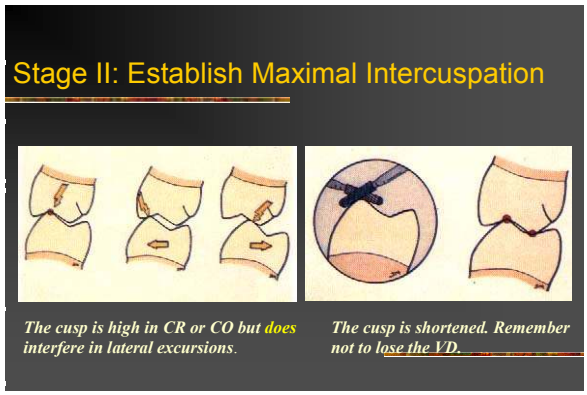

그림 9. 측방간섭이 있는 경우의 조정.

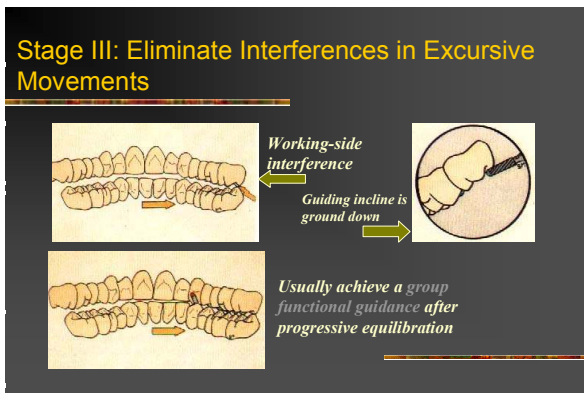

그림 10. Working side interference의 제거.

guiding incline사이에 주로 발생하는데 이때는 guiding incline을 삭제해 줍니다(그림 10).

두 번째로는 가장 문제시된다고 알려져 있는 nonworking side의 간섭입니다. 상하악 구치의 supporting cusp에 있는 supporting incline사이에서 발생되며, BO line이나 LO line을 침범하지 않는 범위내에서 간섭면을 조절해 줍니다(그림 11).

세번째는 전방운동시 전치부에서 발생되는 간섭입니다. 하악치아의 guiding surface와 상악치아의 guiding incline사이에서 발생되며, 상악 치아의 guiding incline을 삭제합니다(그림 12).

마지막으로 전방운동시 구치부에서 나타나는 간섭입니다. 상악 구치의 distal incline과 하악 구치의 mesial incline사이에서 발생되며, 해당되는 incline을 삭제해 줍니다(그림 13).

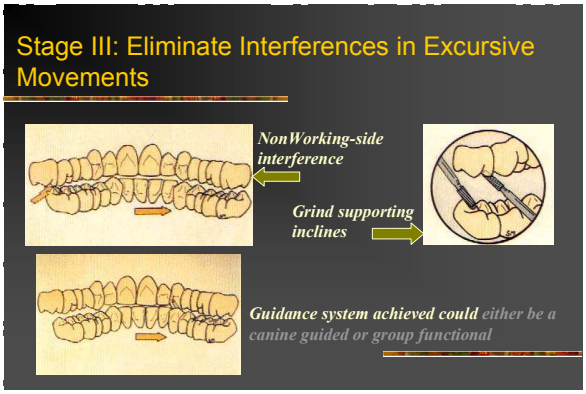

그림 11. Nonworking side interference의 제거.

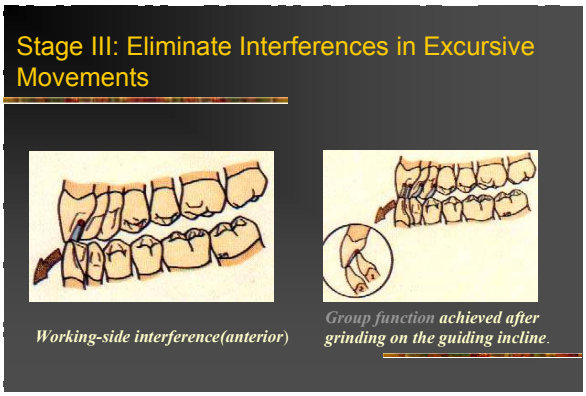

그림 12. 전방 운동시 전치부에서 발생되는 교합간섭과 그 조절.

Stage IV: Refining occlusal relationships

각각의 조절단계는 환자가 적응할 시간을 주면서 순차적으로 시행해나가고 carbide bur나 diamond cutting bur대신 rubber polishing bur를 이용해서 마무리해줍니다. 환자를 돌려보내기 전에 조정후에 나타날 수 있는 약간의 disharmony를 일부러 찾아내려고 노력하지말고 정상적으로 기능하도록 교육시키는 것도 중요합니다.

Ⅲ. 결 론

고정성 보철치료를 시행하기 전에 환자가 가지고 있는 교합상태를 정확히 분석해서 문제가 되는 occlusal discrepancy는 조정하여 안정된 교합하에서 지대치 삭제 및 최종 보철물 제작에 임하는 것이 좋습니다. 당연히 환자의 습관적인 교합형태에 맞게 보철물을 제작해주는 것이 가장 바람직하며, chair time을 줄일 수 있는 모든 처치를 사전에 취해주는 것이 유리하고, 새로이 장착된 보철물에 의한 교합부조화는 기본적으로 대합하는 자연치가 아닌 보철물의 교합면을 조절해 준다는 마음가짐을 가져야 합니다. 어쨌든 원칙이 이렇다 하더라도 지대치 삭제가 불충분하고 그에 따라 교합면에서 보철물의 두께가 지나치게 얇다면 아무래도 보철물 보다는 대합치를 손볼 수밖에 없기 때문에 원칙에 입각한 지대치 삭제가 또다시 강조됩니다.

최근에는 교합이상과 악관절 기능장애와의 상관

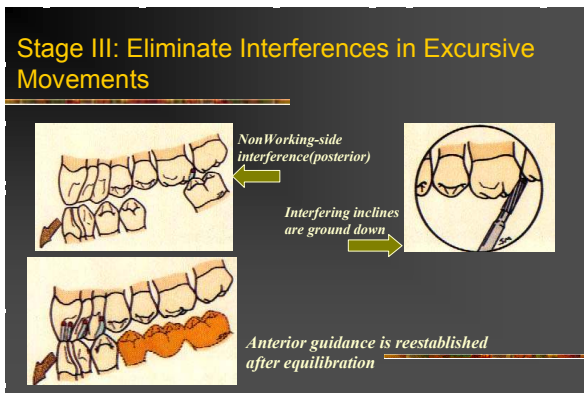

그림 13. 전방운동시 구치부에서 발생되는 교합간섭과 그 조절.

성이 그리 크지 않다는 이론도 많이 보고되고 있는데, 자연치열에 대한 교합조정은 그 자체가 비가역적인 치질의 삭제를 전제로 하기 때문에 명확한 이유가 있기 전에는 예방적으로 시행해서는 안됩니다. 악기능 장애가 있는 환자라면 먼저 가역적인 치료로 그 증상을 해소할 수 있는지 알아보아야 하며, 교합조정을 시행하더라도 한꺼번에 끝내려고 해서는 안되고 환자가 적응할 시간을 주면서 점진적으로 접근해 가는 것이 바람직하다고 할 수 있습니다. 또한 교합조정술식만이 유일한 치료가 될 수는 없으므로 기타 다른 방법들, 예컨데 교정, 보철 혹은 다른 수복치료 및 악교정 수술등도 고려의 대상이 된다는 것을 항상 염두에 두어야 합니다.

참 고 문 헌

1. Boyarsky HP, Loos LG, Leknius C. Occlusal refinement of mounted casts before crown fabrication to decrease clinical time required to adjust occlusion. J Prosthet Dent 1999;82(5).
2. Loos LG, Boyarsky HP, Quiring DJ. Procedure for occlusal refinement of mounted definitive casts to reduce clinical time required for adjustment of occlusion. J Prosthet Dent 2001;85(3).
3. 정 형곤. 실전 보철학. 치과계 1997;12(129).
4. Smukler H. Equilibration in the natural and restored dentition. 1st ed. Chicago: Quintessence;1991.