Customized Anterior Guide Table을 이용한 상악 전치부 수복증례

이화의대 치과학교실, *경희치대 보철학교실

오우식·정승미·김형섭*

Restoration of Upper Anterior Dentition using Customized Anterior Guide Table

Woo-Shik Oh, Seung-Mi Jeong, Hyeong-Seob Kim*

Mok-Dong Hospital, College of Medicine, Ewha Woman's University
*Department of Prosthodontics, Division of Dentistry, Graduate School, Kyung Hee University

When making crown and bridges on anterior regions, many practitioners consider the esthetics the most. For this reason functional aspect are not considered as much as the esthetics. If the occlusion on the anterior region are not formed correctly, movement of the temporomandibular joint can be disturbed and excessive stress can be occur that pathologic condition can be under lied. On this case presentation will show the importance of the anterior guidance and suggest the appropriate protocol of using customized anterior guide table. A 45years old male had to remake both of the upper central and lateral PFM because of the porcelain fracture. The new PFM crowns were made conventional methods without considering the anterior guidance. After the temporary setting, the patient complained of discomfort and short looking upper anteriors. To solve these problems we had to restore the palatal contour and length of the new crowns by making customized anterior guide table using temporary crowns that contains patient's old anterior guidance. This procedure which is copying the pt's comfortable anterior guidance to the final prosthesis made them to be esthetic and patients to feel comfortable.

Key words : anterior guidance, customized anterior guide table

Customized Anterior Guide Table을 이용한 상악 전치부 수복증례

이화의대 치과학교실, *경희치대 보철학교실

오우식·정승미·김형섭*

Ⅰ. 서 론

치과에 대한 관심이 증가하고, 특히 심미적 요구가 높아짐에 따라 현재 전치부 심미보철 분야에 많은 관심이 집중되고 있다. 심미적인 면은 incisal esthetics에서 cervical esthetics로 점차 옮겨가고 있으며 이러한 추세는 더 투명도가 높은 재료, 더 치아색에 가까운 재료 등의 치과 재료학적인 측면에 치우치게 된다. 이러한 이유에서 기능적인 면은 간과되는 경우가 많다. 전치부 기능에 있어서 고려되어야 하는 부분은 전방 유도(anterior guidance)이다.

이상적인 교합이란 폐구시 적절한 과두위를 유지하고, 교합력이 치아 장축을 향하며, 하악을 측방으로 유도시 작업측 구치부는 접촉하고 비작업측 구치부는 이개되며, 하악을 전방으로 유도시 전치부에 의해 구치부가 이개되는 것, 직립위에서 전치부보다 구치부에서의 더 많은 접촉을 하는 것을 포함한다.[1] 여기서 전방 유도란 전방으로 하악을 이동시 전치부에 의해 구치부가 이개되는 것을 의미한다. 하악 운동시 구치에서 조기 접촉이 발생할 경우 거상근의 과활성화가 발생하게 되며 악구강계에 과도한 부하를 주게 된다.[2] 전방 유도가 적절하지 못하여 하악의 움직임이 생리적 평형을 잃게 되면 악구강계에 과도한 stress를 유발하며 이는 병적인 상태를 잠재하게 되어 문제를 일으킬 수 있다.[3]

이 글의 목적은 상악 전치부 수복시 전방유도 재현의 실패를 customized anterior guide table을 사용하여 회복해 준 증례를 보고하고 상악 전치부 수복시의 적절한 치료 protocol을 제시하고자 한다.

Ⅱ. 본 론

본 증례의 환자는 45세 남성으로 5년전에 상악 4전치(좌우측 측절치, 중절치)의 금속-도재관을 장착한 상태였고 식사시 돌을 씹어 상악 좌측 중절치의 도재가 파절된 상태였다(그림 1). 환자의 주소는 도




그림 1. 본 증례의 초진사진



그림 2. 기존의 보철물을 제거하고 임시 치관을 장착함.

재 파절로 인한 비심미성이었고 표면의 거칠음 외에는 기능시의 불편감은 없었다. 환자는 파절된 보철물의 재수복을 원하였다.

이를 수복하기 위해 수복부위의 알지네이트로 인상을 채득하여 예비 모형을 제작하였다. 파절된 부분을 정상적인 형태로wax-up한 후 임시 보철물을 제작하기 위해 vacuum forming machine을 이용하여 template를 제작했다. 환자가 내원 했을 때 파절된 보철물을 제거하였으며 미리 제작해 둔 template를 이용해 임시 치관을 제작한 뒤 전치유도가 되도록 교합조정하였다(그림 2). 다음 내원시 해당 부위의 인상을 채득하였으며 통상적인 방법으로 작업모형을 제작하고 단순교합기에 장착하여 금속-도재관을 제작하였다. 완성된 보철물을 환자에 임시 합착하였다(그림3).

임시 합착 1주후 환자를 check-up하였는데, 환자는 불편감을 호소하였다. 불편감은 다음과 같았다. (1) 저작시 전치부로 음식물을 자르지 못함. (2) 상악 전치가 짧아보임. (3)하악 움직임시 구치부의 조기접촉으로 인한 불편감이었다(그림 4).



그림 3. 통상적인 방법으로 인상채득 후 기공소에 보내져 금속-도재관을 제작하고 임시 합착함.



그림 4. 이전의 보철물에 비해 상악 전치부의 길이가 짧아졌다



그림 4. (계속) 하악을 전방 유도시 구치부 접촉이 발생된다.

구강내 검사를 시행하였다. 이전의 보철물과 비교하였을 때 상악 양측 중절치, 측절치의 길이가 짧았으며, 하악을 전방으로 유도시 상하악의 구치부에서 조기 접촉이 보였다. 이전의 상태와 비교하기 위해 환자가 이전에 사용하였던 임시 보철물을 재장착하고 알지네이트 인상을 채득하여 연구 모형을 제작하였다. 안궁 이전으로 교합기에 연구 모형을 장착하였다(그림 5).

전방 bite를 채득하여 교합기상에서 전방과로각을 측정하였으며, Hanau 공식을 이용하여 측방과로각을 정하였다. 측정된 전방과로각은 우측 25, 좌측 20였으며, 측방과로각은 우측 15, 좌측 14.5였다(그림 6).

모형상에서 하악을 전방 유도하였을 경우 상하 구치부의 이개를 확인할 수 있었다(그림 7). 이를 통하여 최종 보철물을 장착 후 환자는 이전에 가지고



그림 5. 이전에 사용한 임시 보철물을 장착한 상태로 연구모형을 제작하였으며 교합기에 장착하였다.

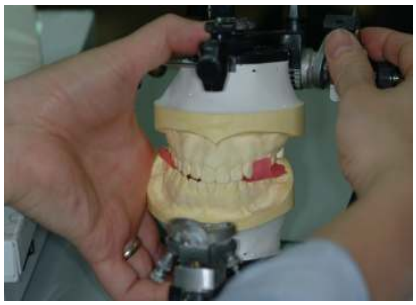

그림 6. 전방 bite을 채득하고 Hanau 공식을 이용하여 전방과로각, 측방과로각을 정하였다.



L=H/8+12

Rt	Lt
H=20	H=25
L=14.5	L=15

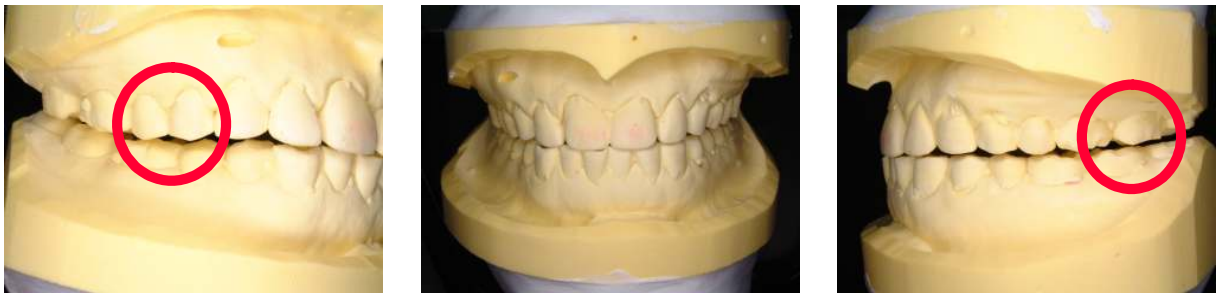

그림 7. 연구 모형상에서 하악을 전방유도시 구치부 이개를 확인할 수 있었다.

있던 전방 유도를 상실하였고 전방 유도시 구치부의 조기접촉이 생겼으며 아울러 상악 전치의 길이가 감소하였다는 것을 알 수 있었다.

현 상태에서의 치료 목표는 환자가 가지고 있던 고유의 전방 유도를 회복하여 전방 유도시 구치부가 이개 되도록 하며, 전치의 길이를 증가시켜서 심미성을 회복하는 것으로 이를 해결하기 위해서는 반조절성 이상의 교합기를 사용하여 customized anterior guide table을 제작하여 이전에 가지고 있던 전방유도를 최종 보철물이 재현할 수 있도록 하는



그림 8. customized anterior guide table을 제작하는 과정



그림 9. 최종 보철물을 수정하고 구강내 장착

것이다.

먼저 교합기에 장착해 놓은 연구 모형으로 customized anterior guide table을 제작하였다(그림 8). 그리고 상악 모형을 제거하고 구강 내에서 수정할 최종 보철물을 pick-up인상하여 이 교합기에 장착하였다. 그리고 customized anterior guide table에 맞도록 도재를 축성하여 최종 보철물을 수정하고 환자에 장착하였다(그림 9).

장착1주 후 환자는 전치부로 음식물을 자를 수 있었으며, 특별한 불편감이 없어졌고 상악 전치부의 길이에도 만족감을 표시하였다.

Ⅲ. 총괄 및 고안

본 증례의 환자에게 생긴 문제의 주요한 원인은 전방 유도 재현의 실패이다. 전방 유도를 재현할 수 없었던 이유는 단순 교합기의 사용으로 하악운동의 모든 범위를 재현하지 못하기 때문에, 교합부조화를 만들 수 밖에 없었다. 실제로 단순 교합기를 사용시 생겨날 수 있는 중요한 문제점은 환자의 하악 접번축 위치와 교합기 상의 접번축 위치가 다르기 때문에 하악의 폐구로가 달라진다는 것이다. 통상적으로 교합기상의 접번축과 회복될 치아간의 거리는 환자의 구강내보다 짧다. 이러한 부정확은 조기접촉을 가진 수복물을 만들게 된다.[4]

전방유도를 재현해야할 때 필요한 교합기는 반조절성 교합기이다. 반조절성 교합기에는 두 종류의 anterior guide table이 있는데 metal guide table과 plastic guide table이다. Metal guide table은 유도면이 직선적이고, 나사로 유도각을 조절하게 된다. 주로 총의치 제작등에 사용된다. Plastic guide table은 유도면을 곡선화 할 수 있고 유도각은 진단모형을 통해 조절하게 된다. 주로 고정성 보철물을 제작할 때 개개에 맞추어 customized anterior guide table로 사용한다.

Customized anterior guide table을 제작하여야 하는 이유는 다음과 같다. 일반적으로 교합기에 장착되어 있는 편평한 incisal guide table은 광범위 치아 수복 시 필요한 전치부 절단의 적절한 위치, 해부학적인 contour, 적절한 길이를 나타내지 못한다. Customized anterior guide table 제작시 더 정확한 전방 유도를 형성할 수 있고[5] , 기공사가 교합을 형성하는데 도움이 되며, 환자에 장착시 교합조정 양이 줄어 chair time을 줄일 수 있다.[6]

덧붙여 전방 유도에서 고려해야 하는 사항은 상악 전치 구개면의 삭제이다. 전방 유도는 상악 전치의 구개면과 하악 전치의 절단의 접촉으로 이루어지는데 상악 전치 설측의 삭제량이 부족하게 되면 최종 보철물 구개면의 contour가 과풍융하게 되어 교합을 방해하게 되고 장기적으로 하악 전치를 마모되게 만들 수 있다.

상악 전치부 수복시 주된 관심사는 심미적인 면에 치우칠 수 있다. 이러한 이유에서 상악 전치부 구개면의 풍융도, 상악 전치부의 길이 등이 부적절하게 수복될 수 있다. 이는 전방유도 재현의 실패를 가져올 수 있고, 적절한 하악의 움직임을 나타낼 수 없게 된다. 이러한 상태로 상악 전치부가 수복된다면 악구강계에 병적인 상태가 잠재될 수 있다.

Ⅳ. 결 론

환자가 가지고 있는 적절한 전방유도를 새로 제작하는 상악 전치부 보철물 구개면에 재현해 주어야 한다. 이를 위해서는 반조절성 교합기를 포함한 customized anterior guide table의 제작이 필수이다. 환자의 상악 전치부 구개면으로 나타나는 전방유도를 새로 제작하는 보철물에 재현해 주어서 악구강계의 생리적 평형상태를 유지하여 건강한 구강조직을 보존할 수 있다.

구개면을 포함한 상악 전치부 수복시의 적절한 치료 protocol은 다음과 같다.

1. 환자의 연구 모형 제작, 안궁 이전으로 교합기에 장착
2. 모델 분석: 환자가 가지고 있는 전방유도를 변형시킬 것인지 아닌지를 결정한다.
3. 진단 wax-up, 임시 보철물 제작
4. 환자 구강 내 장착 후, 사용기간 동안 미세조정 시행
5. 임시 보철물 상태로 study model 제작, 안궁 이전으로 교합기에 장착
6. Customized anterior guide table 제작
7. 최종 인상 채득 후 작업모형 제작
8. 준비된 교합기에 장착하여 customized anterior

guide table에 맞는 최종 보철물 제작
9. 환자 구강 내 장착

참 고 문 헌

1. Okeson JP : Management of Temporomandibular Disorders and Occlusion. 1989
2. Dawson PE : Evaluation, Dx, and Tx of Occlusal Problem(2nd edition)Schuyler CH : The Function and Importance of Incisal guidance in oral rehabilitation. J Prosthet Dent 13:6,1011-29, 1963 Rosensiel SF et al : Contemporary Fixed Prosthodontics (3rd edition). Re GJ and Nelson SJ : Custom incisal guide table fabrication J Prosthet Dent 77(4):454, 1997 Balshi TJ : Restorative occlusion utilizing a custom incisal guide table. J Prosthet Dent 35(4):468-71, 1976