Micro-Implant를 이용한 교정치료로 교합평면 개선 후 하악 구치부 수복증례

전북대학교 치과대학 보철학교실

박 주 미

Mandibular Posterior Rehabilitation Case after Occlusal Plane Correction using Micro-Implant Anchorage

Ju-Mi Park, D.D.S., M.S.D., Ph.D.

Department of Prosthodontics, School of Dentistry, Chonbuk National University

Endosseous implants have been used to provide anchorage control in orthodontic treatment without the need for special patient cooperation. However these implants have limitation like space requirement, cost, equipments. Recently titanium micro-implant for orthodontic anchorage was introduced. Micro-implants are small enough to place in any area of the alveolar bone, easy to implant and remove, and inexpensive. In addition, orthodontic force application can begin almost immediately after implantation.

The mandibular first, maxillary first, mandibula second, and maxillary second molars were the four most commonly missing teeth in adult sample. In case of posterior molar teeth missing, deflective contacts in any position, over time, has produced pathologic change of occlusal scheme because of extrusion of opposing teeth.

This case had interocclusal space deficiency by mandibular right molars missing over time. The micro-implants had been used for intrusion of maxillary right molars for interocclusal space. The micro-implant would be absolute anchorage for orthodontic movement. Therefore, the micro-implant would be effective method for correction of occlusal plane.

Key words : micro-implant, interocclusal space deficiency, occlusal plane

Micro-Implant를 이용한 교정치료로 교합평면 개선 후 하악 구치부 수복증례

전북대학교 치과대학 보철학교실

박 주 미

Ⅰ. 서 론

하악 대합치가 상실된 경우 대합되는 상악 구치의 정출로 제한된 교합간 거리로 인해 국소의치나 임플란트 보철 시술시 임상 치관의 길이가 짧아 비심미적이고 충분한 유지력을 얻지 못하는 경우를 종종 겪게 된다. 지금까지 이런 상악 치아의 정출 경우, 정출된 정도에 따라 치료하지 않는 경우부터 약간의 교합면 삭제, 신경치료 후 금관 제작, 상악을 block bone으로 압하 시키는 수술 등 여러 가지 방법이 교합간 거리를 확보하기 위해 시도되어져 왔다. 그렇지만 근래에 좀더 보존적인 치료 방법으로 접근하기 위해 교정적으로 교합간 거리를 확보하려는 노력이 많이 이루어지고 있다.

교정치료의 적용에 있어서 고정원의 조절은 치료의 성패를 좌우할 정도로 매우 중요한 요소로 받아들여지고 있다. 고정원의 소실을 최소화하기 위해 고정원부위에는 여러 개의 치아를 묶어 사용하고, 움직이는 치아의 수를 적게 하는 방법이 사용되고 있으나 이러한 노력에도 불구하고 대부분의 구내 장치는 절대적인 고정원을 제공할 수 없어, 어는 정도의 고정원 소실은 불가피한 것으로 여겨지고 있다. 이러한 구내 고정원의 문제점은 환자의 협조도가 좋은 경우 구외 고정원 장치로 어느 정도 해결될 수 있으나, 환자의 협조를 얻지 못할 경우에는 큰 문제를 일으킬 수 있고 미세한 치아이동을 위한 고정원으로는 적절하지 못한 면이 있다.

이와 같은 문제는 최근 각광을 받고 있는 skeletal anchorage, 즉 골격에 수술용 screw 혹은 수술용 mini-plate를 식립하여 고정원으로 사용하는 방법으로 해결될 수 있다.

치과 교정학에서 임플란트를 고정원으로 사용한 것은 흔한 일이 아니었다. 1945년 Gainsforth와 Higley에 의하여 vitallium screw를 개에 식립하여 고정원으로서의 가능성을 최초로 평가하였는데 교정력 적용 16-31일에 모두 소실되었다고 보고하였다.[1] 한편 Branemark 등이 성공적인 치과 임플란트 치료증례의 발표로 치과치료에 임플란트가 많이 사용될 수 있는 토대가 마련되었다.[2] Shapiro와 Kokich는 교정치료에 있어서 임플란트의 이용 가능성에 대하여 상세히 기술하였는데, 교정치료의 고정원으로 사용한 후 보철치료의 지대치로 사용할 때 진단 및 치료계획 수립 시 임플란트 위치 선정의 중요성을 강조하였고 악정형력에 대한 고정원으로서의 가능성을 동물 실험을 통하여 보고하였다.[3] 이후 Robert 등은 가토에 small titanium microscrew를 식립 한 후 1N의 교정력을 가한 2개월 후에 임플란트가 잘 유지되는 것을 관찰한 바 있다.[4,5] 한편 screw를 교정치료의 고정원으로 이용하고자 하는 노력의 일환으로 Creekmore와 Eklund는 상악 전치 치근단 상방의 치조골에 vitallium screw를 식립하여 상악 전치 압하 이동의 고정원으로 사용한 바 있다.[6] 최근 Kanomi는 1.2mm 직경의 titanium miniscrew를 하악 전치 압하 이동의 고정원으로 사용하였고, Costa 등은 2mm 직경의 titanium miniscrew를 고정원으로 사용하였다.[7] Sherman은 개에 carbon dental implant를 식립하여 교정력을 가했을 때 골반응에 대해 연구하였다.[8]

국내에서의 screw를 교정치료 고정원으로 사용하고자 하는 연구로 2000년 대한 치과교정학회지에 microscrew를 이용한 상악 치아의 후방 이동 증례가 보고 된바 있고,[9] 또한 2001년에 이등에 의해 skeletal Class II 치료에 이용한 연구와 박 등에 의해 Class I 치료에 이용한 연구 등이 있다.[10,11] 조 등은 micro-implant를 이용하여 교합평면을 개선한 뒤 보철 수복한 증례를 발표 하는 등 여러 치과 분야에 적용 되고 있다.[12]

Ⅱ. Micro-implant 식립 수술

1. 식립 시 필요한 장비 및 기구

임플란트용 모터 및 handpiece
Surgical blade holder, #15 blade
Periosteal elevator
Round bur #2
Pilot drill
Screw driver

2. 수술 과정

1) 마취

침윤마취로 식립 하고자 하는 부분을 마취한다.

2) 절개

압하 시키고자 하는 치아사이에 수직 방향으로 4mm 가량 절개한다. soft tissue punch를 이용하여 연조직을 제거하여 식립 할 수도 있다. 상악 구개측에 식립하는 경우 절개를 가하지 않아도 식립 가능하다.

3) Pit 형성

Round bur로 약간의 pit을 형성하는데 반드시 생리 식염수를 뿌려 열이 발생하지 않도록 주의하여야 한다. 구치부 치근사이에 식립하는 micro-implant는 치조골 표면에 수직으로 식립하지 않고 상악 30-40도, 하악 10-20도의 각도로 식립하기 때문에 pilot drill로 홈을 형성 시 미끄러짐을 방지하기 위해 형성한다(Fig. 1).



Fig. 1. Brass wire를 이용하여 위치 표시 후 needle에 stop을 끼워 연조직 두께 측정



Fig. 2. Pilot drill로 홈 형성 후 contra-angle handpiece로 식립



Fig. 3. Hand driver로 micro-implant 식립 후 구내 사진

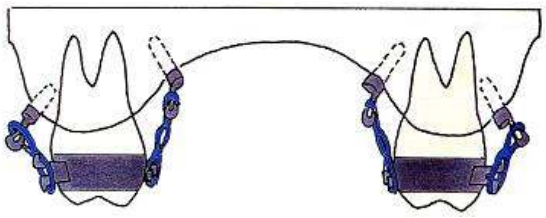

Fig. 4. Power chain으로 연결 후 교정력을 가함

4) Pilot drill로 홈 형성

300-400rpm을 이용하여 drilling 한다(Fig. 2).

5) Micro-implant 식립

Screwdriver로 원하는 부위에 회전하여 식립하거나 30rpm 이하의 속도로 회전 식립한다.

식립이 끝난 뒤 촬영된 2장의 Xray 중 1장에서라도 치근과 닿지 않았다면 치근과 접촉하지 않았다고 평가할 수 있다(Fig. 3).[13] Micro-implant 매식 후 hook을 치아에 bonding 후 power chain을 이용하여 교정력을 가한 뒤 3주마다 check 한다(Fig. 4).

3. Micro-implant의 생역학적 고려사항

Micro-implant를 고정원으로 사용한다면 절대적인 고정원으로 제공하여 주므로 고정원 소실에 대한 고려는 불필요하고 이것을 이용한 활주 치료 기법에서는 저항 중심에 가깝게 교정력이 지나도록 하여 순측 치관 토크와 accentuated curve of Spee의 양을 줄여 적용되는 교정력의 크기를 작게 하여 보다 더 생리적인 치아 이동을 유도할 수 있다.

4. 수술시의 합병증

합병증이라 할 정도로 어려운 문제는 발생하지 않으나 micro-implant 파절, 치주 인대 침범, loosening 및 감염 등을 들 수 있다.

Micro implant의 파절은 식립 수술, 제거수술을 시행할 때 조심하여 미연에 방지하도록 하여야 한다. 수술 후 감염은 거의 일어나지 않는데 하악 대구치 사이에 식립되는 경우 종종 볼이 붓는 감염이 생길 수 있다. 이를 방지하기 위하여 round bur로 pit을 형성하거나 drill로 홈을 형성할 때 주위의 연조직이 말려 찢어지지 않도록 해야 한다.

5. Micro-implant 제거 수술

제거는 비교적 간단하여 국소마취를 하지 않고도 제거할 수 있다. screwdriver로 식립 할 때와는 반대 방향으로 돌리면 제거된다. 일반적으로 제거수술 후 봉합은 필요 없다.

Ⅲ. 증 례

41세 여자 환자가 7년 전 치아 우식증으로 인해 #36,37 치아를 발거 후 이를 방치하다가 저작능력을 회복하기 위해 본원에 내원하셨다. 그러나 오랫동안 대합치가 없는 상태로 지내왔었기 때문에 상악 좌측 #16,17번 치아가 과맹출로 인해 수직적으로 1mm 정도만의 공간이 남아있어 보철 수복 시 공간부족이 예상되었다(Fig. 5).

수직 고경을 확보하기 위한 여러 가지 방법 중 대



Fig. 5. 상악 구치가 정출되어 하악 수복을 위한 공간 부족이 관찰됨.

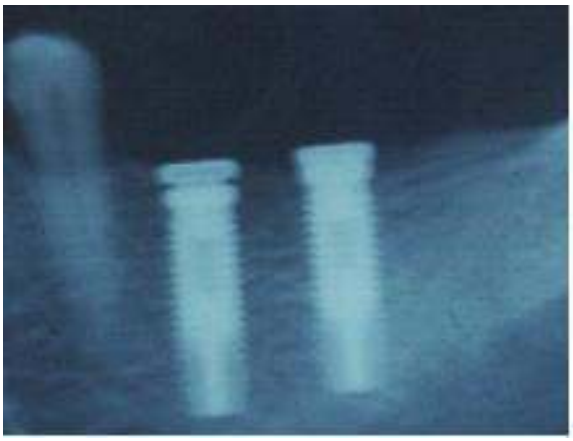

Fig. 6. 하악 좌측 구치부위에 2개의 임플란트를 매식하였다.

합치인 #26,27번 치아를 압하시켜 보철에 필요한 공간을 얻기로 계획하였다.

상악 구치부 압하에 걸리는 시간동안 하악에 임플란트를 매식하여 osseointegration을 유도하였다(Fig. 6).

임플란트를 매식 후 상악구치를 intrusion시키기 위해 micro-implant를 식립 하였다. 협측에 직경 1.2mm, 길이 8mm, 구개 측에 직경 1.2mm, 길이 10mm micro-implant를 식립 하였다(Fig. 7). 구개측 implant를 더 길게 심은 이유는 상악 구개측 gingiva의 두께가 협측보다 두껍기 때문에 이를 보상하기 위한 것이다. 그 후 wire를 resin으로 splint 하여 power chain으로 견인하였다(Fig. 8). 3주마다 교합간 거리를 check 하였다.

Intrusion 시작 2달 반 정도 시간이 지났을 때 micro-implant와 hook 사이의 거리가 감소되어 더 이상 힘이 가해지지 않았고 가까운 거리로 인해 자주 power chain이 풀림이 발생하였다. 따라서 micro-implant를 더 apical쪽으로 이동해 심어야 될



Fig. 7. #26,27 치아 사이에 micro-implant를 식립 하였다.



Fig. 8. resin을 이용하여 wire를 접착 후 micro-implant와 power chain을 이용하여 견인을 시작했다. 치면에 부착된 wire에 power chain을 걸 수 있도록 hook을 납착하였다.

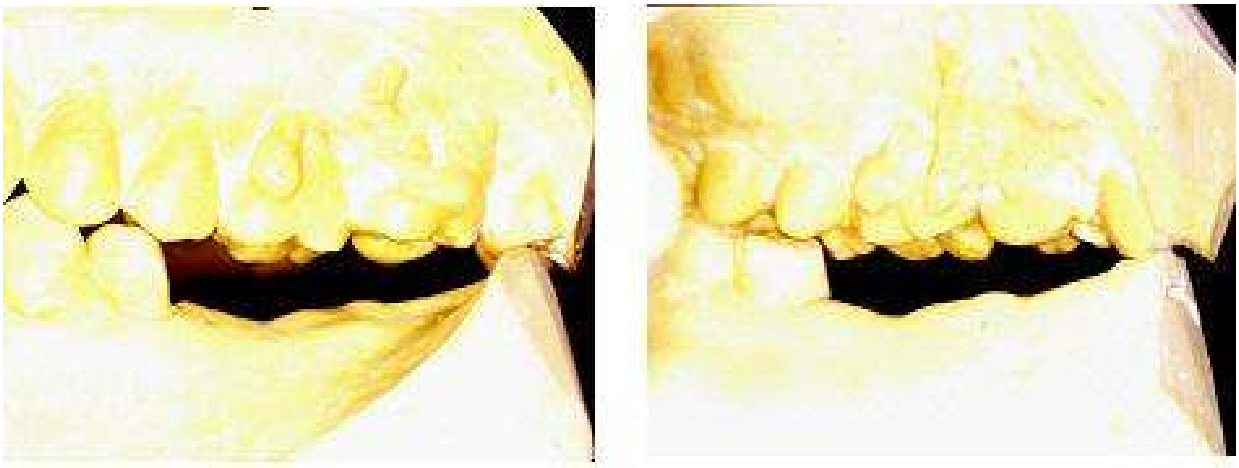

Fig. 9. 연구 모형에서 약 4개월 후 교합간 거리가 많이 개선된 모습을 보여준다.



Fig. 10. 치아사이에 잘 매식되어 있는 micro-implant가 관찰되고 치근단 이상 소견은 보이지 않고 있다.

필요성이 야기되어 micro-implant를 제거 후 다시 식립하였다. 약 4개월 후 다시 교합간 거리를 측정 해본 결과 약 4mm 정도의 교합고경이 획득 되었다(Fig. 9).

Intrusion 4개월 후 방사선 사진을 찍어 치근단 변화를 관찰하였다. 치근단쪽 radiolucency등은 관찰되지 않았고 periodontal space widening도 관찰되지 않았다(Fig. 10).

Intrusion후 보철을 위한 교합간 거리가 확보되어 임플란트 보철을 시작하였다(Fig. 11).

치료 종료 후 방사선 사진을 촬영하여 적합도를 확인 하였다(Fig. 12).



Fig. 10. 치아사이에 잘 매식되어 있는 micro-implant가 관찰되고 치근단 이상 소견은 보이지 않고 있다.



Fig. 12. 보철물 적합이 완료된 방사선 모습이다.

Ⅳ. 고찰 및 결과

본 증례의 경우 상악치아의 정출로 인해 압하 후 하악을 수복해야 되는 상황이었다. 다수의 구치를 압하시키기 위해 기존의 고정식 교정장치를 이용하는 경우에는 압하에 필요한 공간을 먼저 확보한 뒤 압하를 시행하거나 sequential intrusion을 사용해야 한다. 이런 기존의 방법으로는 치료시간이 길어지고 다수의 스크류를 식립해야 하는 단점이 있기 때문에 microimplant-tooth wire bonding system을 적용하였다.

Microimplant-tooth wire bonding system의 가장 중요한 부분은 micro-implant, 고정원 치아와 connecting wire간의 견고한 본딩이며 이를 위해서는 microetching 술식이 필수적이고 resin bonding이 탈락하지 않았는지 내원시마다 신중하게 관찰해야 한다. 그러나 본 증례에서는 intrusion에 따른 SAS거리의 감소에 의한 power chain 풀림현상으로 SAS를 재 식립 하여 약 3주간의 delay가 발생하였다. 그리고 개개치아에 교정력이 작용되지 않기 때문에 개개 치아의 irregularity가 생겨 추후에 약간의 교합조정이 필요하였다.

본 증례는 micro-implant를 이용한 절대 고정원에 의존한 치료이다. 이러한 micro-implant aided molar intrusion은 다수 구치의 동시 압하가 쉽고 효율적으로 시행될 수 있으며, 이는 보철치료 시에 직면할 수 있는 여러 가지 교합간 공간부족문제의 해결에 있어 minor tooth movement를 보다 쉽게 시행할 수 있는 방법이 될 것이다.

Ⅴ. REFERENCE

1. Gainsforth BL, Higley LB: A study of orthodontic anchorage possibilites in basal bone. Am. J. Orthod. Oral. Surg. 31:406-417, 1945.
2. Branemak PI, Hallen O et al : Repair of defects in mandible. Scand. J. Plast. Recinstr. Surg. 4:100-8,1970.
3. Shapiro PA, Kokich VG: Uses of implants in Orthodontics. Dent. Clin. North. Am. 32:539-550 1988.
4. Robert WE, Smith RK : Osseous adaptation to continuous loading of rigid endoseous implants Am. J. Orthod 86:95-109,1984.
5. Roberts WE, Nelson CL, Goodacre CJ: Rigid implant anchorage to close a mandibular first molar extraction site. J. Clic. Orthod. 28:693-704, 1994.
6. Creekmore YD, Eklund MK: The possibility of skeletal

anchorage.. J. Clic. Orthod. 17:266-9,1983.
7. Kanomi R: Mini-implant for orthodontic anchorage. J. Clin. Orthod. 31:763-7,1997.
8. Sherman AJ: Bone reaction to orthodontic forces on vitreous carbon dental implants. Am. J. Ortho 74:79-86,1998.
9. Park HS : A new protocol for slding mechnics with M.I.A(Micro-implant Anchorag). Kor. J. Orthod. 30:677-85, 2000.
10. Lee Js, Park Park HS, Kyung HM: The M.I.A(Micro-implant Anchorag) in lingual orthdontic treatment for skeletal class II malocclusion. J. Clin. Orthod. XXXV:643-47, 2001.
11. Park HS, Bae SM, Kyung HM, Sung JH: M.I.A(Micro-implant Anchorag) for class I Bialveolar protrusion. J. Clin. Orthod. XXXV:417-22, 2001.
12. Cho YS, Han JS :Management of extruded maxillary molar to accommodate a mandibular restoration :A clinical report J. Prosthet. Dent. 83:604-6, 2000
13. 박효상. Micro-implant 식립수술, Micro-implant를 이용한 교정치료, 나래출판사, 2001, p 5-13.