임플란트 식립을 위해 블록형 자가골이식을 이용한 퇴축된 치조골의 재건

*원광대학교 치과대학 구강악안면외과학교실, **원광대학교 치과대학 치과교정과교실

지영덕*·조진형**

Ⅰ. 서 론

치아 발치 후 퇴축된 치조골을 가지고 있는 환자에게 원래 치아가 있던 위치에 임플란트를 식립하는 것은 어려운 일이다. 더욱이 임플란트를 식립하고자 하는 부위가 상악 전치부라면 발치 후 협측골판의 빠른소실로 인해 잔존 치조골은 구개측 골판만 남아있게 되어, 적절한 골이식이 없다면 임플란트 식립이 어렵거나 심미적으로 수복이 불가능할 경우가 자주 발생한다.

이러한 경조직 부분의 골결손부 재건을 위해서 자가골, 동종골, 이종골 및 합성 골대체물등이 다양하게 사용되어 왔으며 골이식재중에서 자가골 이식이 이론적으로 가장 이상적인 치유를 보이고 있다.[1-2] 자가골을 채취하기위한 공여부로는 장골, 경골, 늑골, 하악 정중부, 하악지 협측 혹은 오훼돌기등을 들 수 있으며 골결손부의 크기에 비례하여 많은 양의 골이식이 필요한 경우에는 장골 및 경골등에서 채취가 가능하며 하악정중부, 하악지 협측에서 자가골을 채취할 경우에는 골양은 적으나 장골이나 늑골이식에 비해 골흡수량이 적고 치밀한 골질을 유지하는 장점이 있다.

골이식재를 사용하여 골결손부를 회복하는 술식으로는 블록형 자가골의 사용, 차단막을 이용한 골유도재생술, ridge-split 술식, 치조골신장술식등 많은 술식이 이용될 수 있다. 골결손부를 회복하는 술식으로 블록형 자가골을 사용할 경우 단단한 골질로 인해 이식후 흡수가 적어 형태유지에 유리하며 예측가능한 골형성을 기대할 수 있다.[3-4] 또한 심한 골파괴로 인해 차단막을 사용할수 없는 골결손 부위, 수직적 골증대술 및 치조골의 폭경증대술 등 다양한 부위에서 블록형태의 자가골이식을 통해 임플란트를 식립할 수 있으며 단단한 피질골로 인해 임플란트 식립시 초기고정에 좀더 유리하다. 이에 저자는 치조골의 다양한 골결손부에 블록형태의 자가골이식 후 임플란트를 식립하여 양호한 결과를 얻었기에 이를 문헌고찰과 함께 증례를 보고하고자 한다.

Ⅱ. 증례보고

증례 1. (상악전치부 블록형 자가골 이식후 임플란트 식립예)

- 이 00 (23세/남)
- 술전 상태 : 개인병원에서 만성치주염으로 인해 상악좌측 측절치 발치후 부족한 골 및 연조직 증대를 위해 혈관화 개재 골막-결합조직판막술(VIP-CT 판막술)을 시행하였으나 예후가 좋지 않아 치조골 및 연조직회복이 불충분한 상태였다.

*본 연구는 2004년 원광대학교 교내연구비 지원에 의해 이루어짐

- 치료계획 : 하악지 협측부위에서 블록형태의 피질골을 채취하여 골결손부 재건 및 연조직이 부족한 구개측 판막부위에 유리결합조직이식술을 시행한 후 지연임플란트 식립을 시행하기로 하였다.
- 수술방법 : 판막을 거상하여 골결손부위를 확인한후 좌측 하악지 협측부위에서 블록형 자가골을 채취하였으며 8mm길이의 microscrew를 사용하여 골결손부위에 고정하였다. 부족한 구개측 판막의 연조직 보강을 위해 유리결합조직이식편을 채취하여 연조직 결손부위에 이식하여 봉합하였다(Fig. 1~5).

술후 5개월뒤 임플란트 식립을 위해 판막을 거상하였으며 덴스플라이사의 직경 3.4mm, 길이 15mm의 Xive임플란트를 매식하였고 골결손부의 보강을위해 해피스마일사의 ICB를 이용하여 동종골이식 및 흡수성 차단막을 부가적으로 사용하였다(Fig. 6~9).

술후 경과 : 술후 봉합부위의 열개없이 양호하게 연조직치유가 되었으며 골결손부 회복 및 임플란트 치유에 특이한 합병증은 보이지 않았다.

증례 2 (하악구치부 블록형 자가골을 사용하여 수직골증대를 통한 임플란트 식립예)

- 김 00, (60세/여)
- 술전 상태 : 하악 구치부의 오랜기간 국소의치 사용으로 수평적, 수직적으로 심한 골흡수가 관찰되며 임플란트를 심기위해 하치조관과의 거리가 짧은 상태(Fig. 10).
- 수술 계획 : 하악 구치부 수평적, 수직적 골결손재건을 위해 하악지협측 부위에서 블록형 자가골을 채취하여 골증대술을 시행한후 지연임플란트 식립을 계획.
- 수술 방법 : 수직절개 및 수평절개를 시행하여 판막 거상후 하악지 부위에서 블록형 자가골 2조각을 채취하였다. 채취한 블록형 자가골을



Fig. 1. 술전사진으로 연조직 및 경조직이 부족해 보인다.



Fig. 2. 판막을 거상한 상태로 수직적 골소실 및 구개측 판막의 연조직양이 불충분하게 보인다.

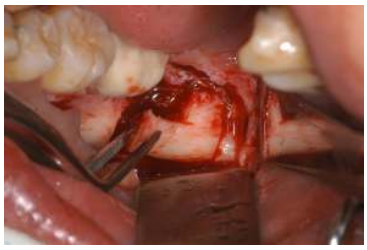

Fig. 3. 좌측 하악지 협측부위에서 피질골을 채취하는 모습.



Fig. 4. Microscrew를 이용하여 골결손부위에 고정한모습.



Fig. 5. 블록형 자가골 및 유리결합조직이식편을 이식하여 봉합을 시행한 모습.

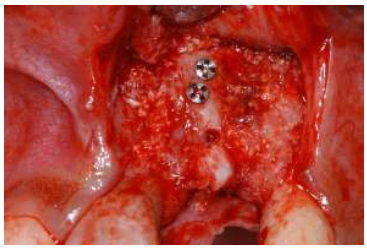

Fig. 6. 술후 5개월이 경과뒤의 모습으로 블록형 자가골의 양호한 생착이 관찰됨.

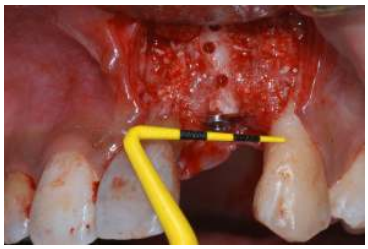

Fig. 7. 인접치아의 치경부를 잇는 선의 3mm하방에 임플란트가 매식되어 있는 모습.



Fig. 8. 동종골 및 흡수성 차폐막을 사용하여 부가적인 골이식 모습.



Fig. 9. 술후 봉합을 장력없이 시행하였으며 고정식 임시치아가 장착되어 있는 모습.



Fig. 10. 술전 파노라마 사진으로 하악좌측 구치부의 수직적 골흡수가 관찰된다.

이용하여 수평 및 수직의 골증대술을 시행하였으며 microscrew를 사용하여 고정하였다. 주위의 부족한 골결손부에는 Bio-oss를 조직접착제인 green plaster에 적용하여 사용하였고 장력없이 봉합을 시행하였다(Fig. 11 ~ 17).

술후 공여부인 좌측 하악우각부위에 부종이 있었으며 수술부위에 고정용 screw로 인해 계속적인 염증반응을 보여 수술 3개월 후에 한개의 microscrew를 제거하였다. screw제거후 창상은 빠르게 치유되었으며 골이식부위의 노출등의 특별한 합병증없이 치유되었다. 5개월뒤 임플란트 식립을 위해 판막을 거상하였고 판막거상후 임플란트를 식립하기에 충분한 수직적 수평적 골이 관찰되었으며 통법의 방법으로 직경 3.4mm, 길이 12mm의 임플란트와 직경3.8mm, 길이 10mm의 implantium 임플란트를 식립후 봉합을 시행하였다(Fig. 18 ~ 21).

술후 경과 : 임플란트 매식후 양호한 골치유 및 임플란트의 안정성을 보이고 있으며 특이한 합병증은 관찰되지 않았다.



Fig. 11. 하악 좌측 구치부 판막을 거상하여 퇴축된 치조골이 노출된 모습.

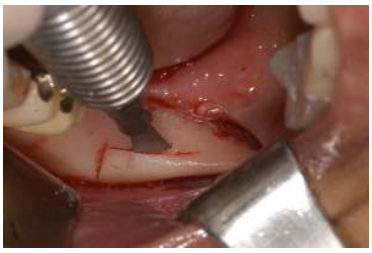

Fig. 12. micro saw를 사용하여 하악지 협측부위에서 피질골을 절단하는 모습.

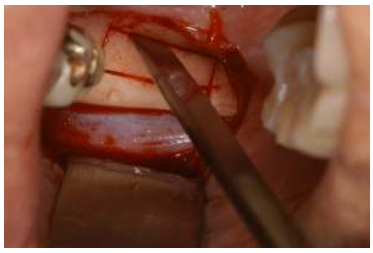

Fig. 13. 수평 및 수직골 증대를 위해 2조각의 블록형 자가골 채취 모습.



Fig. 14. 블록형 자가골을 이용하영 수평 및 수직 골이식후 microscrew를 사용하여 고정한 모습.



Fig. 15. 부가적인 골이식을 위해 Bio-oss를 조직접착제인 green plaster에 적용하여 사용한 모습.



Fig. 16. 장력없이 봉합이 시행된 상태.



Fig. 17. 수술후 파노라마 사진으로 수평, 수직으로 골이식이 관찰됨.

증례 3 (외상에 의한 치조골결손부위에 하악정중부 골이식을 통한 임플란트 식립예)

- 박 00, (38세/남)
- 술전 상태 : 외상으로 인해 상악 전치부 치아 상실후 계속가공금관의치를 장착하고 계시다가 상악좌측 측절치의 치아우식으로 인해 상악전치 보철물 제거후 임플란트를 이용한 치아수복을 원하시는 상태.
- 수술 계획 : 많은 양의 골이 필요할 것으로 사료되어 하악정중부에서 블록형 자가골을 채취하여 골결손부위 회복후 지연임플란트식립을 계획 하였다.
- 수술 방법 : 수직 및 수평절개를 실시하여 판막을 거상하였으며 외상으로 인해 심하게 퇴축된 치조골 및 협측에서 구개측을 관통하는 골결손부가 존재하였다(Fig. 22).

하악 정중부에 2조각의 블록형 자가골을 채취하여 한조각은 5개의 microscrew 를 사용하여 골결손부위에 고정하였으며 한조각은 분쇄시켜 주위 부족한 골결손부위를 채우고 흡수성막을 사용한후 판막을 봉합하였다(Fig. 23 ~ 26).

골증대술후 공여부인 하악 정중부의 무감각증을 보이고 있으나 블록형 자가골의 노출 및 기타



Fig. 18. 수평, 수직 블록형 자가골 이식부위를 노출시킨 모습으로 골증대가 잘 이루어진 상태.

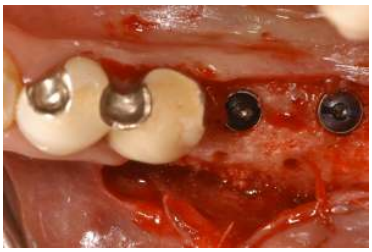

Fig. 19. 임플란트 식립후 주위골이 충분한 상태.



Fig. 20. 장력없이 봉합이 시행됨.



Fig. 21. 술후 파노라마 사진으로 충분한 길이의 임플란트가 매식되었다.

합병증이 없이 잘 치유되었으며 5개월후 임플란트 식립을 위해 판막을 거상하였다(Fig.27 ~ 28).

이식된 블록형 자가골편은 골결손부와 양호하게 생착 되어있었으며 골편의 탈락을 방지하기 위해 초기 골와형성후 고정에 사용되었던 screw를 제거 하였다. 골와 형성뒤 Nobel biocare사의 직경 3.4mm, 길이 13mm의 replace select임플란트를 4개 식립하였고 장력없이 판막을 봉합하였다(Fig. 29 ~ 32).

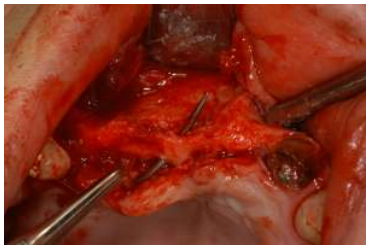

Fig. 22. 외상으로 인해 심하게 퇴축된 치조골 상태 및 협,구개측으로 관통된 골결손부가 존재.

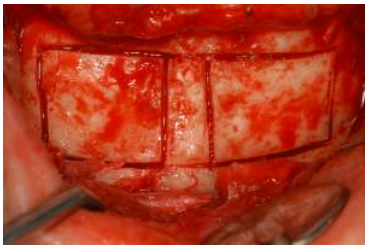

Fig. 23. 하악 정중부에서 2조각의 블록형 자가골 채취하기 위해 피질골절단술 시행.



Fig. 24. microscrew를 사용하여 골결손부에 고정하였으며 다른 한조각의 자가골은 분쇄하여 주위골결손부 수복.



Fig. 25. 흡수성막을 사용하여 골증대술 시행.



Fig. 26. 장력없이 봉합된 모습.



Fig. 27. 블록형 자가골 이식 5개월후의 사진.



Fig. 28. 판막거상후 블록형 자가골과 골결손부가 양호하게 생착되어 있는 모습.



Fig. 29. 이식골편의 탈락을 방지하기 위해 초기 골와 형성후 screw를 제거하고 있는 모습.



Fig. 30. 임플란트를 지정된 위치에 식립하였으며 주위골이 충분해 보인다.



Fig. 31. 장력없이 봉합을 시행하였다.

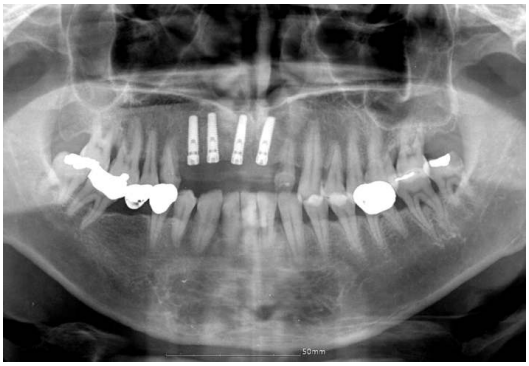

Fig. 32. 술후 파노라마 사진.



Fig. 33. 장골에서 블록형태로 자가골을 채취하는 모습

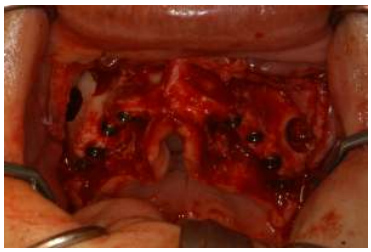

Fig. 34. 퇴축된 치조골이 보이며 상악동 골이식술후 8개의 임플란트가 식립된 모습



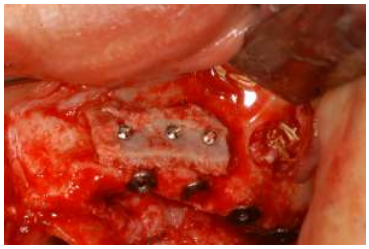

Fig. 35~36. 상악전치부 얇은 협측피질골을 보강하기 위해 블록형 자가골을 이식한 모습

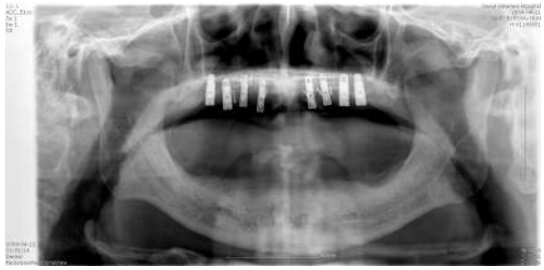

Fig. 37. 양측 상악동 골이식술 및 협측 블록형 자가골 이식술이 시행된 모습

술후 경과 : 술후 임플란트 식립부위 창상의 열개없이 양호한 치유 및 임플란트의 골유착이 관찰되며 특기할만한 합병증은 관찰되지 않았음.

증례 4.(장골이식을 통한 상악무치악 치조골 결손회복 및 임플란트 식립예)

- 박 00, (57세/남)
- 술전 상태 : 상악 무치악으로 총의치를 사용했던 환자로 양측 상악동의 하방전위 및 전치부의 골흡수가 관찰됨.
- 수술 계획 : 많은 양의 골이식이 필요할 것으로 사료되어 장골부위에서 자가골 채취후 양쪽 상악동부위에는 입자형 자가골을 사용하고 흡수된 상악전치부 치조골에는 블록형 자가골 이식후 동시에 8개의 임플란트를 식립하기로 계획.
- 수술 방법 : 전신마취하에 장골에서 골채취후 상악전치부에 이식할 블록형 자가골의 형태를 만들고 나머지 자가골은 입자형으로 사용. 양측 상악동골 이식술에는 입자형 자가골을 사용한후 직경 4.7mm, 길이 13mm인 파라곤임플란트를 양측 2개씩 4개를 식립하였고 상악전치부위에는 직

경 3.7mm, 길이 13mm의 4개의 임플란트 식립 후 협측 피질골 보강을 위해 블록형자가골을 screw를 사용하여 고정하였다(Fig. 33 ~ 37).

- 술후 경과 : 술후 안면 부종 및 공여부의 불편감으로 인해 보행이 불편하였고 2주후 상악 임시총의치를 장착하였다. 안면 부종 및 공여부의 불편감은 빠른 속도로 감소하였고 상악 임플란트 식립부위의 양호한 치유 및 임플란트의 골유착이 관찰되었으며 특이한 합병증은 관찰되지 않았다.

Ⅲ. 총괄 및 고찰

골유착 원리를 따르는 임플란트요법은 성공률과 예후성높은 치료법으로 정착되어 왔다.[5-6] 임플란트 식립부위에 필요한 골양은 수직적인 골높이 뿐만 아니라 협설적인 폭도 고려해야한다. 임플란트는 가능한 넓은 면적으로 피질골에 접하는 것이 좋고, 식립된 임플란트의 협설측에서는 적어도 1mm이상의 골두께가 남아 있어야 한다. 그러나 임플란트가 식립될 부위는 이러한 조건이 충분히 만족되지 못하고 있으며 골폭이 불충분한곳에 임플란트를 매식할 경우 골열개나 골천공이 발생할 수 있다.

임플란트를 사용한 보철수복의 예후성이 높아지면서 심미적, 역학적인 관점에서 최상의 조건에 맞게 임플란트를 식립하기 위해 식립하는 부위의 골조건이 중요한 요건이 되었으며 불리한 골상태를 회복하기위해 골유도재생술(GBR), Ridge-split technique, 블록형 자가골이식술등 많은 술식들이 개발되었다.

차단막으로 골결손부를 피복하고 주위의 골표면에 밀착시켜서 골결손부를 골이외에서 유래되는 세포와 격리시킨후 골면과 막사이에 골을 재생하기 위한 공간을 확보하여 상피세포와 섬유아세포를 배제하고, 골막과 골유래의 골아세포들이 골결손부에 선택적으로 증식시키는 골유도재생술은 Nyman[7]이 오염된 치근면의 부착을 회복시켜주는 실험을 반복하여 신부착형성의 원리를 확립한 이래 임플란트 주위의 골열개, 천공부의 골재생을 비롯해 국소적인 치조제 증대술, 발치후 즉시 임플란트를 식립하는 경우 골증대를 위해 널리 이용되고 있다.

Becker[8]은 1990년 신선 발치와에 임플란트를 매식하고 혈병 형성이나 골신생을 위한 공간을 확보하기 위해 매식체 위를 expanded- polytetra-fluoroethylene (e-PTFE) 차단막으로 덮었고 Dahlin[9]등은 1995년 임플란트를 식립할 때 매식체 주위에 보이는 열개형 또는 천공형 골결손부에 e-PTFE차단막을 사용해서 골재생을 촉진시키는 임상연구를 행하여 임플란트의 생착률에 기여했다고 보고하였다. 그러나 골유도재생술이 빠른 혈관화와 골재생에 있어서 유리한 점은 있으나 그 형태를 유지하기 힘들고 차단막으로 사용하는 비흡수성 e-PTFE 차단막은 술후 빈번한 막의 노출로 인해 이식재의 감염 및 골형성 실패 등의 문제가 발생할 수 있다. 막이 빈번히 노출되는 이유는 차단막으로 인해 혈류공급이 차단되어 골결손부를 덮고있는 연조직에 혈류가 공급이 되지 않기 때문이며 주로 사용되는 비흡수성 e-PTFE막을 사용할때 노출빈도가 높으며 흡수성 막을 사용하더라도 막의 노출 가능성이 존재하여 골유도재생술을 사용할때 많은 주의가 요구된다.

퇴축된 치조골 회복을위한 또다른 방법으로 ridge split 술식을 사용할수 있는데 퇴축된 치조골을 쪼개어 공간을 벌려 치조골증대 및 임플란트를 식립할 수 있도록 하는 ridge split술식은 1990년 Brushi와 Scipioni등[10]이 'Greenstick fracture technique'이란 이름으로 처음 소개하였고, 1992년 Simion등[11]이 3mm이하의 Atrophic Jawbone에서 'Split-crest technique combined with guided tissue regeneration'을 소개하였으며, 1997년 Engelke와 Diederichs등[12] 이 'Microplate와 partial thickness flap을 사용한 split technique'를 보고한 이래 퇴축된 치조골 폭경증가와 심미적인 협측 치조골형태를 회복할 목적으로 사용되고 있다.

Ridge split 술식을 통한 치조골증대술은 상악 전치부에 주로 사용되며 퇴축된 치조골의 협측 골판을 벌려주어 정상적인 해부학적 골형태를 재건한후 즉시 임플란트를 식립할 수 있는 장점

이 있으나 수술하기가 까다로우며 골판을 벌려 줄때 협측 피질골의 완전파절로 인한 골편의 흡수를 야기할 위험성 및 수직적으로는 골이식이 불가능한 단점이 있다. 또한 Split된 부위에 임플란트를 식립할 때 근단부쪽으로 3mm정도의 고정을 위한 기저골이 없을 경우 초기 고정이 실패할 가능성이 있어 제한된 부위에 사용하는 것이 바람직할 것으로 사료된다.

이번 증례에서 사용된 블록형 자가골 이식술은 퇴축된 치조골의 골결손부를 회복하여 주는 술식으로 수 년 동안 치조 증대술이나 악안면성형재건술에 있어서 일반적인 방법으로 사용되어 왔다.[13] 자가골 이식술은 공여부에 이차결손을 야기시키는 단점을 가지고 있으나 여건이 허락된다면 경조직 결손부 재건에 있어서 가장 이상적인 골이식재이다. 골형성, 골전도 및 골유도 능력을 모두 보유하고 있으며 면역거부 반응이 없고 빠른 치유를 보여 가능한 자가골 이식을 사용하는 것이 재건 성공에 있어 중요한 요소라 할 수 있다.

자가골을 채취하는 부위에는 연골내 기원성(endocondral origin)의 장골, 늑골, 경골등이 과거부터 많이 사용되어 왔고 결손부가 소규모 부위라면 막상골(intramembranous bone)인 두개골, 안면골 등이 사용될 수 있으며 채취량이 제한적이지만 술후 반흔이 보이지 않고 신속한 채취가 가능하며 술후 합병증이 발생이 적게 발생하기 때문에 임플란트 식립을 위한 골결손부 재건에 많이 사용되고 있다.

골유착성 임플란트의 식립 시 시행되는 자가골 이식술은 최초로 1975년 Branemark등[14]에 의해 장골을 이용한 골 이식 방법이 논의 되어 시행되어왔다. Misch[15]는 1984년부터 1990년까지 심하게 퇴축된 상악 무치악을 가진 20명의 환자에게 장골에서 자가골을 채취하여 상악골증대술을 시행한후 148개의 임플란트를 식립하였고 오직 하나의 임플란트만 실패하여 99%성공율을 보고하였다. 1995년 Block과 Kent[16]는 하악골 정중부에서 블록형으로 골편을 채취하여 상악동 기저부와 치조능상부에 골증강술을 시행하면서 동시에 임플란트를 식립한 증례들을 보고하면서 피질해면골 블록은 구조적 견고성을 부여하고 성장인자들과 골아세포들을 제공해주는 장점이 있다고 주장하였다.

Pikos[17]는 하악 정중부 및 하악지 협측에서 블록형 자가골을 채취하였으며 블록형 자가골이식 후 4~5개월뒤 단계적으로 임플란트를 식립하는 것이 골의 부피와 질을 향상시켜 더 나은 초기 임플란트 안정성을 보장한다고 하였고, 5년 연구에서 이식 성공률이 99%이며 감염율은 1% 미만이라고 보고 하였다. Sethi와 Kaus[18]는 퇴축된 치조골 증대를 위해 하악에서 블록형 자가골을 채취하여 사용하였고 60명의 환자에게 118개의 임플란트를 식립하여 98%의 성공률을 보여 퇴축된 치조골 회복을 위해 하악 블록형자가골의 유용성을 주장하였다.

퇴축된 치조골 재건을 의한 블록형 자가골 이식은 견고성이 있으므로 외형을 유지하거나 재건 부위의 안정성이 필요한 경우 사용하며 특히 연속성이 상실된 골 결손부 재건에는 필수적으로 선택 된다. 또한 'Regional acceleratory phenomenon'이라는 해로운 자극이 있을때 2~10배 정도 더 빠르게 조직이 형성되는 과정이 피질골에서 더 효과적으로 나타나며 피질골에 존재하는 성장인자들은 골형성에 중요한 역할을 한다.[19]

이번 증례에서도 빠른 조직 재생을 위해 수혜부의 전처치로 decortification을 시행하였으며 특히 피질골이 두꺼운 하악골에 골이식을 하는 경우 더욱 확실히 형성해 주었다. 이는 하악 피질골이 상대적으로 혈류공급이 불충분하기 때문이며 풍부한 혈류를 갖고 있는 상악골에서도 decortificaiton을 실시하였는데 이는 혈류공급뿐 아니라 블록형 자가골의 안정성에 있어서 도움을 주기 때문이다. 수혜부 전처치후 이식골의 섬유성 결합이나 결합실패를 야기하는 미세움직임을 방지하기 위해 블록형 자가골을 최소 2개이상 부위가 큰곳은 5개의 microscrew를 사용하여 수혜부에 확실히 고정하였다.

블록형 자가골을 수혜부에 이식하고 이식골과 수혜부의 간극이 존재할때는 Bio-oss, ICB등 부가적인 골이식 및 차단막을 사용하기도 하였다.

골이식과 동시에 임플란트 식립시에는 이식골과 임플란트의 노출을 동반하는 상처부위의 열개, 이식편의 파절등의 합병증이 지연임플란트 식립보다 더 높게 발생하여 임플란트 실패가 일어날 수 있기 때문에 블록형 자가골 이식후 5개월 정도 지난뒤 단계적으로 임플란트식립을 하는 것이 양호할 것으로 사료된다.

블록형 자가골 이식후 합병증으로는 부종, 반상출혈 및 공여부인 하악 정중부에 무감각증이 나타난 경우는 있었으나 수술부위의 감염 및 이식골편의 탈락등 심각한 합병증이 나타난 경우는 없었고 5개월뒤 임플란트를 식립하기 위해 블록형 자가골부위를 노출하였을때 혈류공급 및 수혜부와의 생착이 양호하게 되어 있었다.

Ⅳ. 결 론

치조골 결손부위를 재건하기 위하여 블록형태의 자가골의 사용은 이식골의 형태를 잘 유지하여 임플란트를 식립하기위한 수평적, 수직적 골결손에 있어서 양호한 결과를 나타내었으며 적은양의 이식골의 흡수가 나타났다. 특히 골이식후 단계적으로 임플란트를 식립하였을때 이식골편이 양호하게 성숙되었으며 임플란트의 초기고정에 있어서도 양호한 결과를 나타내었다. 임플란트를 식립하기 전에 퇴축된 치조골을 재건하기 위해서는 블록형 자가골을 사용할 경우 형태유지에 유리하며 예측 가능한 골형성을 기대할 수 있을것으로 사료되며 앞으로 보다 많은 연구가 필요할 것으로 사료된다.

참 고 문 헌

1. Burchardt H. Biology of bone transplantation. Orthop Clin North Am 1987; 18:187-195
2. Marx RE. Biology of bone grafts. Oral Maxillofac Surg Knowl Update 1994; 1:RCN1-17
3. Pikos MA. Alveolar ridge augmentation with ramus bucal shelf autografts and impacted third molar removal. Dent Implanto Update 1999; 10:27-31
4. Misch CM. Ridge augmentation using mandibular ramus bone grafts for the placement of dental implants: presentation of a technique. Pract Periodont Aesthet Dent 1996; 8:127-135.
5. Adel R, Lekholm U, Rockler B, Branemark P-I. A 15-year study of osseointegrated implants in the treatment of the edentulous jaw. Int J Oral Surg 1981; 10:387-416.
6. Van Steenberghe D, Lekholm U, Bolender C, et al. The applicability of osseointegrated oral implants in the rehabilitation of artial edentulism: a prospective multicenter study on 558 fixtures. Int J Oral Maxillofac Implants 1990;3:272-281.
7. Nyman S, Lindhe J, Karring T et al. The generative potential of the periodontal ligament: An experimental study in the monkey. J Clin Periodontol 9(3): 257-265, 1982.
8. Becker W, Becker BE, Handelsman M et al. Bone formation at dehisced dental implant sites treated with implant augmentation material: A pilot study in dogs. Int J Periodont Rest Dent 10(2): 93-102, 1990.
9. Dahlin C, Lekholm U, Becker W et al. Treatment of fenestration and dehiscence bone defects around oral implants using the guided tissue regeneration technique: A multicenter prospective study. Int J Oral Maxillofac Implants 10(3):312-318, 1995.
10. Brushi GB, Scipioni A. Alveolar augmentation: New applications for implants. Imalants in oral and ENT surgery. 1990:35.
11. Simion M, Baldoni M, Zaffe D. Jawbone enlargement using immediate implant placement associated with a split-crest technique and Guide Tissue Regeneration. Int J Periodontics Restorative Dent 1992;12:462-473.
12. Engelke WGH, Diederichs CG, Deckwer I. Alveolar reconstruction with splitting osteotomy and microfixation of implants. JOMI 1997;12:310-318.
13. Burchardt H. Biology of bone transplantation. Orthop Clin North Am 1987;18:187-195.
14. Brenemark P-I, Lindstrom J, Hallen O et al. Reconstruction of the defective mandible. Scan J Plast Reconstr Surg. 1975;9:116-128.
15. Misch CE. Endosteal implants and iliac crest grafts to restore severely resorbed totally edentulous maxillae-a retrospective study. J Oral Implantol. 1994;20(2):100-10.
16. Block MS, Kent JN. Endosseous implants for maxillofacial reconstruction. W.B. Saunders Co. 1995.

17. Pikos MA. Alveolar ridge augmentation using mandibular block grafts: clinical update. Alpha Omegan. 2000 Aug-Sep;93(3):14-21.
18. Sethi A, Kaus T. Ridge augmentation using mandibular block bone grafts: preliminary results of an ongoing prospective study. Int J Oral Maxillofac Implants. 2001 May-Jun;16(3):378-88.
19. Frost H. The biology of fracture healing: an overview for clinicians, PartII. Clin Orthop 1989;248:294-309.

Correspondence to : Dr. Young-Deok Chee
Department of Oral & Maxillofacial Surgery, College of Dentistry Wonkwang University,
1142, Sanbon-Dong, Gunpo city, Gyeonggi-Do, 435-040, Korea.
Fax:82-31-390-2777, E-mail : omschee@wonkwang.ac.kr

ABSTRACT

Atrophic Alveolar Ridge Augmentation using Autogenous Block Bone Graft for Implant Placement

Young-Deok Chee*, Jin-Hyoung Cho**

*Department of Oral & Maxillofacial Surgery, School of Dentistry, Wonkwang University
**Department of Orthodontics, School of Dentistry, Wonkwang University

Endosseous implants have restored normal function and dental health to many patients. When implants were introduced as an effective treatment modality, their efficacy was limited by the amount of available bone. Today, various grafting procedures can surgically create bone width and volume. Implants can be placed in more ideal locations for successful prosthetic reconstruction.

The use of autogenous bone grafts represents the "gold standard" for bone augmentation procedures. Either intraoral or extraoral sites may be considered for donor sites. Alveolar ridge augmentation using autogenous bone block, can be done during implant placement or staged with implant placement, after bone graft healing. In the staged technique, a better implant positioning and the use of wide diameter implants are possible.

Alveolar ridge augmentation using autogenous block graft is a predictable way of treatment, for the atrophic alveolar ridge before implant placement. The cases presented in this article clinically demonstrate the efficacy of using a autogenous block graft in generating effective new bone fill for dental implant placement.

Key words : autogenous block, dental implant