치과용 단층촬영을 이용한 Stainless-Steel File과 M*File-System*® 전동식 기구의 근관 성형 능력에 대한 비교 연구

전북대학교 치과대학 치과보존학교실

서동진·윤미란·이린·유미경*

Ⅰ. 서 론

근관 성형은 근관계에서 오염된 잔사를 제거하는 것을 목적으로 한다. 또한 근관 성형은 근관세척제와 근관 첩약제를 위한 공간을 제공함으로써 근관내를 소독하는데 그 효율성을 높이게 된다[1]. 이상적으로 성형된 근관은 근단을 향해 점진적으로 가늘어져 근단공과 근관의 고유한 만곡을 보존하고 있는 깔때기 모양을 가지게 된다[2].

근관계는 그 변이성이 다양하며[3] 근관은 어느 지점에서나 만곡을 가지게 되며 비록 직선적으로 시작한 근관일지라도 근단부 3분의 1지점에서는 해부학적 불규칙성과 더불어 만곡을 가지게 된다[4].

근관 성형 시술 시 근관계의 복잡성과 만곡으로 인해 'ledge', zip', 'elbow'등과 같은 여러 가지 문제가 발생할 수 있다. 또한 ‘strip perforation', 치근 이개부와 치근단공 부위의 ‘perforation'도 문제가 될 수 있다[2, 5]. 작업장의 상실, 기구의 파절도 근관 성형이 발생할 수 있는 문제로 보고되고 있다[6, 7].

근관 성형 시 발생할 수 있는 위의 문제점들을 극복하기 위하여 많은 근관 성형 술식과 기구들이 연구되어왔다. 1975년 Civjan[8] 등이 치과 영역에 Ni-Ti 합금의 사용을 제시한 이래 Ni-Ti 기구는 stainless steel 기구를 대체할 수 있는 기구로써 많이 사용되고 있다. Ni-Ti 합금은 생체적합성이나 부식저항성에 앞서 초탄성을 가진다는 점에서 근관 성형 기구로써 적합한 것으로 알려지고 있다[9, 10].

근관성형 기구나 기술을 평가하는 중요한 항목 중에 하나가 얼마나 근관의 만곡도를 지키며 안전하게 근관을 성형하는 가 이다[11]. 많은 연구들이 통상적인 기구들과 Ni-Ti 기구들의 근관 성형을 비교하고 있으며 발전하고 있는 근관 성형의 개념과 기구들의 design에 따라 평가 항목과 연구 방법들도 발전하고 있다.

지난 수십 년 간 근관 성형 기구의 평가를 위한 여러 가지 방법들이 제시 되어 왔다. weine[12]은 plastic model을, walton[13]은 histological section, Mizarahi[14] 등은 microscopic study를, Seidler[15], Schneider[16], Bramante[17] 등은 serial sectioning을, Southard[18] 등은 radiographic comparison을, Abou-Rass와 Jastrab[19]은 성형된 근관을 silicone으로 인상을 채득하는 방법 등을 보고하였다. 고해상도 단층촬영은 치아의 두께를 측정[20]하는 것뿐만 아니라 부피와 표면적을 측정[21]할 때에도 유용하다고 보고되고 있다. Gambill[22] 등은 1996년 CT를 이용하여 근관 성형 술식을 비교하였다.

*이 연구는 2003년도 전북대학교 신임학술연구비에 의하여 연구되었음

본 연구에서는 stainless steel file을 이용한 통상적 근관 성형과 Ni-Ti 기구인 M*File-System*®을 이용한 근관 성형을 dental CT를 이용해 비교하고자 한다.

Ⅱ. 실험 재료 및 방법

1. 시편 제작

24개의 발치된 인간의 상악 대구치가 사용되었다. 치아 우식 및 수복물이 없으며 확실히 분리된 세 개의 치근을 가진 치아만을 선택하였다(Fig. 1).

근관의 존재 유무와 형태를 파악하기 위해 표준방사선 사진이 촬영되었으며 Schneider[16]의 방법에 따라 근관의 만곡이 25°이상인 치아만이 선택되었다. 조직 잔사 및 석회화 잔사를 초음파 스케일러와 큐렛으로 제거한 후 10% formalin 용액에 24시간 보관하였으며 시편이 제작될 때 까지 식염수에 보관하였다. 구개측 근관과 근심협측의 네 번째 근관은 실험에서 제외하였다. 근관 성형 시 치근단공의 개통과 작업장 설정을 위해 근단부를 utility wax를 이용해 밀폐하였다(Fig. 2).

그 후, 치아는 금형을 이용해 자가 중합형 레진 (Jetacrylic: Lang dental)에 식립 되었다. 중합 완료 후 utility wax는 제거되고 완성된 시편에는 CT 촬영 시 참조점을 위해 유성펜을 이용하여 marking하였다(Fig. 3).



Fig. 1. 시편 제작을 위해 선택된 치아



Fig. 2. Utility wax를 이용해 근단부가 밀폐된 치아

2. CT 촬영 및 근관 성형

치아들은 무작위로 12개씩 두 개의 실험군으로 나누어 졌다. 모든 치아들은 설정해 놓은 참조점과 CT 촬영기의 indicate beam을 이용해 재현 가능한 위치에서 실험 전 근관의 형태를 파악하기 위해 치과용 cone beam CT (PSR9000N, Asahi, Japan)를 통해 scanning되었다.

실험 전 CT 촬영 후, 첫 번째 실험군은 stainless steel file을 이용해 통상적인 근관 성형을 시행하였다. 근관 와동 형성 후 10번 k-file (Mani Inc.)을 이용해 근관을 확인하고 Gate Glidden Drill (Mani Inc.) #3에서 #1까지 crown-down 방식으로 pre-flaring하였다. file의 직선적인 접근이 가능하게 한 후 작업장이 결정되었다. 각 치아의 작업장은 10번 k-file이 근단공을 통해 보이는 지점에서 1mm 짧게 설정하였다. 근단부 확대는 ISO #35까지 시행하였으며 근관 성형은 ISO #50까지 시행하였다. 이전 단계의 file이 헐거워질 때 까지 확대 및 성형 하였으며 다음 단계의 file을 사용하기 전 5.25% 차아나트륨염소산으로 근관을 세척하였다. 근관 성형을 마친 후 식염수로 근관을 깨끗하게 세척하고 페이퍼 포인트(Meta, Meta Dental Co., Seoul, South Korea)로 건조하였다. Stainless steel file은 4개의 근관을 성형 후 교체하였다.

두 번째 실험군은 전동식 Ni-Ti 근관 성형 기

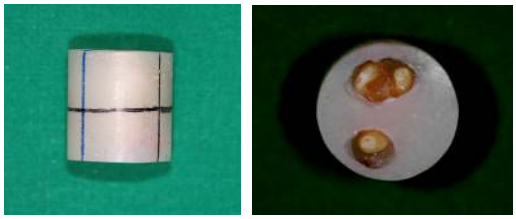

Fig. 3. Utility wax가 제거되고 참조점이 marking된 시편

구인 M*File-System*® (Komet, Gebr.Brsaseler, Germany)으로 제조사의 지시대로 근관성형하였다. 전동 회전 기구는 TECNIKA (ATR, Itary)를 사용하였다.

1. 제조사가 권장하는 회전수 450-500 RPM, 토크는 1:65로 세팅하였다.
2. 근관의 치관부 3분의 1은 MF1 204 30으로 확대하였다.
3. 근관의 중간 3분의 1은 작업장에서 3mm 짧게 MF2 204 30으로 성형하였다.
4. 근단부 3분의 1은 작업장에 맞추어 MF3 204 30으로 성형한 후 MF3 204 35로 성형하였다.

성형 시 15% EDTA를 포함하는 킬레이팅 제재 (RC-Prep™, Premier Dental, Canada)를 사용하였으며 5.25% 차아나트륨염소산으로 근관을 세척하였다. 근관 성형을 마친 후 식염수로 근관을 깨끗하게 세척하고 페이퍼 포인트로 건조하였다. M*File-System*®은 4개의 근관을 성형 후 교체하였다.

두 실험군의 근관 성형을 마친 후, 근관 성형 전 CT촬영과 같은 조건으로 CT를 촬영하였다.

3. 근관 변위의 평가

근관의 변위 정도를 평가하기 위해 Gambill[22] 등이 제시한 방법을 사용하였다. 근관 변위의 양은 근관 내벽에서 치근의 최외각으로 가장 짧은 거리를 측정함으로써 결정되었다. 실험 전·후의 CT상에서 모든 section의 거리가 측정되었다.



Fig. 4-1. 근관 성형 후 근관의 section
Fig. 4-2. 근관 성형 전 근관의 section

판독 프로그램인 Asahi Vision (Asahi, Japan)에서 동일한 window level에서 거리가 측정되었으며 한명의 관찰자가 3번씩 측정하여 평균치를 구하였다(Fig. 4-1, 2).

다음의 공식을 이용하여 근관의 변위를 계산하였다:

$$|(a1 - a2) - (b1 - b2)|$$

a1은 근관 성형 전 근관의 근심 내벽에서 치근의 근심외벽까지 최단거리이며 b1은 근관 성형 전 근관의 원심 내벽에서 치근의 근심 외벽까지 최단거리이다. a2는 근관 성형 후 근관의 근심 내벽에서 치근의 근심 외벽까지 최단거리이며 b2는 근관 성형 후 근관의 원심 내벽에서 치근의 원심 외벽까지 최단거리이다.

이 공식에 따르면 결과 값 '0'은 근관의 변위가 없었음을 의미한다. 통계학적 분석을 위해 student's t-test가 사용되었다.

4. 중심능 평가

Gambill 등[22]은 centering ratio는 근관 성형 기구가 근관 내 중심에 위치해서 조작되는 능력을 의미한다고 하였다. 아래 공식에 의해 centering ratio가 계산되었다.

(a1 - a2) / (b1- b2) 또는 (b1 - b2) / (a1 - a2)

(a1 - a2) 값과 (b1 - b2) 값이 다르다면 큰 값을 분모로 하여 계산하였다. 이 공식에 의하면 결과 값 '1'은 완벽한 centering ability를 의미하게 된다. 통계학적 분석을 위해 student's t-test를 사용하였다.

Ⅲ. 결 과

근심 협측 근관에서 근관 변위의 평균값이 Table 1.에 정리되었다.

모든 section에서 두 실험군의 근관변위는 통계학적으로 유의한 차이를 보였다. ($P < 0.05$)

Table 1. Mean transportation(MB canal)

Group	n	Level of section		
		Coronal	Mid-root	Apical
SS flie	12	0.178 ± 0.128	0.216 ± 0.084	0.126 ± 0.074
M*File*	12	0.058 ± 0.037	0.067 ± 0.028	0.073 ± 0.042
		p=0.008	p<0.001	p=0.046

Table 2. Mean Centering(MB canal)

Group	n	Level of section		
		Coronal	Mid-root	Apical
SS file	12	0.490 ± 0.253	0.385 ± 0.173	0.552 ± 0.250
M*File*	12	0.789 ± 0.123	0.699 ± 0.155	0.618 ± 0.203
		p=0.002	p<0.001	p=0.481

Table 3. Mean transportation(DB canal)

Group	n	Level of section		
		Coronal	Mid-root	Apical
G1	12	0.177 ± 0.101	0.163 ± 0.067	0.125 ± 0.112
G2	12	0.080 ± 0.048	0.090 ± 0.037	0.087 ± 0.059
		p=0.009	p=0.003	p=0.306

Table 4. Mean Centering(DB canal)

Group	n	Level of section		
		Coronal	Mid-root	Apical
G1	12	0.494 ± 0.228	0.449 ± 0.188	0.488 ± 0.236
G2	12	0.746 ± 0.155	0.653 ± 0.109	0.711 ± 0.156
		p=0.005	p=0.004	p=0.012

근심 협측 근관에서 기구의 중심능의 평균값이 Table 2.에 정리되었다.

근단부에서의 중심능은 두 실험군 간에 통계학적으로 유의한 차이를 보이지 않았다. (p=0.481) 치관부와 중간부에서는 두 실험군이 통계학적으로 유의한 차이를 보였다. (P<0.05)

원심 협측 근관에서의 근관 변위의 평균값이 Table 3.에 정리되었다.

근단부에서의 근관 변위는 두 실험군 간에 통계학적으로 유의한 차이를 보이지 않았다. (p=0.306) 치관부와 중간부에서는 두 실험군이 통계학적으로 유의한 차이를 보였다. (P<0.05)

원심 협측 근관에서 기구의 중심능의 평균값이 Table 4.에 정리되었다.

모든 section에서 두 실험군의 중심능은 통계학적으로 유의한 차이를 보였다. (P<0.05)

Ⅳ. 고 찰

근관 성형의 중요한 목적 중 하나가 치관부에서 근단부를 향해 점진적으로 가늘어져 근단부에서 가장 지름을 가지며 근관의 고유한 만곡을 지키고 있는 형태로 만드는 것이다[23]. 좁고 만곡된 근관을 성형할 때에는 여러 가지 문제들이 발생하게 된다. 근관 성형 시 발생할 수 있는 문제들로는 근관의 변위, apical zip, elbow, ledge, 천공, 기구의 파절, 근관의 폐쇄 등이 있다[2, 5, 6, 7].

Stainless steel file은 오랜 시간 근관 치료 영역에서 사용되어 오고 있는 기구이다. 하지만 만곡이 있는 근관을 성형 시 만곡을 직선화시켜 근관의 형태를 변화시킨다는 단점이 지적되고 있다. K-file은 reaming motion으로 사용함으로써 filing motion으로 사용할 때 보다 근관 변위를 적게 일으킬 수 있다고 보고되고 있다[3].

이번 연구에서는 발치된 인간의 치아가 사용되었다. resin 블록을 사용한 많은 연구가 있어왔지만 resin 블록에 재현된 근관은 임상 상황을 반영할 수 없을 뿐만 아니라 치질의 특성 및 해부학적 불규칙성을 반영하지 못한다는 단점을 가지고 있다[24]. 또한 전동식 회전 기구를 사용했을 때 resin이 녹으며 기구에 마찰력을 가할 수 있다는 점이 지적되어 왔다. Rhodes[25]에 의하면 상악 제 1 대구치의 근심 협측 근관은 대부분 타원형 내지 편평한 형태를 가지고 있으며 둥근 형태는 거의 없다고 보고하며 근심 협측 근관이 만곡된 근관을 성형하는 기구를 평가하기 적합하다고 하였다. 이러한 이유로 본 연구에서는 발치된 인간의 상악 대구치의 협측 근관만을 실험에 포함하였으며 해부학적 변이가 예측하기 힘들고 완전한 형태를 갖추지 못하고 있는 제 2 근심 협측 근관은 배제하였다. 하지만 자연치를 이용하는 실험은 규격화된 근관장과 근관의 모양을 재현할 수 없으며 상아질의 다양한 경도에 의해 제약을 받는다는 단점으로 인해 resin block을 이용하는 실험도 많이 보고되고 있다.

Stainles steel file을 이용한 통상적인 근간 성형과 Ni-Ti rotary file을 이용한 근관 성형을 비교한 연구들이 있어왔다[26, 27]. 본 연구에서 사용된 Ni-Ti rotary instrument는 M*File-System*®으로 2003년 Brasseler에 의해 개발되었다. 변형된 K-file의 횡단면 형태를 가지며 02에서 06까지 다양한 taper를 가진다. Cutting edge는 flute 높이가 점진적으로 변화하는 형태를 가지게 된다[28]. 본 연구에서 M*File-System*®을 이용해 성형된 근관은 모든 section에서 stainless steel file을 이용한 근관보다 근관 변위가 적게 나타났다. 기존의 연구 결과와 달리 근관 변위의 방향은 stainless steel file을 이용한 근관의 치관부를 제외하고 일정한 특성이 보이지 않았다. 근단부에서 stainless steel file을 이용한 근관이 만곡의 외측으로 변위된 반면 M*File-System*®을 이용한 근관에서는 만곡의 내측으로 변위되는 경향을 보였다. Al-Omari 등[29]은 여섯 종류의 file을 비교한 연구에서 stainless steel file이 만곡의 시작부위에서는 내측으로, 만곡의 끝부분에서는 외측으로 삭제하는 경향이 있다고 보고하였다. 본 연구에서 제시된 결과도 Al-Omari[29]가 제시한 결과와 일치한다고 볼 수 있다.

많은 연구에서 전동식 Nt-Ti 기구가 stainless steel file에 비해 우수한 중심능을 보인다고 보고하고 있다[30]. 이는 stainless steel file을 사용한 실험군에서 Gate Glidden drill으로 치관부를

preflaring하였기 때문일 것으로 보인다. M*File-System*®이 높은 중심능을 보이는 것은 Ni-Ti 합금의 초탄성으로 설명된다[31]. 본 연구의 결과에서도 M*File-System*®이 stainless steel file에 비해 근심 협측 근관의 근단부를 제외한 모든 section에서 우수한 중심능을 보였다.

고해상능 micro-computed tomgraphy (MCT)는 치과 영역의 많은 분야에서 사용될 수 있다. 전통적인 저해상능을 가지는 CT는 제한된 수직 해상능 때문에 치아나 근관과 같이 작은 물체를 재현해내는데 부적합하였다[21]. MicroCT의 해상능은 100-200㎛까지 향상되었으며[31]오늘날 10㎛ 이하의 해상능까지 발전하였다고 보고되고 있다. CT에 관한 hardware와 Software가 날로 발전하고 있으며 많은 연구자들이 근관치료학의 실험 영역에서 CT가 유용할 것이라고 보고하고 있다[35]. 본 연구에서 사용된 ㎛CT는 100㎛의 수직 해상능을 갖추고 있었다. 고해상능을 가진 CT였지만 정확한 image analysis를 위한 판독 프로그램과 판독에 필요한 hardware의 부재로 객관적인 거리 측정이 어려웠다. 한명의 관찰자가 3회의 측정 후 평균치를 구하였으나 보다 객관적이고 재현 가능한 image analysis를 위한 부가적인 연구가 필요할 것으로 보인다.

V. 결 론

1. M*File-System*® 전동식 Ni-Ti 기구를 이용한 근관 성형이 Stainless steel file을 이용한 근관 성형에 비해 근관의 변위가 적게 나타났다.
2. M*File-System*® 전동식 Ni-Ti 기구가 Stainless steel file에 비해 우수한 중심능을 보였다.

참 고 문 헌

1. Pitt ford TR, Rhodes JS, Pitt Ford HE. *Endodontics, Problem-Solving in Clinical Practice*, 1st end. London: Martin Dunitz, 2002.
2. Schilder H. Cleaning and shaping the root canal. *Dental Clinics of North America* 18: 269-96, 1974.
3. Wildey WL, Senia ES, Montgomery S. Another look at root canal instrumentation. *Oral Surgery Oral Medicine Oral Pathology* 74:499-507, 1992.
4. Skidmore AE, Bjørndal AM, Iowa IC. Root canal morphology of the human mandibular first molar. *Oral Surgery Oral Medicine Oral Pathology* 32:778-84, 1971.
5. Abou-Rass M, Frank AL, Glick DH, The anticuvature filing method to prepare curved root canal. *Journal of American Dental Association* 101:792, 1980.
6. Deplazes P, Peters O, Barbkow F. Comparing apical preparations of root canals shaped by nickel-titanium rotary instruments and nickel-titanium hand instruments. *Journal of Endodontics* 27:196-202, 2001.
7. Hülsmann M, Schade M, Schäfers F. A comparative study of root canal preparation with Hero642 and Quantec SC rotary Ni-Ti instruments. *International Endodontic Journal* 34:538-46, 2001.
8. Civjan S, Huget EF, DeSimon LB. Potential application of certain nickel-titanium (Nitinol) alloys. *J Dent Res* 54 (1):89-96, 1975.
9. Stoeckel D, Yu W. Superelastic Ni-Ti wire. *Wire Journal International* 3:45-50, 1991.
10. Serence TP, Adams JD, Sexena A. *Nickel-titanium Instruments : Applications in Endodontics*. St. Louis, MO, USA:Ishivaku EuroAmerica Inc., 1-110, 1995.
11. Versümer J, Hülsmann M, Schäfers F. A comparative study of root canal preparation using Profile.04 and Lightspeed rotary Ni-Ti instruments. *International Endodontic Journal* 35:37-46, 2002.
12. Weine FS, Kelly RF, Lio PJ. The effect of preparation procedures on original canal shape and on apical foramen shape. *Journal of Endodontics* 1:255-62, 1975.
13. Walton RE. Histologic evaluation of different methods of enlarging the pulp canal space. *Journal of Endodontics* 2:304-11, 1976.
14. Mizarahi SJ, Tucker JW, Seltzer S. A scanning electron microscopic study of the efficiency of various endodontic instruments. *Journal of Endodontics* 1:324-33, 1975.
15. Seidler B. Root canal fillings: an evaluation and method. *Journal of the American Dental Association* 53:567-76, 1956.
16. Schneider SW. A comparison of the canal preparations in straight and curved root canals. *Oral Surgery Oral Medicine Oral Pathology* 32:271-5,

1971.
17. Bramante CM, Berbert A, Borges RP. A methodology for evaluation of root canal instrumentation. *Journal of Endodontics* 13:243-5, 1987.
18. Southard DW, Oswald RJ, Natkin E. Instrumentation of curved molar root canals with the Roane technique. *Journal of Endodontics* 13:479-89, 1987.
19. Abou-Rass M, Jastrab RJ. The use of rotary instruments an auxiliary aids to root canal preparation of molars. *Journal of Endodontics* 8:78-82, 1982.
20. Spoor CF, Zonneveld FW, Macho GA. Linear measurements of cortical bone and dental enamel by computed tomography: applications and problems. *American Journal of Physical Anthrology* 91:469-84, 1993.
21. Nielsen RB, Alyassin AM, Peters DD. Microcomputed tomography : an advanced system for detailed endodontic research. *Journal of Endodontics* 21:561-8, 1995.
22. Gambill JM, Alder M, del rio CE. Comparison of nickel-titanium and stainless steel hand-file instrumentation using computed tomography. *Journal of Endodontics* 22: 369-75, 1996.
23. Thompson SA, Dummer PMH. Shaping ability of Hero642 rotary nickel-titanium instruments in simulated canals: part 1. *International Endodontic Journal* 33:255-61, 2000a.
24. Bertrand MF, Lupi-Pégurier L, Médioni E, Muller M, Bolla M. Curced molar root canal preparations using Hero642 rotary nickel-titanium instruments. *International Endodontic Journal* 34:631-6, 2001.
25. Rhodes JS, Pitt Ford TR, Lynch JA, Liepins PJ, Curtis RV. Micro computed tomogrphy : a new tool for experimental endodontolgy. *International Endodontic Journal* 32:165-70, 1999.
26. Coleman CL, Svec TA. Analysis of Ni-Ti versus stainless steel instrumentation in resin simulated canals. *Journal of Endodontics* 23:232-5, 1997.
27. Pettiette MT, Metzger Z, Phillips C, Trope M. A comparison of molar root canal preparation using stainless steel and nickel-titanium instruments. *Journal of Endodontics* 25:230-4. 1999.
28. Michael A. Baumann. Nickel-titanium: Options and challenges. *The Dental Clinics of North America* 48:55-67, 2004.
29. Al-Omari MA, Dummer PM, Newcombe RG, Doller R. Comparison of six files to prepare simulated root canals.part2. *International Endodontic Journal* 25:67-81, 1992.
30. Zmener O, Benegas G. Comparison of three instrumentation technique in the preparation of simulated curved root canals. *International Endodontic Journal* 29:315-9, .1996
31. Nielsen RB, Alyassin AM, Peters DD. Microcomputed tomography : an advanced system for detailed endodontic research. *Journal of Endodontics* 21:561-8, 1995.

Corresponding Author: Mi-Kyung Yu
Department of Conservative Dentistry, School of Dentistry, Chonbuk National University
Geumam-Dong, Deokjin-Gu, Jeonju, Jeonbuk, 561-712, Korea
Tel: 82-63-250-2045, Fax: 82-63-250-2049, E-mail: mkyou102@hanmail.net

ABSTRACT

A Comparison of Stainless-Steel File and M*File-System*® Ni-Ti Rotary Instrument in Canal Preparation using Dental Computed Tomography

Dong-Jin Seo, Mi-Ran Yoon, Rin Lee, Mi-Kyoung Yu*

Department of Conservative Dentistry, School of Dentistry, Chonbuk National University

Objectives

The aim of this study is to compare the quality of root canal preparation completed using M*File-System*® instrument (Komet, Gebr.Brsaseler , Germany) and conventional stainless steel file in the canals of Maxillary molar teeth that had a canal curvature between 25° or more

Materials & Methods

Buccal canals of 24 first and second maxillary molar teeth, extracted for periodontal and prosthetic reasons were used. Tissue fragments and calcified debris were removed from teeth by scaling and the teeth were stored in 10% formalin solution for 24 hour. Then, teeth were stored in saline until used. To be included the roots had to have completed formed apices and angle of curvature ranging between 25° or more according to the criteria described by Schneider(1971). Palatal and Second mesiobuccal canals were not included. Teeth were embedded into transparent acrylic. The teeth were randomly divided into two experimental groups. All teeth were scanned by Dental CT (PSR9000N, Asahi, Japan) to determine the root canal shape before instrumentation. Image slices were prepared from the apical end point to the pulp chamber. The first two sections were 2 mm from the apical end of root and 2 mm below the orifice. Further section was recorded, dividing the distance between the sections of apical and coronal levels into two equal lengths. 12 teeth were instrumented using stainless steel fileand another 12 teeth were instrumented using M*File-System*®. Following the completion of the instrumentation, the teeth were again scanned and compared with the cross sectional images taken prior to canal preparation. Amount of transportation and centering ability was assessed. Student's t-test was used for statistical analysis.

Result

Less transportation occurred with M*File-System*® rotary instrumentation than stainless steel instrument. M*File-System*® had better centering ability than stainless steel instrument.

Conclusion

M*File-System*® rotary instrumentation transported canals less and had good centering ability.

Key word : Stainless steel file, Ni-Ti Rotary instrument, Dental Computed Tomography